et le renverser en dehors et en bas. Les téguments de la région orbito-malaire font charnière comme dans le procédé de Roux.

b. *Résection sous-orbitaire bilatérale.* — Procédé de Kocher[1]. — La tête étant pendante, diviser la lèvre supérieure verticalement à partir de la narine gauche, puis la muqueuse, à son point de réflexion sur le bord alvéolaire, dans le sens transversal, le long des deux maxillaires. Hémostase par tamponnement momentané.

Appliquer le ciseau d'abord sur le corps du maxillaire supérieur gauche, à la hauteur de l'épine nasale, et sectionner transversalement le maxillaire au-dessus de l'arcade alvéolaire; en faire autant sur le maxillaire droit. Hémostase par tamponnement.

Fendre l'arcade alvéolaire et le palais osseux sur la ligne médiane, et écarter énergiquement avec de forts crochets pointus les moitiés inférieures des maxillaires. Ce faisant, on ouvre les deux cavités d'Highmore et l'on fracture leur paroi antérieure, tandis que les apophyses ptérygoïdes ne sont pas nécessairement rompues.

Diviser la muqueuse du plancher nasal le long du vomer jusques en arrière, refouler le vomer à droite, enlever les cornets, et sectionner sur la ligne médiane le voile du palais. En écartant les deux moitiés maxillaires, on a ainsi un large accès sur toute l'étendue des fosses nasales; sur le rhino-pharynx et la base du crâne.

L'opération fondamentale terminée, remettre en place les deux moitiés des maxillaires, et réunir les os, puis les parties molles.

Koche a employé ce procédé avec succès pour un sarcome récidivé du naso-pharynx; il n'y eut à la suite ni défiguration ni trouble fonctionnel.

La résection totale temporaire des deux maxillaires supérieurs a été pratiquée deux fois : Cheever a perdu son opéré le cinquième jour, Tiffany a sauvé le sien et obtenu un résultat complet.

c. *Résection de toute la voûte palatine* (opération de l'auteur, 1886).

Procédé à trappe unique : 1er *temps.* — La lèvre supérieure étant fortement relevée avec des érignes, diviser transversalement à fond le repli muqueux gingivo-labial, à la hauteur de l'épine nasale antérieure, d'une saillie canine à l'autre.

Détacher le bord postérieur des narines et le bord inférieur des ailes du nez; puis, des extrémités de l'incision transversale jusqu'aux collets des canines, abaisser deux petites incisions verticales.

2e *temps.* — Diviser la cloison des fosses nasales près du plancher avec la scie de Larrey.

3e *temps.* — Diviser la membrane fibro-muqueuse de la voûte palatine

[1] Kocher. *Deuts. Zeits. für Chir.*, XXXV, 1893.

suivant deux lignes qui vont l'une et l'autre d'un crochet ptérygoïdien au milieu du collet de la canine correspondante (fig. 347).

4e *temps.* — Extraire les canines; faire à moitié avec la scie de Larrey la double section de l'arcade dentaire, dans le sens des précédentes lignes ou incisions, et l'achever par deux coups de cisailles.

5e *temps.* — Abaisser vers la langue l'espèce de trappe palatine, et réséquer *ad libitum* la cloison des fosses nasales et les cornets de façon à bien voir l'intérieur des fosses nasales et la voûte du pharynx.

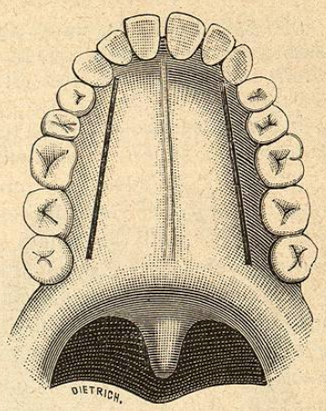

Fig. 347. — Incisions palatines pour la résection temporaire à trappe unique de toute la voûte palatine.
(Opération de l'auteur.)

Après l'opération, on n'a qu'à relever la trappe et à la fixer en place par la ligature métallique des dents.

Farabeuf cite en passant cette opération dans son édition de 1889. Treves[1] qui l'a reproduite *in extenso* avec une figure très démonstrative dans son excellent *Manuel de Chirurgie opératoire*, reconnait qu'elle donne une bien plus large ouverture que l'opération de Nélaton et qu'en la plaçant en avant, elle facilite encore mieux les manœuvres ultérieures. Mais, à son avis, elle offense beaucoup le palais osseux, et, si une hémorragie grave survient, le segment palatin peut jouer le rôle d'un corps étranger très inquiétant et gênant. Il serait peu prudent, ajoute-t-il, de faire l'opération sans avoir pratiqué la trachéotomie préliminaire avec canule-tampon. Pour répondre à ces diverses objections, le mieux était, pensions-nous, d'attendre les données de l'expérience clinique.

Or, l'expérience a récemment montré entre les mains de Habs (de Berlin)[2] et de Partich (de Breslau)[3], que notre opération n'est point périlleuse et qu'elle peut parfaitement réussir sans laisser de cicatrice extérieure. Il s'agit, dans le cas du premier de ces chirurgiens, d'une femme de trente-deux ans, à laquelle ce chirurgien, après résection temporaire de la voûte, en position de Rose, put enlever, sans trop de difficulté, un angio-myxo-fibrome du pharynx supérieur du volume d'une prune; l'hémorragie, assez considérable, put être arrêtée par le tamponnement; le palais fut remis en place, et fixé par des sutures au fil d'argent; la fibro-muqueuse du palais fut également réunie par des sutures de catgut. Aucun accident après l'opération. L'opérée put quitter le service au bout de dix-huit jours. Quatre mois après, aucune récidive; mastication absolument normale.

Procédé à double trappe. — Les *deux premiers temps* sont les mêmes que précédemment.

3e *temps.* — Diviser au milieu le voile du palais, diviser la muqueuse de la voûte de la ligne médiane jusqu'à une incisive moyenne.

[1] Fréd. Treves. *A manual of operative surgery*, vol. I, p. 731-732, 1891.
[2] Hals. *D. r. f. chir.*, XLVII, I, 1898, et *Sem. méd.*, p. 133, 1898.
[3] Partich. *Langenb. Arch.*, Bd. LVII, p. 847.

4e *temps*. — Extraire cette incisive et les deux canines. Scier complètement la voûte dans le sens de son incision. La scier encore à droite et à gauche, par le plancher nasal, suivant les lignes du procédé précédent, *mais seulement dans la moitié de son épaisseur*.

5e *temps*. — Terminer chaque section latérale par fracture en renversant en bas avec un davier chaque moitié de la voûte. Résection de la cloison et des cornets.

On a ainsi une double trappe à laquelle la muqueuse de la voûte palatine sert de charnière et qui est nourrie sur les côtés par cette même muqueuse, en arrière par le voile du palais. La voie créée est aussi large que possible.

Maxillaire inférieur. — La résection du maxillaire inférieur, comme celle du maxillaire supérieur, est définitive ou temporaire, partielle ou totale.

Ici encore, quoique à un moindredegré, il y a danger de pénétration du sang dans les voies respiratoires, et l'on est obligé de recourir aux mêmes méthodes préventives. Mais il faut compter, en outre, avec une nouvelle cause de suffocation et pendant l'opération et pendant les premiers jours qui suivent l'opération, toutes les fois qu'on a à diviser ou à détacher les insertions maxillaires des muscles génio-glosses ; nous voulons parler de *la rétraction de la langue* et de l'abaissement consécutif de l'épiglotte. Lallemand, dans un cas, a dû faire la trachéotomie ; même nécessité dans un autre cas que mentionne Ed. Albert (d'Innsbrück). Pour empêcher la rétraction de la langue, ou du moins pour la combattre suffisamment, on aura toujours soin, dès le début de l'opération, de passer une anse de fort fil de soie de bas en haut, à travers la base de la langue, et de confier cette anse à un aide ; après l'opération, on la fixera au dehors d'une manière aussi solide que possible.

A. — Résection définitive

a. Résections partielles. — a'. ***Résection du condyle***. — Indiquée dans l'ankylose temporo-maxillaire (Bottini, 1872), dans la luxation invétérée irréductible (Tamburini, 1877). On ne peut dire encore qu'elle soit préférable à l'ostéotomie cunéiforme du col du condyle.

Procédé. — Faire l'incision des parties molles comme pour cette ostéotomie (voy. p. 165).

Diviser transversalement le col avec le ciseau, afin de mieux ménager l'artère maxillaire interne.

Pendant qu'un aide relève fortement la lèvre supérieure de l'incision, ruginer la face externe du condyle jusqu'à l'articulation ; l'attirer à soi avec un petit davier comme pour l'arracher, et achever sa dénudation à la rugine en le retournant en dedans, puis en dehors.

Pour empêcher la récidive, si fréquente après la résection du condyle, Helferich [1]

[1] Helferich. *Congr. all. de chir.*, 19 avril 1894.

(de Greifswald) a interposé entre la section maxillaire et la base du crâne un lambeau du muscle temporal ; le résultat a été très satisfaisant. Lentz (de Metz) [1] a obtenu un succès analogue. Enfin, Rochet [2] (de Lyon), dans le même but, avait utilisé le masséter.

b'. ***Résection de l'apophyse coronoïde***. — Indiquée dans la constriction permanente des mâchoires par exostose de cette apophyse (Langenbeck).

Procédé. — Faire à fond une incision de 2 centimètres et demi, qui longe le bord inférieur de l'arcade zygomatique et qui commence à 1 centimètre au-devant du bord externe du condyle préalablement déterminé par le toucher.

Pendant qu'un aide porte en bas la lèvre inférieure de l'incision et qu'on fait ouvrir modérément la bouche, détacher le muscle temporal avec la rugine de la face interne et du sommet de l'apophyse ; puis la diviser à sa base d'un coup de ciseau ou de cisailles, la saisir avec une pince et achever de la dénuder.

c'. ***Résection de la partie moyenne du corps***. — Supposons qu'on doive enlever la partie comprise entre les deux premières molaires droite et gauche.

Procédé. — Après avoir passé une anse de fil à travers la langue, diviser la peau et le tissu sous-cutané par une incision qui suive, mais à 1 demi-centimètre de distance, la lèvre postérieure du bord inférieur de la mâchoire, depuis le niveau d'une deuxième molaire jusqu'à celui de l'autre (fig. 348 A B).

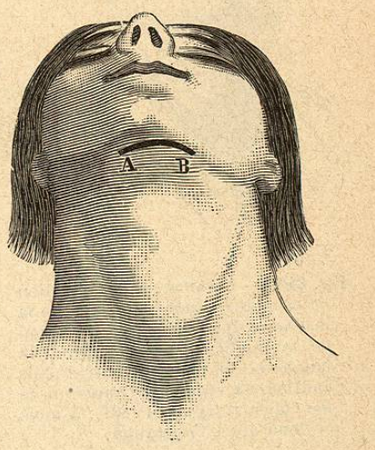

Fig. 348. — A B, incision pour la résection de la partie moyenne du corps de la mâchoire.

Forcipresser les deux artères sous-mentales.

Diviser le périoste sur le bord inférieur même de la mâchoire, dans toute l'étendue de l'incision.

Le décoller, en même temps que les parties sous-jacentes, sur toute la face antérieure du maxillaire, jusqu'aux collets des dents.

Extraire les deux premières molaires droite et gauche, puis scier verticalement l'os, d'avant en arrière, avec une scie de Larrey, au niveau des alvéoles mises à nu. Arrêter l'hémorragie du canal dentaire (*art. dentaire inférieure*), soit avec un bouchon de cire ou de catgut, soit avec une chevillette d'os.

Saisir l'arcade dentaire du segment osseux au moyen d'un davier et,

[1] Lentz. *Congr. fr. de chir.*, p. 113, 1895.
[2] Rochet. *Ibid.*, p. 485, 1894. Voyez aussi Fond. Th. Lyon, 1896.