pendant qu'on le renverse en avant, ruginer sa face postérieure de haut en bas, jusqu'à ce que le segment soit entièrement libre.

d'. *Résection de tout le corps.* — La section de l'os a lieu des deux côtés derrière la dernière molaire, au-devant de l'angle de la mâchoire.



Fig. 349. — Résultat de la résection de la moitié gauche du corps de la mâchoire inférieure, avec ablation de la moitié correspondante de la langue et du plancher buccal pour épittherena végétant, d'après un de nos opérés (14 avril 1881), 3 mois et demi après l'opération,

Procédé. — Faire la même incision que précédemment ; seulement la prolonger de part et d'autre jusqu'à l'angle de la mâchoire. Forcipresser les deux artères sous-mentales, lier les deux bouts de chaque faciale.

Diviser le périoste sur tout le bord libre de l'os et dénuder toute sa face antérieure, y compris l'aire d'insertion du masséter.

Sectionner l'os par un trait de scie derrière chaque dernière molaire et dénuder la face postérieure du corps, au milieu par la bouche, et sur les côtés, de bas en haut par l'incision cutanée.

Hémostase complémentaire : comme dans le cas précédent.

e'. *Résection d'une moitié du corps.* — Procédé. — Faire une incision semblable aux précédentes, allant de la symphyse à un angle de la mâchoire.

Diviser le périoste, et le décoller sur toute la face antérieure de l'os

Extraire l'incisive latérale correspondante et scier l'os au niveau de son alvéole ; puis le scier derrière la dernière molaire. En plaçant ainsi le trait de scie interne on conserve intégralement l'attache des muscles génio-glosses.

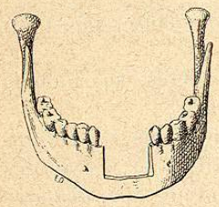

Fig. 350. — Résection du maxillaire avec conservation d'un pont osseux.

Enfin, dénuder la face postérieure du segment osseux par la bouche et par l'incision cutanée.

La figure 349 ci-jointe montre le résultat opératoire éloigné.

Suivant le conseil d'Ollier, toutes les fois que cela est possible, il faut, dans les résections partielles du corps du maxillaire, conserver un point osseux entre les deux fragments de cet os ; on maintient ainsi leurs rapports normaux ainsi que la forme générale de la région (fig. 350).

f'. *Résection d'une moitié du maxillaire.* — Procédé. — *Incision d'Ollier.* — Faire une incision cutanée qui longe le bord inférieur de la mâchoire, à

6 ou 7 millimètres derrière lui et qui s'étende de la symphyse à l'angle. La prolonger sur le bord postérieur de la branche montante, mais seulement jusqu'au lobule de l'oreille, ou, si l'on veut encore, jusqu'à 1 centimètre au-dessous de l'insertion du pavillon, pour ne léser ni le canal de Sténon ni la branche temporo-faciale du nerf facial, qui est la plus importante.

Diviser le périoste sur tout le bord libre de la mâchoire, et dénuder toute sa face externe *jusqu'au sommet de l'apophyse coronoïde*, tantôt avec la rugine, tantôt avec le détache-tendon.

Extraire l'incisive latérale, et scier l'os au niveau de son alvéole.

Dénuder la face postérieure de l'os en commençant, puis en le saisissant par son extrémité devenue libre. Dès qu'on a détaché le ptérygoïdien interne en dedans de l'angle, abaisser cette extrémité en arrière, la porter en

Fig. 351. — Résection de la moitié gauche du maxillaire inférieur pour enchodroma kystique, d'après une de nos opérées. Résultat un an après.

Fig. 352. -- Même malade que figure 351 avant l'opération.

dehors, rechercher du doigt et de l'œil l'épine de Spix, diviser le nerf dentaire inférieur d'un coup de bistouri au-dessus de l'épine, puis diviser l'attache du muscle temporal à la face interne et au sommet de l'apophyse coronoïde, qu'on fait basculer le plus possible en avant ; si l'apophyse ne peut être présentée convenablement pour la section du muscle, la détacher à sa base d'un coup de cisailles, suivant le conseil de Chassaignac.

S'il s'agit de jeunes sujets et que l'os soit résistant, empoigner l'angle de la mâchoire et exercer sur la branche montante une forte traction en bas, en avant et en dehors, pour l'arracher (Maisonneuve), puis dès que le condyle, ainsi dépouillé des ligaments péri-articulaires et de son cartilage, est descendu à portée, suspendre la traction pour ne pas entraîner une trop grande partie du muscle ptérygoïdien externe et achever de dénuder le col avec la rugine, toujours au ras de l'os.

Si l'os est cassant (vieillard), mieux vaut laisser le condyle en place après avoir divisé le col avec le ciseau.

Hémostase : l'artère sous-mentale, la faciale, la dentaire inférieure et quelques petites artères (massétérine, ptérygoïde, etc.).

La figure ci-jointe (fig. 351) montre le résultat opératoire éloigné.

J. Wyeth (de New-York) a récemment pratiqué deux fois la résection d'une moitié de la mâchoire par la voie intra-buccale afin d'éviter toute cicatrice extérieure.

b. Résection totale ou énucléation du maxillaire (opér. de Blandin). — Le manuel opératoire ne présente rien de spécial. On fait d'abord l'opération d'un côté, suivant le procédé qui précède ; puis, quand l'hémostase est achevée et qu'on a passé une anse de fil à travers la langue, on enlève de la même manière l'autre moitié du maxillaire.

B. — Résection temporaire

Cette opération, qui a simplement pour but de rendre le plancher de la bouche et la région sus-hyoïdienne aussi accessibles que possible à l'action chirurgicale en vue de l'ablation de certains néoplasmes, a été déjà pratiquée un certain nombre de fois depuis que Billroth en a donné l'exemple. Toutes ces variétés se ressemblent, du reste, dans leurs caractères fondamentaux. Nous n'en indiquerons que deux comme types.

Fig. 353. — Incisions pour la résection temporaire de la partie moyenne du corps de la mâchoire (proc. de Billroth).

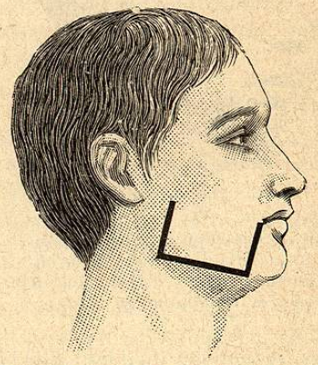

Fig. 354. — Incisions pour la résection d'un côté du corps de la mâchoire (proc. d'Albert).

Supposons qu'il s'agit d'ouvrir la voie pour enlever un carcinome lingual étendu sur le plancher de la bouche, sur les côtés du frein, On abaisse une incision à fond de chaque commissure au bord inférieur de la mâchoire ; on extrait la première molaire à droite et à gauche ; on divise verticalement l'os

[1] Wyeth. *Med. Rec.*, 20 mars 1897.

par deux traits de scie au fond des incisions, et l'on renverse en bas la partie moyenne de la mâchoire. C'est le procédé de Billroth (fig. 353).

Dans un cas, ayant à réséquer temporairement une partie du corps de la moitié gauche de la langue, Albert (d'Innsbrück) a fait une incision le long du bord inférieur de la mâchoire ; aux extrémités de l'incision, il a ajouté deux incisions ascendantes verticales. Il a scié l'os au fond de ces dernières et l'a renversé de bas en haut (fig. 354).

Quand l'opération fondamentale est terminée, on replace le segment osseux et on le fixe généralement par la ligature des dents et la suture métallique osseuse.

B. — MEMBRE SUPÉRIEUR

Nous décrirons : 1° les *résections articulaires*, partielles ou totales ; 2° les *résections partielles non articulaires* ; 3° les *résections totales* ou *énucléations*. Il y a tout avantage à grouper les opérations de même nature.

RÉSECTIONS ARTICULAIRES

Articulation sterno-claviculaire. — a. *Résection totale.* — Soit à retrancher la partie de la clavicule qui est en dedans de l'insertion supérieure et externe du muscle sous-clavier (limite physiologique), ainsi que la facette articulaire du sternum.

Indiquée dans l'ostéo-synovite fongueuse, les néoplasmes de toutes ces parties à la fois.

Procédé. — L'épaule dépassant le bord de la table et tombant en arrière, diviser la peau et le tissu sous-cutané seulement par une incision qui longe le milieu de la face antérieure du sternum, dans l'étendue de 2 centimètres, en dehors du faisceau sternal du muscle sterno-cléido-mastoïdien.

Diviser le périoste au fond de l'incision cutanée, en commençant et en s'arrêtant à 1 centimètre de ses angles. Décoller la lèvre supérieure avec la rugine, aussi loin qu'on le peut, mais en rasant toujours l'os, sans échappée, et détacher en même temps la moitié supérieure du ligament sterno-claviculaire antérieur, ainsi que le ligament inter-claviculaire ou sus-sternal.

Décoller ensuite la lèvre inférieure et en même temps la moitié inférieure du ligament sterno-claviculaire antérieur.

Avec un davier appliqué sur l'extrémité interne de la clavicule, chercher à la luxer en avant, en haut et en dehors.

Toujours avec la rugine, dénuder sa face postérieure et détacher notamment l'insertion du ligament costo-claviculaire, si épais et si puissant, qui est la clef de l'opération.

Puis, pendant que l'extrémité interne de la clavicule est tenue en l'air, passer une scie de Larrey ou celle de Shrady au-dessous d'elle et par-dessus