les ligaments refoulés en arrière, et la diviser d'arrière en avant, au niveau de la limite du décollement périostique.

Enfin, abattre avec le ciseau la facette articulaire du sternum.

b. *Résection partielle.* — Indiquée dans la luxation en arrière, dans la carie, la nécrose et les néoplasmes limités à l'extrémité sternale.

Procédé. — Faire sur le milieu de la clavicule une incision cutanée horizontale qui commence ou s'arrête au niveau de l'interligne articulaire, et ajouter en ce dernier point une incision verticale qui suive le bord antérieur de l'extrémité interne de la clavicule, d'où la forme d'un ⊣.

Le reste comme dans le procédé précédent, à part la petite résection du sternum.

Articulation acromio-claviculaire. — a. *Résection totale.* — Soit à enlever la partie de la clavicule qui est en dehors de la base de l'apophyse coracoïde, et la facette articulaire de l'acromion, en respectant le ligament acromio-coracoïdien.

Même indication que pour l'articulation sterno-claviculaire ; en outre, on peut y recourir dans les cas de luxation irréductible de l'extrémité externe de la clavicule, pour suturer cette extrémité avec l'acromion et obtenir une synostose [1].

Procédé. — Diviser la peau et le tissu sous-cutané seulement par une incision qui suive le milieu de la face supérieure de la clavicule et de l'acromion, et qui se prolonge à 1 centimètre au delà des deux points de section osseuse (fig. 356, *a b*).

Diviser le périoste dans toute l'étendue de l'incision cutanée, en commençant et s'arrêtant à 1 centimètre de ses angles.

Décoller successivement le périoste des deux lèvres et les parties correspondantes du ligament acromio-claviculaire supérieur ; luxer en dehors l'extrémité externe de la clavicule, en repoussant l'épaule vers la poitrine ; détacher les ligaments et le périoste de la face inférieure de la clavicule, et sectionner l'os d'arrière en avant avec la scie de Larrey ou de Shrady.

Enfin dénuder le pourtour de la facette articulaire de l'acromion sur une largeur de 1 centimètre environ, et la réséquer avec des cisailles.

b. *Résection claviculaire.* — Indiquée dans les néoplasmes, la carie et la nécrose, limités à l'extrémité acromiale de la clavicule.

Même procédé que dans la résection totale, sauf la résection de l'acromion.

Articulation de l'épaule. — a. *Résection totale.* — La résection totale de l'épaule consiste à décapiter l'humérus et à retrancher tout à fait ou en partie la cavité glénoïde.

Quel que soit l'âge du sujet, ne pas pousser la résection de l'humérus au

[1] Voy. Penne. *De l'arthrodèse acromio-claviculaire*, th. de Lyon, 1895-1896.

delà de la partie moyenne des insertions du grand pectoral, du grand rond et du grand dorsal, telle est la règle. Cependant, si le sacrifice complet de ces insertions était nécessaire, alors même qu'on ne pourrait plus compter sur la propriété ostéogénique du périoste, au risque d'une articulation flottante. Nous estimons, avec plusieurs chirurgiens, qu'il vaut infiniment mieux encore réséquer que désarticuler le membre, car la main peut être encore de quelque utilité.

La résection totale est indiquée : 1° dans certaines fractures par armes à feu, lorsque la conservation pure et simple, aidée de l'antisepsie, paraît offrir moins de chances de succès ; 2° dans l'ostéo-synovite fongueuse ; 3° dans l'ankylose ; 4° dans les luxations invétérées irréductibles.

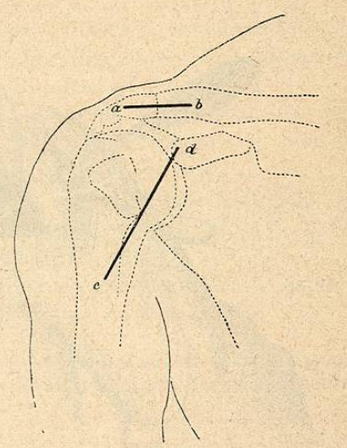

Fig. 355. — Incision des parties molles.
ab, pour la résection totale acromio-claviculaire ; *de*, pour la résection scapulo-humérale.

Procédé d'Ollier. — Le sujet étant assis ou couché et le bras écarté à angle presque droit, reconnaître l'interstice qui sépare le grand pectoral du bord antérieur du deltoïde ; ou bien reconnaître le relief de ce bord, ainsi que le sommet de l'apophyse caracoïde, ce qui est toujours possible.

Du sommet de cette apophyse sur le bord antérieur même du deltoïde, pour ne pas blesser la veine céphalique qui chemine dans l'interstice deltoïde-pectoral, diviser d'abord la peau, et le tissu sous-cutané dans l'étendue de 10 à 12 centimètres (fig. 355, *cd*) ; diviser ensuite, dans la même étendue, le muscle deltoïde, de façon que la tête humérale avec sa capsule se présente bien au fond de l'incision.

Après avoir reconnu le tendon de la longue portion du biceps entre les deux tubérosités de l'humérus, diviser la capsule articulaire et le périoste du col chirurgical parallèlement au côté externe de ce tendon, dans la même étendue que l'incision déjà faite.

Pendant qu'un aide écarte de la main gauche, avec un crochet mousse, la lèvre externe de la boutonnière capsulaire, et que de la main droite appliquée autour du coude, il fait exécuter au bras un mouvement progressif de rotation interne, dénuder avec la rugine la grosse tubérosité de l'humérus, c'est-à-dire désinsérer successivement les muscles sus-épineux, sous-épineux et décoller capsule et périoste aussi loin qu'on le peut en arrière et en bas.

Libérer le tendon de la longue portion du biceps, et le rejeter en dehors ; puis, pendant que l'aide écarte la lèvre interne de la boutonnière capsulaire et porte peu à peu le bras en rotation externe, dénuder la petite tubérosité,

c'est-à-dire désinsérer la large expansion tendineuse du muscle sous-scapulaire, et poursuivre régulièrement le plus possible le décollement de la capsule et du périoste.

Luxer la tête de l'humérus hors de l'incision par une poussée faite de bas en haut sur le coude ; faire fixer d'une main la partie inférieure du bras, et, pendant qu'un autre aide fixe la tête de l'humérus avec un davier d'Ollier, scier transversalement le col avec une scie à lame longue et étroite (fig. 356), ou avec une scie à chaîne.

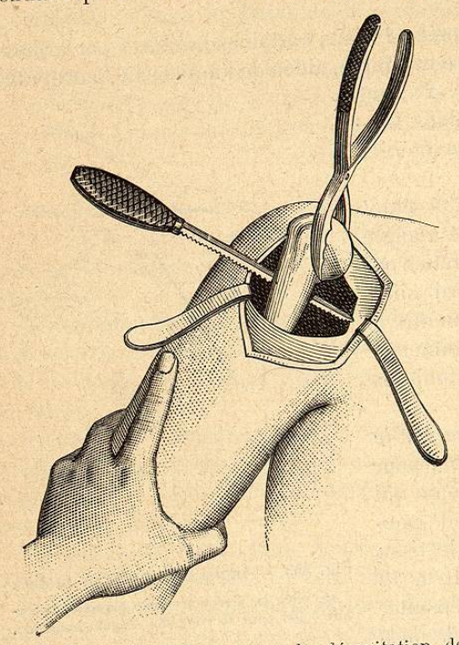

Fig. 356. — Manœuvres pour la décapitation de l'humérus. Résection de l'épaule.

Enfin, dénuder le pourtour de la facette glénoïdale, et la réséquer au niveau du col au moyen de la pince-gouge de Nélaton. Quelquefois, il peut suffire de l'abraser, sans la détruire, en se servant soit du thermo-cautère, soit du ciseau ou de la gouge à main.

L'opération une fois terminée, à l'exemple de C. Hueter, on pratique une ouverture sous le bord postérieur du muscle deltoïde, afin d'y placer un drain, on place un autre drain à l'angle inférieur de l'incision, et on la suture dans toute sa hauteur.

Si l'incision unique était réellement insuffisante, on ajouterait une incision transversale de 4 à 5 centimètres qui partirait aussi du sommet de l'apophyse coracoïde et qui raserait le bord externe de l'acromion. Demons [1] (de Bordeaux) s'en déclare très satisfait pour les luxations anciennes de l'épaule.

C'est précisément une incision analogue que recommande le professeur Duplay [2], *mais avec section de l'acromion* pour mettre largement à découvert et la tête de l'humérus et la partie correspondante de l'omoplate, notamment dans les ostéoarthrites tuberculeuses étendues.

Procédé de Duplay. — Pratiquer d'abord l'incision antérieure classique pour la résection de l'épaule, incision qui, partant du bord externe de l'apophyse coracoïde ou même du milieu de l'espace situé entre cette apophyse et l'acromion, descend obliquement en bas et un peu en arrière suivant la direction des fibres du deltoïde, sur une étendue de 8 à 10 centimètres.

[1] Demons. *Congrès franç. de chirurgie*, 1897.

[2] Duplay. Sur un nouveau procédé d'arthrectomie et de résection de l'épaule (Congrès inter. de Moscou. *Semaine méd.*, p. 335, 1897) ; et thèse d'Alivisatos, Paris, 1897.

De l'extrémité supérieure de cette incision en faire partir une seconde qui contourne et suit exactement les bords antérieur et externe de l'acromion jusqu'à sa limite postérieure.

Disséquant alors la lèvre supérieure de cette seconde incision, mettre à découvert toute la face supérieure de l'acromion jusqu'au niveau de l'articulation acromio-claviculaire. Avec une scie ordinaire, après avoir incisé le périoste, sectionner l'acromion obliquement d'arrière en avant, et de dehors en dedans, en ayant soin que le trait de scie passe immédiatement en avant de l'articulation acromio-claviculaire, qu'il importe autant que possible de ne pas ouvrir.

L'acromion scié dans toute son épaisseur, achever de mobiliser le fragment ainsi détaché et auquel s'insèrent les fibres du deltoïde, en sectionnant quelques brides fibreuses qui le retiennent à sa face profonde.

La première incision ayant, d'autre part, sectionné toute l'épaisseur des parties molles, on a ainsi constitué un grand lambeau triangulaire, dont le sommet mobile répond à l'angle de réunion des deux incisions.

Mettre à nu l'articulation scapulo-humérale en renversant le lambeau en bas et en dehors, et se comporter vis-à-vis de la tête humérale et de la cavité glénoïde suivant les circonstances.

L'opération terminée, relever le lambeau et suturer l'acromion à l'aide de deux ou trois fils d'argent, avant de fermer la plaie cutanée.

Duplay a employé encore avec succès son procédé dans plusieurs cas de luxations anciennes de l'épaule. Severeanu (de Bucharest) avait déjà fait la même application d'un procédé très ressemblant.

b. *Résection partielle.* — Il s'agit d'enlever la tête de l'humérus et une partie plus ou moins considérable de sa diaphyse, sans toucher à sa cavité glénoïde.

Cette résection est indiquée dans certains cas de luxation invétérée irréductible, de fractures comminutives, de carie diffuse, etc.

Procédé. — Le même que précédemment ; seulement l'incision doit parfois descendre davantage.

Articulation du coude. — a. *Résection totale.* — Dans l'opération type, on se propose de réséquer : 1° l'humérus au niveau du bord supérieur de la cavité olécranienne, c'est-à-dire au-dessous de l'insertion du long supinateur qu'il faut respecter ; 2° le radius au niveau du col, c'est-à-dire au-dessus de l'insertion du biceps ; 3° le cubitus à la base de l'apophyse coronoïde, c'est-à-dire immédiatement au-dessus de l'insertion du brachial antérieur.

Mêmes indications que pour la résection de l'épaule.

Il y a, nous croyons, une modification très avantageuse à apporter au manuel opératoire classique, modification qui permet de bien découvrir les extrémités articulaires, d'en voir l'état tout de suite, de mettre sûrement et sans peine le nerf cubital à l'abri de toute lésion, et de fixer les os à volonté pour les réséquer : c'est la section préliminaire de l'olécrâne. Park, Dupuytren, Maisonneuve y avaient recours.

La section préliminaire permet, en outre, après la résection de l'humérus, du radius et de la partie restante de la grande cavité sigmoïde, de conserver l'olécrâne, quand il est sain ou que son abrasion articulaire suffit, et de le réunir par suture au reste du cubitus : pratique déjà recommandée par V. Bruns (1858) et plus tard appropriée à divers cas par Trendelenburg, Völker, E. Albert, Mosetig-Moorhof et Sprengel et par nous-même. Envisageant la question à un point de vue plus large qu'on ne l'a fait jusqu'à présent, nous proposons de séparer l'olécrâne au début de toute résection totale, qu'on puisse ou non la conserver à la fin de l'opération.

Procédé. — Le membre reposant le long du bord de la table en extension complète et par son bord cubital, après avoir reconnu au toucher l'épicondyle et la tête du radius, faire à fond une incision longitudinale qui commence à 4 centimètres au-dessus de l'interligne huméro-radial, suit exactement l'arête osseuse sus-épicondylienne, le côté externe de l'épicondyle, celui du radius, et s'arrête à 2 centimètres au-dessous de l'interligne huméro-radial (fig. 357, *ab*).

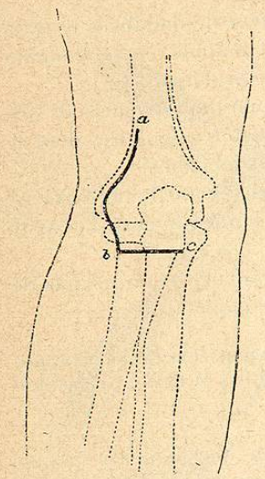

Fig. 357. — Résection totale du coude.
abc, lignes d'incision.

A l'extrémité de cette incision, faire également à fond une incision transversale *bc* qui croise la base de l'olécrâne et s'arrête sur son bord interne.

Scier la face postérieure et externe de l'olécrâne avec la scie de Larrey, et achever la séparation de l'olécrâne par un ou deux coups de ciseau.

Pendant qu'un aide maintient avec une érigne le grand lambeau olécrânien relevé en haut et en dedans, dénuder avec la rugine la face antérieure de l'épicondyle et la partie antéro-externe de l'humérus, se reporter vers le côté interne de l'article ; dénuder avec soin le fond de la gouttière rétro-épitrochléenne pour en déloger le nerf cubital et pour le faire écarter en dedans et en arrière sur un crochet ; attaquer le ligament latéral interne au ras de l'épitrochlée, puis pendant que l'aide luxe de plus en plus en arrière l'extrémité inférieure de l'humérus, achever sa dénudation. Enfin scier l'humérus avec une scie à chaîne, au niveau du bord supérieur de la cavité olécrânienne.

Dénuder le col du radius et le diviser avec la même scie ou celle de Larrey.

Dénuder le pourtour de la portion restante, de la grande cavité sigmoïde, et scier le cubitus à la base de l'apophyse coronoïde.

Terminer l'opération par la suture de l'olécrâne et par l'application du drainage.

b. *Résection partielle.* — Le même procédé est applicable à la résection seule de l'extrémité inférieure de l'humérus ou d'une partie de cette extré-

mité. Dans ce cas, l'incision longitudinale ne doit pas dépasser l'interligne huméro-radial (fig. 358, *abc*). Si l'on veut enlever l'extrémité supérieure du cubitus (moins l'olécrâne) et la tête du radius, sans toucher à l'humérus, la partie brachiale de l'incision longitudinale n'est plus nécessaire. On se contente de sa partie antibrachiale, on fait l'incision transversale ordinaire, et, vers le milieu de cette dernière, on ajoute une incision descendante de 2 à 3 centimètres (fig. 358, *db'f*). On le conçoit, la longueur des incisions varie suivant l'étendue des lésions.

Pour la résection seule de l'olécrâne et de la partie supérieure du cubitus, il suffit de faire une incision longitudinale qui commence à 1 centimètre au-dessus du milieu de l'olécrâne et descend plus ou moins sur le dos du cubitus.

Enfin, la résection seule de la tête du radius ne nécessite également qu'une incision longitudinale, c'est-à-dire la moitié inférieure de celle adoptée pour la résection totale du coude. En la prolongeant 1 centimètre plus bas que la limite indiquée, on diviserait sûrement la branche postérieure si importante du nerf radial, au moment où cette branche contourne la face postérieure du radius à travers le muscle court supinateur.

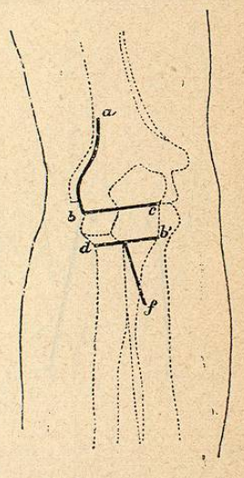

Fig. 358. — Incisions des parties molles.
abc, pour la résection de l'extrémité inférieure de l'humérus ; *b'df*, pour la résection de l'extrémité supérieure du cubitus (moins l'olécrâne) et de la tête du radius.

Articulation du poignet. — a. *Résection totale.* — Elle consiste à enlever l'extrémité inférieure du radius et du cubitus, plus la première rangée du carpe seulement ou le carpe tout entier.

Indiquée : dans certains cas de fractures par armes à feu ; dans l'ostéo-arthrite granuleuse, lorsque la conservation proprement dite, avec la méthode antiseptique, avec l'évidement et l'ignipuncture, avec la méthode sclérogène de Lannelongue, etc., paraît incapable de réussir ou a échoué. Si l'on fait une résection pathologique, nous sommes d'avis, avec un grand nombre de chirurgiens, qu'il faut non pas se borner à une résection partielle du carpe, *mais l'extirper en totalité*, toujours d'après la méthode sous-périostée, méthode qui, combinée avec le listérisme, donne les meilleurs résultats opératoires et fonctionnels. On ne conserverait le trapèze et le pisiforme, suivant le conseil de v. Langenbeck, le premier à cause de ses rapports intimes avec l'artère radio-dorsale, le second à cause de ses connexions avec les muscles cubital antérieur et adducteur du petit doigt, que si l'on avait constaté leur intégrité absolue.

Procédé *à incisions latéro-dorsales.* — 1er *temps.* — Faire à fond une incision longitudinale qui commence à 3 centimètres au-dessus de l'apophyse

syloïde du cubitus, passe immédiatement derrière cette apophyse et se prolonge jusqu'à l'extrémité supérieure du cinquième métacarpien. Décoller régulièrement le périoste et la capsule radio-carpienne autour de l'extrémité inférieure du cubitus (fig. 359, *ab*).

Passer une scie à chaîne, sectionner cet os, le renverser en dehors de l'incision, et le détacher entièrement, en coupant les ligaments accessoires et le fort ligament triangulaire qui l'unissent au radius.

2e *temps*. — Faire une incision longitudinale purement cutanée qui commence à 2 ou 3 centimètres au-dessous de l'apophyse styloïde du radius, monte un peu en avant sur le bord externe de cet os et s'arrête à une hauteur variable, soit 4 centimètres (fig. 359, *cd*). Après qu'on a écarté la branche cutanée du nerf radial, diviser l'aponévrose dans toute l'étendue de l'incision cutanée, ouvrir la gaine tendineuse des muscles long abducteur et court extenseur du pouce, rejeter leurs tendons sur la face dorsale du poignet, et diviser le périoste, en dehors du long spinateur en conservant ses connexions avec le périoste, et achever de dénuder l'extrémité inférieure du radius.

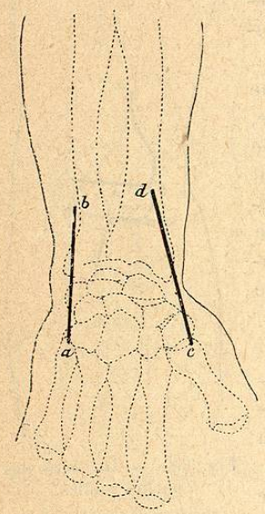

Fig. 359.
ab et *dc*, incisions latéro-dorsales pour la résection totale du poignet.

Luxer cet os en dehors, ou plutôt le faire passer à travers la boutonnière de l'incision externe en fléchissant fortement la main du côté cubital, et le scier avec la scie à chaîne à la même hauteur que le cubitus.

3e *temps*. — Luxer le carpe tour à tour en dedans et en dehors, dénuder sa face dorsale avec la rugine, et extraire en bloc soit la première rangée (sauf le pisiforme), en pénétrant entre le pyramidal et l'os crochu, du côté cubital, soit les deux rangées (sauf le trapèze), en pénétrant aussi du côté cubital, entre l'os crochu et le cinquième métacarpien. Pendant l'extraction, on dénudera la face palmaire avec les plus grandes précautions, afin de ne pas léser d'organes importants.

La résection totale du carpe seul sera décrite plus loin sous le nom d'*énucléation*.

b. *Résections partielles*. — Pour la résection radio-cubitale, on fait aussi deux incisions latérales ; seulement elles ne dépassent presque pas en bas les apophyses styloïdes. Les deux os sont enlevés successivement, le cubitus avant le radius.

Une incision latérale interne ou externe suffit pour la résection du cubitus seul ou du radius seul.

Articulations métacarpo-phalangiennes. — a. *Résection totale de l'une d'elles*. — On enlève la tête du métacarpien et l'extrémité supérieure de la phalange. Indiquée dans l'ostéo-synovite granuleuse et la carie de toute la jointure.

Procédé. — Faire à fond une incision droite de 3 centimètres sur une face latéro-dorsale de l'articulation (fig. 360), savoir : en dehors, pour l'articulation du pouce (*a*) et pour celle de l'index (*b*) ; en dedans, pour celle du petit doigt (*c*) ; en dedans ou en dehors, pour celle du médius et de l'annulaire.

Dénuder avec la rugine l'extrémité supérieure de la phalange, sur la face dorsale, sur la face latérale correspondante à l'incision, sur la face palmaire, en luxant au fur et à mesure la phalange vers l'incision ; dénuder, enfin, la ace latérale opposée, et sectionner l'os avec une petite cisaille de Liston.

Dénuder de même la tête du métacarpien, et la sectionner avec le même instrument.

Après l'opération, afin de contre-balancer la rétraction du doigt et de conserver le moule de la future coulée osseuse, on suivra la pratique d'Ollier qui consiste à appliquer un doigt de caoutchouc dont l'extrémité est fixée à la palette-soutien de la main.

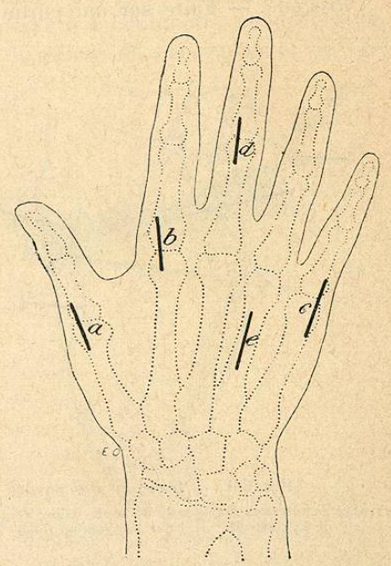

Fig. 360. — Incisions des parties molles.
a, pour la résection métacarpo-phalangienne du pouce ; *b*, pour celle de l'index ; *c*, pour celle du petit doigt ; *d*, pour la résection phalango-phalanginienne du médius ; *e*, pour la résection diaphysaire d'un métacarpien.

b. *Résections partielles*. — On enlève la tête du métacarpien ou l'extrémité supérieure de la phalange.

Indiquées dans la luxation irréductible d'un doigt, spécialement du pouce et dans la carie ou l'ostéite granuleuse nettement limitée à l'une des extrémités articulaires.

Procédé. — Même incision que pour la résection totale parce que d'avance on ne connaît presque jamais les limites exactes du mal. La dénudation et la section portent sur un seul os.

Articulations inter-phalangiennes. — La résection totale ou partielle d'une articulation inter-phalangienne peut être indiquée dans l'ostéo-synovite granuleuse, dans la carie, et dans certaines déviations graves qui gênent ou empêchent le travail manuel chez ceux qui en vivent.

Procédé. — Faire à fond une incision de 2 centimètres et demi sur la face latéro-dorsale externe ou interne (fig. 360, *d*).

Dénuder et sectionner avec les cisailles les deux extrémités articulaires ou seulement l'une d'elles.

RÉSECTIONS PARTIELLES NON ARTICULAIRES

Résections diaphysaires de la clavicule. — Indiquée dans la carie et la nécrose, dans le cal difforme, dans la pseudarthrose, dans un néoplasme bénin ou malin né dans l'os ou en connexion intime avec lui, quelquefois dans une fracture compliquée ou par arme à feu.

Soit une longueur de 8 centimètres à retrancher en dehors du milieu de l'insertion claviculaire du muscle sterno-cléido-mastoïdien.

Procédé. — Faire sur une partie antéro-supérieure de la clavicule une incision de 10 centimètres qui suive sa direction et qui ne comprenne que la peau (fig. 361, *ab*).

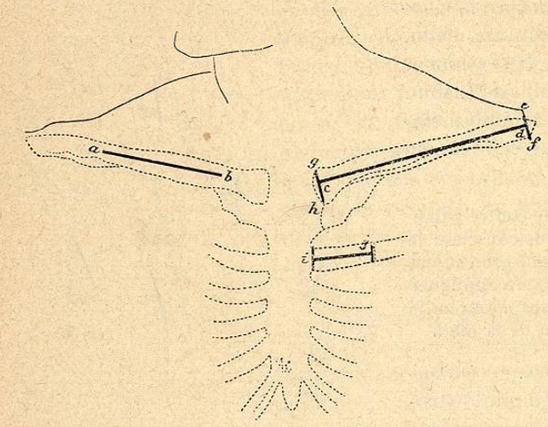

Fig. 361. — Incisions des parties molles.
ab, pour la résection diaphysaire de la clavicule ; *cdefgh*, pour l'énucléation de la clavicule ; *ij*, pour la résection totale d'un cartilage.

Diviser le périoste dans le même sens en commençant et s'arrêtant à 1 centimètre des angles de l'incision cutanée.

Décoller le périoste de la lèvre supérieure, ainsi que les attaches correspondantes du trapèze et du sterno-cléido-mastoïdien. Décoller le périoste de la lèvre inférieure ainsi que les attaches du deltoïde et du grand pectoral.

Aux limites externe et interne du décollement périostique, détacher en demi-cercle, avec une rugine courbe, les parties molles postérieures et inférieures, au ras de l'os, juste assez pour pouvoir passer en toute sûreté une aiguille courbe, puis la scie à chaîne. Diviser la diaphyse par deux traits de scie.

Enfin, soulever le segment diaphysaire par une extrémité au moyen d'un davier, et détacher le reste du périoste, le muscle sous-clavier et les ligaments coraco-claviculaires.

L'affranchissement préalable de la diaphyse permet de mieux diriger et de mieux surveiller le décollement des parties opposées à l'incision d'attaque.

Résections partielles de l'omoplate. — Nous ne décrirons que les plus importantes : 1° celle de l'épine et de l'acromion ; 2° celle qui comprend toute la partie de l'omoplate située au-dessous d'une ligne (fig. 362, *ab*).

qu'on mènerait de l'extrémité interne de l'épine à l'insertion du triceps ; nous la nommerons *résection sous-épino-glénoïdienne* ; 3° celle qui comprend toute la partie de l'omoplate située en arrière d'une ligne (fig. 362, *ac*), qu'on mènerait de l'échancrure coracoïde à l'insertion du triceps ; nous la nommerons *résection rétro-coraco-glénoïdienne*[1]. Dans l'application clinique, au besoin, il sera facile de déduire des opérations précédentes les résections plus limitées ou plus étendues.

a. Résection de l'épine et de l'acromion. — Indiquée dans la carie, la nécrose, et certains néoplasmes.

Faire à fond une incision qui commence à 1 centimètre en dehors de l'articulation acromio-claviculaire, suit le milieu de l'acromion et de l'épine, et s'arrête près du bord interne de l'omoplate. Ajouter à l'extrémité acromiale de l'incision une petite incision transversale qui aille du bord postérieur au bord antérienr de l'acromion.

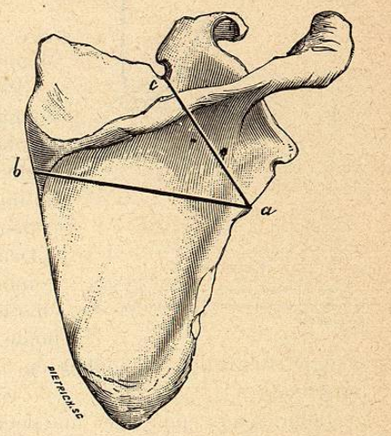

Fig. 362. — Lignes de la diérèse osseuse.
ab, dans la résection sous-épino-glénoïdienne de l'omoplate ; *ac*, dans la résection rétro-coraco-glénoïdienne du même os.

Décoller le périoste de la lèvre supérieure et les attaches du trapèze, puis celles du muscle sus-épineux sur la face supérieure de l'épine, en ménageant la branche du nerf sus-scapulaire et la branche de l'artère homonyme qui passent ensemble sous le pédicule de l'acromion.

Décoller le périoste de la lèvre inférieure et les attaches du deltoïde et du trapèze, puis celle du muscle sous-épineux.

Scier d'abord l'acromion de haut en bas, sur le trajet de la petite incision transversale. Puis sectionner l'épine à sa base d'implantation, au moyen de cisailles de Liston droites ou coudées, en allant du bord interne de l'omoplate vers le pédicule de l'acromion, pendant qu'un aide éloigne les deux lèvres de l'incision dans toute leur épaisseur, avec deux larges écarteurs.

b. Résection sous-épino-glénoïdienne. — Mêmes indications.

Procédé. — Faire à fond une incision qui commence à l'extrémité interne de l'épine, suit le bord correspondant de l'omoplate, à 2 ou 3 mil-

[1] M. le professeur Poncet (de Lyon) a appelé l'attention des chirurgiens sur les lésions inflammatoires de l'apophyse coracoïde, et décrit un nouveau procédé de résection de cette apophyse : il conseille une incision en T, dont la branche principale longue de 5 à 8 centimètres, parallèle au bord inférieur de la clavicule, répond, par son milieu, au sommet de l'apophyse, et dont l'autre branche, longue de 6 centimètres, perpendiculaire à la précédente passe par l'interstice deltoïdo-pectoral (*Congrès de Grenoble*, 1885).