*Résection du tiers moyen ou du corps.* — Procédé. — Faire une incision semblable qui commence à 5 centimètres du bord supérieur du sternum et qui se termine 5 centimètres plus bas.

Après décollement des lambeaux, scier l'os en haut, puis en bas, transversalement ; diviser les cartilages costaux à droite et à gauche, soulever la pièce par un côté, et achever de la libérer.

Résection des côtes. — La résection totale d'une côte n'est jamais nécessaire dans la pratique.

*Résection partielle d'une côte.* — a. *Sans ouverture de la plèvre.* — Indiquée dans la carie et dans certains néoplasmes (ostéome, chondrome, etc.).

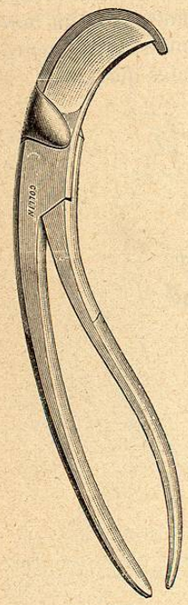

Fig. 372.
Costotome de Collin.

Procédé. — Faire à fond une incision de 8 centimètres, par exemple, qui suive le milieu de la face externe de la côte. Ajouter aux extrémités deux incisions verticales qui aillent du bord supérieur au bord inférieur de la côte (fig. 371, *a b*).

Décoller les deux lambeaux, y compris le périoste.

Avec la sonde-rugine d'Ollier, de bas en haut, à une extrémité de l'incision, dénuder la face postérieure de la côte, mais en usant de tous les ménagements possibles, c'est-à-dire en rasant toujours l'os, pour éviter la trouée de la plèvre, pour éviter aussi la lésion des vaisseaux intercostaux, si l'on opère sur la partie moyenne d'une côte ; puis passer la scie à chaîne et sectionner l'extrémité correspondante de l'os mis à nu, ou mieux la diviser avec une cisaille dite *costotome*, celle de Collin par exemple (fig. 372), dont une branche est introduite derrière la côte, et l'autre appliquée devant elle.

Saisir l'extrémité libre de l'os avec un davier, l'attirer à soi, ruginer sa face jusqu'à l'autre extrémité de l'incision, et là, diviser encore l'os avec le costotome.

b. *Avec ouverture de la plèvre, ou opération de Roser* (1862). — Indiquée dans l'empyème récent pour assurer un libre écoulement au pus. Ollier la recommande spécialement et nous en avons nous-même retiré de bons résultats.

Afin d'exprimer son but, on pourrait l'appeler *pleurotomie costale* et la distinguer ainsi de la pleurotomie ordinaire ou *pleurotomie intercostale*. On choisit la septième côte à droite, la sixième à gauche.

Procédé. — Faire une incision de 4 centimètres qui suive le bord inférieur de la partie moyenne de la côte ; sur les extrémités de cette incision en mener deux autres verticales, faites à fond à partir du bord supérieur de la côte (fig. 371, *c d*). Une seule incision (fig. 373) peut également suffire.

Décoller le lambeau quadrilatère et le relever.



Inciser les parties molles jusque dans la plèvre en rasant successivement le bord inférieur, puis le bord supérieur de la partie dénudée de l'os.

Pincer les vaisseaux intercostaux aux deux extrémités de la brèche, au moyen de pinces hémostatiques dont un mors est passé en arrière du bord inférieur de la côte, et l'autre en avant ; puis, en deçà des pinces, à droite et à gauche, diviser la côte avec des cisailles.

Au lieu de faire la pleurotomie costale complète, on pourrait n'enlever qu'une partie de la hauteur de la côte, de préférence au bord supérieur, en ajoutant la pleurotomie ordinaire.

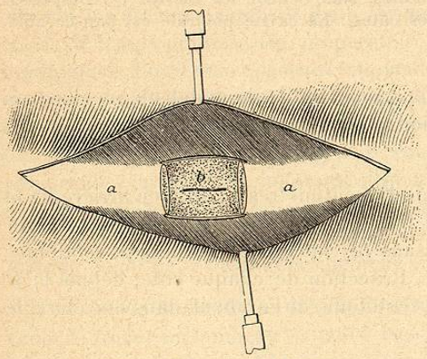


Fig. 373. — Pleurotomie de Roser.
*aa'*, côté réséqué ; *b*, incision de la plèvre costale correspondante à la partie réséquée.

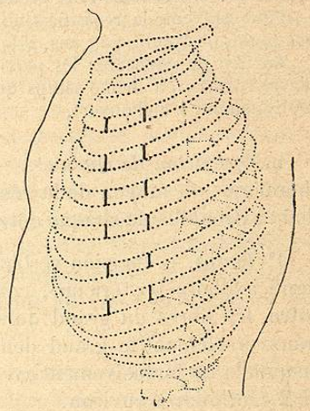

Fig. 374. — Opération d'Estlander.
Ligne des sections costales.

*Résection partielle de plusieurs côtes pour traiter l'empyème.* — a. *Opération d'Estlander.* — Indiquée pour permettre l'affaissement de la paroi thoracique et combler la cavité suppurante laissée par le retrait du poumon à la suite des vieilles pleurésies, pourvu toutefois que ce retrait ne soit pas trop considérable.

Soit, comme opération typique, à réséquer les 8e, 7e, 6e, 5e et 4e côtes, du côté gauche, chacune sur une longueur de 5 centimètres, dans l'espace limité en avant par le grand pectoral et en arrière par le grand dorsal. Quelques chirurgiens, Le Fort et A. Ceccherelli entre autres, font en ellipse la résection des côtes.

Procédé. — Diviser la peau et le tissu sous-cutané parallèlement au bord inférieur de la huitième côte.

Disséquer et relever le lambeau ainsi délimité.

Faire à fond une incision sur le bord inférieur de la côte et parallèlement à lui. Aux extrémités, ajouter deux petites incisions verticales également faites à fond, et qui commencent au bord supérieur de la même côte.

Décoller avec la rugine le petit lambeau musculo-périostique. Dénuder la face postérieure de la côte et la réséquer.

Prolonger les branches verticales de l'incision cutanée jusqu'au milieu de l'espace intercostal suivant, décoller encore le lambeau, faire pour la septième côte ce qu'on vient de faire pour la huitième, et ainsi de suite, jusqu'à la quatrième inclusivement (fig. 374).

Les résections terminées, rabattre le lambeau cutané ; perforer la plèvre aux deux angles inférieurs, y placer deux drains, et suturer le lambeau.

Au lieu d'un lambeau cutané rectangulaire successivement disséqué de bas en haut, Bouilly taille d'emblée un grand lambeau musculo-cutané en U à convexité inférieure. Trélat et Le Fort préfèrent une incision en I et deux lambeaux latéraux.

Pour prévenir la réossification entre les segments costaux chez les malades qui ont moins de trente-cinq ans, il faut disséquer et enlever avec soin le périoste.

Au lieu de conserver les parties molles, Max Schede les sacrifie (y compris la plèvre costale, en même temps que les côtes). La cavité pleurale est pansée antiseptiquement à ciel ouvert.

b. *Opération de Quénu*[1]. — Elle a pour but « de mobiliser un plastron thoracique au moyen de la résection d'un tout petit fragment osseux aux deux extrémités de chaque côte ».

1er *temps*. — Incision verticale de 15 centimètres environ en arrière de la ligne axillaire postérieure, contre le bord axillaire de l'omoplate. Passer entre les fibres du grand dorsal sans les intéresser beaucoup, sectionne transversalement le grand dentelé. Résection de chaque côte, depuis la 4e jusqu'à la 10e inclusivement avec le costotome de Farabeuf, dans une étendue de 2 centimètres environ.

2e *temps*. — Incision verticale antérieure menée derrière le mamelon. Écarter quelques fibres des pectoraux pour arriver sur les trois grandes digitations du grand dentelé et sur les côtes. Résection des six côtes dans l'étendue de 1 centimètre et demi à 2. S'assurer alors que le plastron thoracique ainsi détaché s'enfonce facilement sous la pression exercée avec la main.

3e *temps*. — A la faveur d'une incision transversale qu'on mène de la fistule pleurale à l'incision antérieure, réséquer entièrement la côte correspondante et inciser la plèvre. Curetter la cavité pleurale, puis la toucher au chlorure de zinc.

4e *temps*. — Réunir complètement par des sutures les deux incisions verticales : l'antérieure sans drain, la postérieure avec un gros drain au point déclive. Suturer l'incision transversale, en la traversant avec un gros drain.

Quénu a appliqué avec succès cette opération sur son premier malade, qui portait une vieille fistule pleurale ; son second est mort.

Nous avons fait avec M. le Dr Bauby, alors notre chef de clinique, en juin-septembre 1891, à l'Hôtel-Dieu de Toulouse, chez une femme de trente-huit ans, une opération à peu près semblable à celle de Quénu, ayant le même but, *mais en deux*

[1] Quénu. *Acad. de méd.*, 31 mars 1891 et avril 1892. Cultru. Th. Paris, 1892.



*temps* : 1° *résection de plusieurs côtes à leur partie antérieure*, avec large ouverture de la plèvre ; 2° quelques mois après, comme la suppuration persistait encore abondante et que la cavité pleurale était énorme, *résection des mêmes côtes en arrière* entre le rachis et le bord spinal de l'omoplate, à partir de sa crête ; l'hémorragie artérielle profonde fut considérable. Le plastron ainsi délimité fut enfoncé. Malheureusement, le poumon était tout à fait rétracté en une masse sclérosique, et la cavité pleurale restait toujours très ample. Notre opérée est morte deux mois environ après la deuxième intervention, épuisée par la suppuration.

c. *Thoracotomie à volet de Delorme*[1]. — Delorme a imaginé et plusieurs fois exécuté une opération des plus importantes qui consiste à ouvrir la cavité pleurale en faisant une grande résection ostéoplastique ou temporaire de la paroi thoracique. Les indications de cette opération sont multiples : elle est destinée à remplacer dans certains cas l'opération d'Estlander et à servir de temps préliminaire, préparatoire, pour d'autres interventions intra-thoraciques. En ce qui concerne l'empyème, elle permet de décoller la fausse membrane qui emprisonne le poumon, et, au besoin encore, de faciliter l'affaissement de la paroi thoracique après désossement de cette dernière. Comme temps préliminaire, elle peut trouver son application dans les plaies pénétrantes de poitrine, notamment pour arrêter directement l'hémorragie et pour fermer la brèche pulmonaire qui occasionne le pneumothorax ; « enfin, elle peut faciliter l'occlusion des plaies du cœur, peut-être moins difficile qu'on ne le croit généralement ».

*Procédé de Delorme*. — « De la 3e côte inclusivement à la 6e côte inclusivement, tracer un lambeau cutané à base postéro-supérieure adhérente, par une incision représentant les trois côtés d'un rectangle, lambeau à direction oblique de haut en bas suivant celles des côtes. Il s'étend de deux travers de doigt en dehors du bord du sternum à la saillie du bord axillaire de l'omoplate. Sa forme peut d'ailleurs varier suivant le but qu'on poursuit.

Libérer le lambeau cutané au ras des côtes, comme dans l'opération d'Estlander ; puis à ses limites antérieures sectionner chaque côte avec l'espace intercostal.

A mesure que les intercostales sont coupées, appliquer deux pinces hémostatiques sur chacun des bouts de l'artère.

En arrière, sectionner les côtes longitudinalement ou les réséquer dans une faible étendue avec conservation des muscles intercostaux, des vaisseaux et des nerfs.

Cela fait, au ras des bords supérieurs des côtes limites, libérer le volet en haut et en bas, jusqu'au niveau de sa base, puis lui faire faire bascule et l'ouvrir en dehors ; l'intérieur de la cavité thoracique est largement découvert (fig. 375).

L'opération terminée, refermer le volet qui se soude au reste de la paroi par première intention, comme il arriverait de fractures de côtes multiples.

[1] Delorme. *Contribution à la chir. de la poitrine* (*Congr. fr. chir.*, p. 422, 1893) ; et *Du traitement des empyèmes chroniques par la décortication du poumon. Résultats, indications, technique* (même Congr., p. 379, 1896).

« Quant au pneumothorax accidentel qu'on peut produire pendant l'opération, on le limiterait à son gré, nous dit plus loin Delorme, ou on en atténuerait les conséquences en réunissant comme je l'ai fait, séance tenante, le poumon à la paroi par des anses de catgut, véritable adhérence chirurgicale. On aurait soin seulement de laisser ces anses assez lâches pour ne pas empêcher le mouvement vertical du poumon. »

d. *Thoracotomie à volet de H. Delagénière*[1] (pour le drainage du sinus costo-diaphragmatique).

« Sur la face externe de la 8e côte, au point où la ligne axillaire postérieure la rencontre, faire une incision qui se dirige en avant, suivant une

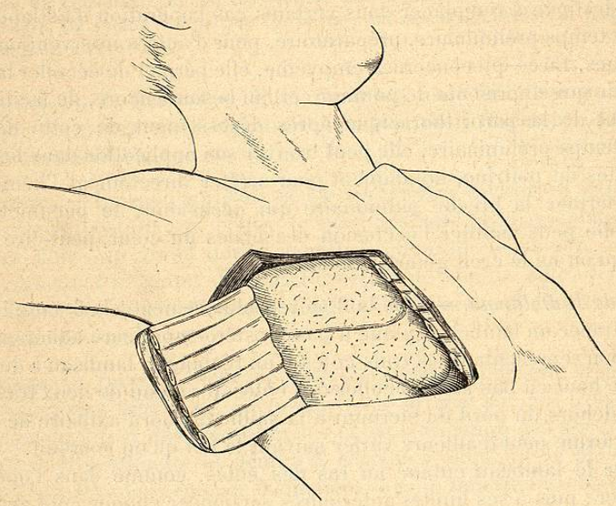

Fig. 375. — Volet thoracique de Delorme.

longueur de 18 centimètres. Des deux extrémités de cette ligne en faire partir deux autres, ascendantes, longues de 6 à 8 centimètres.

« Disséquer de bas en haut le volet musculo-cutané ainsi délimité, faire la résection sous-périostée des 8e, 7e et 6e côtes. La section partira en arrière sur la ligne axillaire postérieure ; en avant, on s'arrêtera à la limite de la côte et du cartilage. On ouvrira la cavité pleurale de préférence dans l'espace qu'occupait la 8e côte.

« Le drainage une fois établi, fermer hermétiquement la cavité pleurale autour des drains. »

Ce drainage facilite singulièrement l'ampliation du poumon en diminuant la cavité pleurale (Guillemain).

[1] Delagénière. *Arch. prov. de chir.*, p. 1, 1894.



*Résection partielle de plusieurs côtes pour aborder le médiastin postérieur : opération de Quénu et Hartmann*[1]. — Elle serait indiquée pour les corps étrangers et les cancers de la partie correspondante de l'œsophage ainsi que pour certains cas de chirurgie pulmonaire.

On doit la faire de préférence à gauche, « parce que la plèvre se porte verticalement d'arrière en avant le long des corps vertébraux pour gagner le sternum ; à droite, l'opération nécessiterait des décollements pleuraux bien plus étendus, la plèvre s'insinuant sous l'œsophage qu'elle tapisse postérieurement en formant un véritable cul-de-sac dans toute la partie située au-dessous de la crosse de la veine azygos ».

1er *temps*. — Incision verticale des téguments à égale distance de la ligne médiane et du bord spinal de l'omoplate ; l'épine scapulaire en indique la limite supérieure ; le bistouri s'arrêtera inférieurement après un trajet de 12 à 15 centimètres.

2e *temps*. — Incision légère de quelques fibres trapéziennes.

3e *temps*. — Incision du rhomboïde ; c'est le seul muscle qu'il est nécessaire de sectionner.

4e *temps*. — On tombe alors sur le bord externe du muscle sacro-lombaire qu'on récline en dedans pour arriver directement sur l'angle postérieur des côtes.

5e *temps*. — Résection costale, portant sur les 2e, 3e, 4e et 5e côtes dans une étendue de 2 centimètres.

On crée ainsi un orifice parfaitement suffisant pour introduire la main, décoller et refouler la plèvre et le poumon et arriver très facilement dans le médiastin postérieur.

L'idée d'arriver dans le médiastin postérieur à travers une brèche thoracique n'est pas absolument nouvelle ; il est, du moins, juste de rappeler qu'E. Bœckel[2] avait déjà réséqué 4 centimètres de la partie postérieure de la troisième côte pour aller évider les corps tuberculeux des deuxième et troisième vertèbres.

Résection des cartilages costaux. — Indiquée dans la nécrose consécutive à une périchondrite granuleuse, dans l'ablation de certaines tumeurs communes aux cartilages et au sternum ou aux côtes. Nous ne décrirons que la *résection totale d'un cartilage*.

Procédé. — Faire à fond une incision qui longe le milieu de la face antérieure du cartilage depuis la côte jusqu'au sternum. Aux extrémités de cette incision, ajouter deux incisions verticales, chacune de 2 à 3 centimètres et demi (fig. 361, *i j*).

[1] Quénu et Hartmann (*Soc. chir.*, 4 février 1891). Voy. sur le même sujet : J. Potarca (de Bucharest). Sur l'œsophagotomie intra-thoracique par le médiastin postérieur (*Roumanie médicale*, 1894) et Mém. de 1898.

[2] Bœckel. *Gaz. hebd. de méd. et de chir.*, 18 mars 1882.

Décoller les deux lambeaux, y compris le périchondre.

Couper toute l'épaisseur du cartilage au ras du sternum, avec un fort scalpel ; le couper ensuite près de la côte, mais aux deux tiers seulement, pour ne pas ouvrir la plèvre.

Saisir son extrémité interne avec un davier et ruginer sa face postérieure de dedans en dehors, en le soulevant peu à peu, jusqu'à ce qu'il soit entièrement libre.

Résection du rachis. — La chirurgie rachidienne a fait dans ces dernières années des progrès considérables, et son champ d'action tend à s'accroître de jour en jour. On a attaqué toutes les régions de la colonne vertébrale, les corps vertébraux aussi bien que les arcs postérieurs ; on a plus ou moins largement ouvert le canal vertébral ; on a porté les instruments sur les méninges, sur la moelle elle-même, et jusque sur les racines nerveuses (Abbe, Horsley et Bennet, Chipault, Faure) ; en un mot, la hardiesse opératoire ne connaît presque plus de limites.

a. *Résection d'une série d'apophyses épineuses.* — Indiquée dans la carie, dans l'ablation de certaines tumeurs qui font corps avec elles.

Procédé. — Faire à fond sur les apophyses dorsales ou lombaires une incision longitudinale de 7 centimètres, par exemple. Avec la rugine, jusqu'aux lames vertébrales, dénuder les côtés des apophyses.

Diviser les ligaments sus-épineux et interépineux qui rattachent en haut et en bas les apophyses sacrifiées aux autres apophyses.

Sectionner les apophyses, jusqu'à leur base, avec des cisailles ou des tenailles incisives.

b. *Résection d'une série de lames vertébrales, ou laminectomie.* — Procédé sous-périosté d'Ollier : 1er *temps.* — Incision longitudinale, côtoyant la ligne des apophyses épineuses, et longue de 12 à 20-30 centimètres, selon l'étendue de la résection projetée. Dénudation à la rugine du flanc correspondant des apophyses épineuses, puis des lames vertébrales qu'on met à découvert jusqu'aux apophyses transverses et au delà, si l'on veut, en même temps, faire porter la résection sur les côtes correspondantes. Cette dénudation donne beaucoup de sang.

2e *temps.* — Décollement, avec un détache-tendon bien tranchant, du ligament sus-épineux, du périoste qui recouvre l'extrémité libre des apophyses épineuses, et, au besoin aussi, de tous les tissus interépineux, de manière à conserver absolument tout l'appareil ligamenteux de la colonne vertébrale. Dénudation des lames vertébrales de l'autre côte, pendant qu'on rejette en dehors toute la masse du tissu fibreux dur et interépineux avec les masses musculaires. Conservation des ligaments jaunes en les séparant au moyen du détache-tendon.

[1] Consultez notamment : Ollier. *Traité des résections*, p. 833, t. III, 1891 ; Kirmisson. *Traité de chirurgie*, p. 671, t. III, 1891 ; Chipault. *Revue de chir.*, p. 579, juillet 1891.



3e *temps.* — Une fois toute la face postérieure de la colonne mise à nu, ouvrir le canal rachidien avec une cisaille à lames coudées, étroites, dont une, l'inférieure, est mousse ; Chipault recommande spécialement la pince emporte-pièce à un mors plat de Mathieu ; ce mode opératoire convient non seulement aux arcs cervicaux et aux lames lombaires, mais encore aux lames dorsales, malgré leur direction presque perpendiculaire et leur exacte imbrication. Seulement, pour ces dernières, avant de passer la cisaille au-dessous d'elles, on coupe une série d'apophyses à leur base.

Les autres temps de la laminectomie varient nécessairement suivant qu'il s'agit d'une lésion extra-durale ou intra-durale. Dans le premier cas, le canal rachidien, une fois ouvert, la moelle épinière réclinée ou non, d'un côté ou de l'autre avec ses enveloppes, on passe immédiatement au traitement de la fracture (caillots, esquilles, fragments compressifs), de la tuberculose (grattage, évidement, ablation de séquestres, drainage de Vincent), des tumeurs intra-rachidiennes. Puis, on ferme la plaie, ou on la laisse ouverte, selon l'état aseptique ou non aseptique du foyer opératoire.

Dans le second cas, il faut encore ouvrir la gaine dure-mérienne par une incision médiane et verticale entre deux pinces à griffes qui la soulèvent délicatement, et c'est seulement par cette nouvelle ouverture qu'on peut explorer directement la moelle épinière, les racines nerveuses, ses enveloppes plus intimes, et qu'on peut remplir, s'il y a lieu, l'indication opératoire (ablation de caillots, suture de la moelle, suture des racines nerveuses, résection de ces racines, dégagement d'adhérences méningo-médullaires, ablation des tumeurs intra ou périmédullaires). Quand l'opération finale est terminée et l'hémostase assurée, il faut fermer avec soin la brèche au moyen d'un surjet de soie ou de catgut afin d'arrêter la perte du liquide céphalo-rachidien et de prévenir l'infection des méninges internes. Il faut ensuite réunir en deux plans les tissus fibro-périostiques et la peau.

Énucléation du coccyx. — Indiquée dans la carie et la nécrose, dans certaines tumeurs, dans les cas rebelles de coccyodynie. On y a souvent aussi recours comme opération préliminaire, soit pour arriver sur l'ampoule rectale dans le cas d'inperforation de l'anus (Verneuil), soit pour extirper un cancer du rectum (Verneuil, Kocher, etc.) ou aborder d'autres néoplasmes intra-pelviens.

Procédé. — Le sujet étant couché sur le côté, faire à fond une incision verticale et médiane qui commence à 2 centimètres au-dessus de la terminaison de la crête sacrée et qui s'étende jusqu'à la pointe du coccyx ; à l'extrémité supérieure de l'incision, faire à fond une incision transversale qui aille d'un bord du coccyx à l'autre (fig. 376).

Décoller les deux lambeaux, y compris le périoste, avec la rugine.

Si l'articulation sacro-coccygienne existe encore, l'attaquer par la face postérieure avec le bistouri, en faisant basculer le coccyx en avant et en séparant ses cornes des facettes sacrées ; si la soudure est faite ou s'il y a ankylose, diviser la base du coccyx avec le ciseau.