jumeaux, obturateur externe), pendant que le fémur est porté en rotation interne et que le sujet est incliné sur le flanc opposé.

Attaquer l'angle de la lèvre antérieure et détacher le tendon du petit fessier.

Pendant qu'un aide écarte largement les deux lèvres de l'incision verticale, reconnaître avec l'index gauche le sourcil ou plutôt le bourrelet cotyloïdien, diviser la capsule articulaire dans toute sa longueur, *y compris le bourrelet*, point capital pour faire entrer l'air dans la jointure et pouvoir ainsi désarticuler la tête du fémur, et même diviser la capsule à droite et à gauche au ras du bourrelet, ou détacher dans une petite étendue les deux lèvres du bourrelet déjà incisé.

Décolleter le fémur avec la rugine, en dehors, en arrière et en avant, aussi loin qu'on le peut ; luxer en avant et en dehors la tête du fémur, par un mouvement forcé d'abduction et de rotation externe, qu'on fait avec une main appliquée sur le genou et l'autre sur le cou-de-pied, la jambe étant déjà fléchie sur la cuisse et la cuisse sur le bassin, puis diviser le ligament rond.

Sectionner le col du fémur avec la scie à chaîne afin de dégager le champ opératoire ; faire saillir la masse trochantérienne vers l'incision extérieure, achever de la dénuder peu à peu tout alentour, pendant que l'axe du fémur est tourné dans un sens, puis dans un autre, et scier entre les deux trochanters à la limite du décollement périostique, toujours avec la scie à chaîne.

Enfin, si les lésions le commandent, faire sauter le sourcil cotyloïdien avec le ciseau, et évider la cavité avec une curette tranchante.

Si l'on veut seulement décapiter le fémur, il est inutile de prolonger aussi bas l'incision trochantérienne. Une incision en L suffit (fig. 379).

Hémostase : quelques rameaux de la fessière supérieure, les deux circonflexes, les petites musculaires superficielles.

Procédé à tabatière d'Ollier (par la section préalable et le relèvement du grand trochanter). — Ce maître, « pour faire face à toutes les éventualités, recommande tout particulièrement le procédé suivant qui est facile, donne plus de jour que tous les autres, ménage mieux encore les insertions musculaires et conserve aux muscles tous les nerfs qui les animent ».

1er *temps*. — *Incision cutanée et aponévrotique*. — Le sujet étant couché sur le côté sain et la cuisse malade fléchie à 135° et portée dans l'adduction, de manière à faire saillir le trochanter, tracer une incision courbe semi-lunaire à convexité inférieure, dont la partie moyenne doit répondre à la face externe du trochanter à 45 millimètres au-dessous de son bord supérieur, et dont les extrémités doivent répondre, l'antérieure à 5 centimètres en avant de la saillie antérieure du bord supérieur du trochanter, la postérieure à 4 ou 5 centimètres en arrière de la saillie postérieure du bord supérieur de la même tubérosité. L'incision comprend la peau, le tissu cellulo-graisseux, l'aponévrose fémorale et fémoro-fessière. Le grand trochanter apparaît alors recouvert par l'insertion du vaste externe.

2e *temps*. — *Section du grand trochanter*. — Pénétrer avec le bistouri entre les faisceaux musculaires en suivant la direction extérieure, et diviser le revêtement aponévrotique et le périoste du trochanter au niveau de la partie

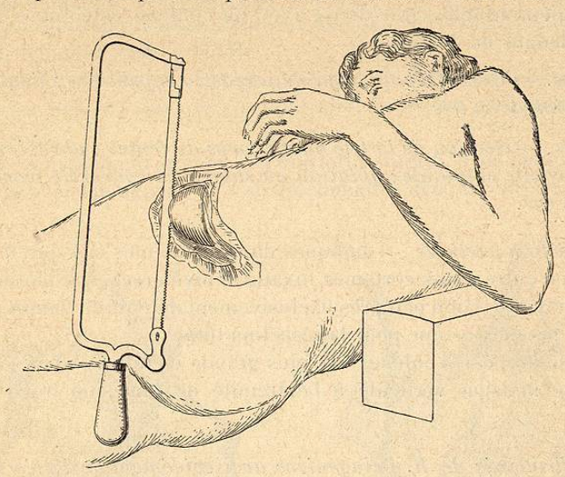

Fig. 380. — Section du trochanter dans le procédé de résection à tabatière d'Ollier.

moyenne de l'incision. Sectionner le trochanter de dehors en dedans et de bas en haut, avec une scie à amputation, en dirigeant le trait suivant un angle de 45° par rapport à l'axe du fémur (fig. 380). Dès que la scie est enfoncée de

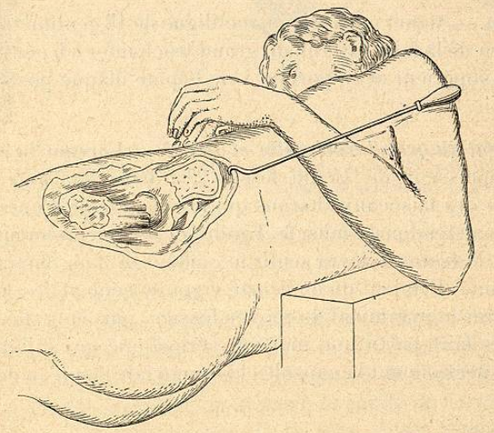

Fig. 381. — Couvercle trochantérien relevé (Ollier).

35 à 40 millimètres, la retirer, et achever la séparation du segment osseux par un mouvement de levier. Le couvercle trochantérien une fois relevé avec

tous les muscles qui s'y insèrent (fig. 381), on se trouve sur le col du fémur dans les meilleures conditions pour aborder la tête.

Chez l'enfant, comme le trochanter est cartilagineux ou constitué par un tissu spongieux friable, on le divise avec un couteau ostéotome de haut en bas et de dedans en dehors.

3e *temps. — Ouverture de la gaine périostéo-capsulaire; dénudation du col; luxation de la tête.*

4e *temps. — Section de la tête ou du corps du fémur; abrasion ou résection de la cavité cotyloïde; ablation ou suture du couvercle trochantérien, suivant les cas.*

b. *Résection partielle.* — Indiquée dans les mêmes cas que la résection totale, et, en outre, dans certaines luxations invétérées, irréductibles.

La résection se fait à peu près exclusivement du côté du fémur, et les procédés sont les mêmes que pour la résection totale.

Si l'on se propose d'enlever une plus grande étendue de l'os, on n'a qu'à ajouter une incision verticale à l'extrémité de l'incision trochantérienne oblique.

b'. *Arthrotomie de H. Delagénière avec évidement de la tête et du col du fémur et drainage transtrochantérien.*

Procédé. — « L'opération ayant pour but d'établir un tube à drainage dans le fond d'une gouttière formée par l'évidement du col du fémur, l'incision destinée à pratiquer cet évidement devra donner accès sur toute l'étendue du col et du grand trochanter.

« *Incision.* — Mener une incision rectiligne de 15 centimètres environ, partant du milieu de la face externe du grand trochanter à 5 centimètres environ de son bord supérieur et se portant vers l'épine iliaque postérieure et supérieure.

« *Isolement du grand trochanter et du col.* — Lorsque la peau est divisée, traverser l'épaisseur du grand fessier en dissociant avec un instrument mousse deux des faisceaux charnus qui le constituent. Poursuivre ce décollement jusqu'au tendon du muscle. Fendre ce tendon lui-même parallèlement à ses fibres; le bistouri devra sentir le contact de l'os dans toute sa course trochantérienne. Pendant qu'on écarte vigoureusement les lèvres du grand fessier, séparer le pyramidal du moyen fessier; puis entre les tendons de ces deux muscles faire partir une incision périostique qui suivra le bord supérieur du col, sectionnant la capsule et la synoviale jusqu'au delà du bourrelet cotyloïdien.

« *Traitement du squelette osseux.* — Avec la rugine décoller le périoste en avant et en arrière dans une étendue de 5 à 6 millimètres seulement. Le bord

[1] H. Delagénière. *Congr. fr. de chir.*, 1896.

supérieur du grand trochanter dénudé, avec des pinces coupantes ou des pinces-gouges y tailler une encoche jusqu'au niveau du bord supérieur du col. Attaquant alors le bord supérieur du col avec des pinces-gouges étroites ou avec le ciseau et le marteau, enlever une bande étroite du tissu compact depuis le trochanter jusqu'à la tête.

« Si l'étendue des lésions l'exige, prolonger en T l'incision périostique du col et enlever la tête; dans le cas contraire, procéder simplement à l'évidement osseux.

« Faire cet évidement au moyen d'une forte curette, avec laquelle on enlèvera tout le tissu spongieux du col. Reconnaître avec la curette le fond de

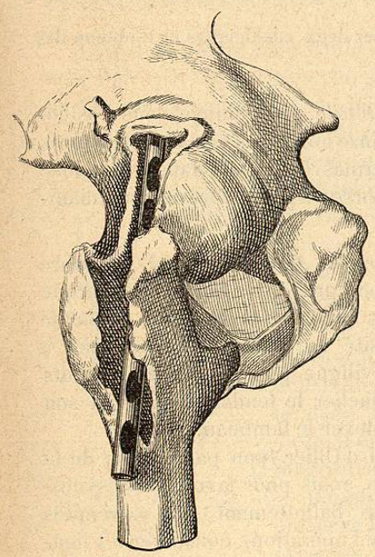

Fig. 382. — Drainage transtrochantérien de Delagénière, vu de face, drain en place.

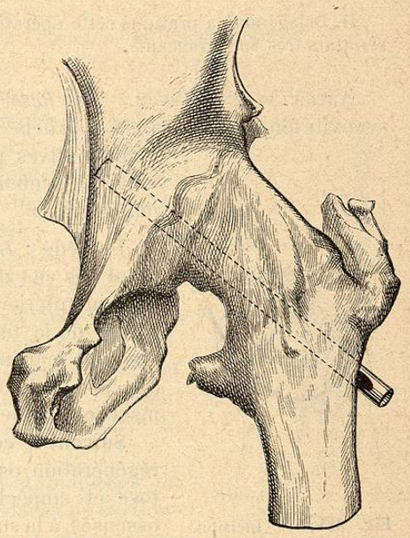

Fig. 383. — Drainage transtrochantérien vu de profil. Le pointillé représente le drain couché dans la gouttière.

la gouttière, puis, avec des pinces coupantes, faire sauter la partie de la face externe du grand trochanter correspondant à la gouttière creusée. Le grand trochanter se trouvera donc échancré en U.

« Lorsque cette gouttière largement ouverte au dehors sera terminée, la compléter en faisant sauter avec le ciseau et le marteau la partie de la tête fémorale qui correspond à la gouttière. *Cette partie de l'opération est indispensable pour permettre au drain de drainer la cavité de l'articulation et le cotyle.* S'il le faut, par l'échancrure de la tête, curer soigneusement le cotyle.

« *Traitement des abcès*, par l'incision, le curettage et le drainage.

« *Établissement du drainage.* — Après avoir désinfecté la plaie par une

solution de chlorure de zinc 1/10, placer un drain métallique d'une longueur de 10 à 12 centimètres, d'un diamètre de 7 à 8 millimètres, et perforé dans toute son étendue d'orifices larges ; ce drain devra occuper le fond de la gouttière ; son extrémité externe sera fixée à la peau par un crin de Florence (fig. 382 et fig. 383).

« *Fermeture de la plaie.* — Lorsque le drain sera établi, rapprocher le périoste et les muscles écartés et les maintenir en contact par quelques points de suture. L'aponévrose du grand fessier et le tendon commun de ce muscle et du fascia lata seront reconstitués avec soin ; enfin la peau suturée avec des crins de Florence. » Pansement aseptique. *Extension continue.*

H. Delagénière a pratiqué cette opération chez deux coxalgiques et a obtenu des résultats très encourageants.

Articulation du genou. — a. *Résection totale.* — Indiquée dans l'ostéo-synovite fongueuse suppurée, au delà de quinze ans ; dans certaines fractures comminutives par armes à feu, et dans l'ankylose vicieuse, seulement lorsqu'il y a encore un état inflammatoire.

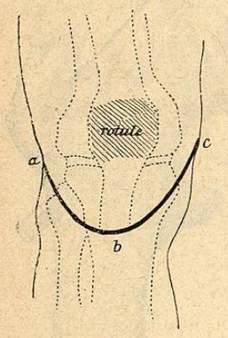

Fig. 384. — Incision de Mackensie pour la résection totale du genou.

Procédé : *Incision de Mackensie.* — Le membre étant mis en extension, après avoir reconnu et marqué le bord antérieur des condyles du fémur et la partie élevée de la tubérosité antérieure du tibia, faire à fond une incision curviligne qui joigne les trois points (fig. 384, *a b c*). Détacher le tendon rotulien à son insertion tibiale et relever le lambeau.

Suivant le conseil d'Ollier (non pas en vue de la régénération osseuse, mais pour favoriser la synostose et empêcher le ballottement des extrémités osseuses, à la suite de l'opération), conserver les ligaments latéraux, le périoste et la capsule, en un mot, tout le manchon fibreux périarticulaire. Pour cela, dénuder régulièrement les condyles du fémur sur les côtés ; diviser les ligaments croisés au ras de leur insertion tibiale, sans échappée aucune, de peur d'ouvrir les vaisseaux poplités ; luxer en avant l'extrémité inférieure du fémur et achever sa dénudation en arrière et sur les côtés, jusqu'au-dessous du cartilage épiphysaire chez l'enfant et chez l'adolescent (*résection intra-épiphysaire*), plus haut chez l'adulte (*résection ultra-épiphysaire*.

Comme cela est bien démontré par l'expérimentation et par l'observation clinique, la résection des cartilages conjugaux du genou arrête pour une grande partie l'accroissement du membre en longueur ; le raccourcissement qui en résulte peut aller jusqu'à 8-10 centimètres et plus.

Or, nous dit Ollier, « à quatre ans on ne peut pas scier plus de 15 millimètres de fémur *à partir du point le plus inférieur des condyles*, sans atteindre ou entamer

en dehors le cartilage de conjugaison ; et comme les épiphyses croissent peu en hauteur par elles-mêmes, on ne pourra jamais enlever par une coupe transversale plus de 30 ou 35 millimètres, quelle que soit la taille du sujet ».

Diviser le fémur avec la scie à chaîne, dans un sens oblique en bas et en dedans, après avoir fait saisir l'espace intercondylien avec le davier de Farabeuf.

Dénuder soigneusement le plateau tibial jusqu'au niveau de la tête du péroné, et le diviser transversalement avec la scie à chaîne.

La hauteur de l'épiphyse tibiale ne dépasse pas 1 centimètre et demi chez un sujet qui est sur le point d'arriver à la période de croissance.

Laisser la rotule sans y toucher, ou l'énucléer en circonscrivant sa face articulaire par une incision peu profonde et en la séparant avec la rugine des parties qui la recouvrent, ou bien abraser sa face articulaire par un trait de scie. En se comportant ainsi, on répond aux trois éventualités cliniques : l'intégrité de la rotule, son altération complète, son altération superficielle.

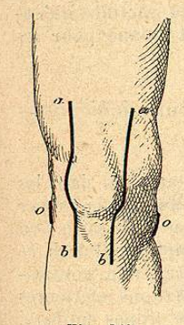

Fig. 385.
Procédé du pont rotulien d'Ollier.
Avec incisions latérales de décharge (*oo*) pour l'arthrotomie du genou.

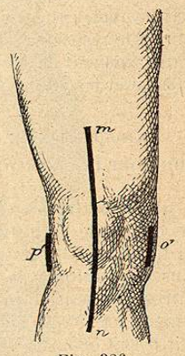

Fig. 386.
Procédé de la section rotulienne d'Ollier.
Avec incisions de décharge (*p'o'*) pour l'arthrotomie du genou.

Laisser également le cul-de-sac synovial sous-tricipital, ou le détruire avec la curette ou le thermocautère, ou l'exciser régulièrement avec les ciseaux et la pince, suivant qu'il est sain, ou qu'il est couvert et infiltré de fongosités.

Rapprocher et maintenir en présence les surfaces de sections osseuses au moyen de deux broches métalliques implantées de bas en haut et d'avant en arrière à travers le tibia jusque dans le fémur. Si l'on a simplement abrasé la face articulaire de la rotule, fixer cette dernière contre une partie avivée de la face antérieure du fémur et du tibia par des points ou des clous métalliques, à l'exemple de Rydygier et de Durante.

Enfin, perforer le cul-de-sac supérieur pour y placer un ou deux drains qui viennent ressortir à la base du lambeau ; puis, à cette même base, installer un drain transversal, et suturer le lambeau, notamment au niveau de l'insertion tibiale du tendon rotulien.

Hémostase : quelques rameaux des articulaires latérales et les articulaires moyennes. *Pansement durable à l'iodoforme.*

Pour enlever une plus grande longueur du tibia on n'aurait qu'à ajouter une ou deux incisions verticales à la convexité de l'incision précédente.

L'incision transversale de Volkmann avec section de la rotule ne nous paraît pas avoir un avantage bien marqué sur celle de Mackensie.

Pour l'arthrotomie ou l'abrasion de l'articulation, Ollier recommande surtout le *procédé du pont rotulien*, lequel consiste en deux longues incisions longitudinales qui côtoient la rotule et ouvrent largement le cul-de-sac séreux sous-tricipital (fig. 385) ; c'est celui que nous employons chez nos malades.

Le même chirurgien préfère une incision médiane, unique, coupant en deux longitudinalement le tendon du triceps, la rotule et le tendon rotulien (fig. 386), « lorsqu'on soupçonne une lésion primitive et centrale de la rotule et pour les traumatismes intéressant cet os et les condyles du fémur, tels que les plaies par armes à feu ».

b. *Résection partielle.* — Indiquée seulement dans le traumatisme.

Même procédé que pour la résection totale, avec cette différence que la dénudation et la section ont lieu sur l'une des extrémités articulaires.

Sous le nom d'*arthrectomie*, Volkmann a décrit (28 février 1885) une opération qui consiste, dans le cas d'arthrite tuberculeuse du genou, à exciser toute la synoviale, à racler et à évider les surfaces articulaires, de façon à respecter tout ce qui peut être respecté, à éviter le sacrifice des cartilages de croissance, sacrifice qu'entraîne souvent la résection ordinaire du genou. Elle est surtout bonne pour les enfants et les adolescents.

Articulation du cou-de-pied. — a. *Résection totale.* — Mêmes indications que pour la résection du genou.

Pour mettre bien à découvert l'articulation tibio-tarsienne, notamment dans les cas d'arthrite fongueuse, il n'est pas nécessaire, comme le fait C. Hueter, de couper en travers toutes les parties qui sont au-devant d'elle ; il n'est pas nécessaire non plus de pratiquer la section temporaire du calcanéum, à l'exemple de Busch et autres. On peut et on doit arriver à moins de frais au résultat désiré. Enfin, contrairement à P. Vogt, bien que la lésion de l'astragale et de ses articulations inférieures soit le fait ordinaire, nous pensons qu'il ne faut pas d'emblée, et de propos délibéré, sacrifier l'astragale. On connaît un certain nombre de cas où la conservation de cet os, avec ou sans évidement, n'a pas empêché la guérison de s'établir.

Procédé de l'auteur. — Faire d'abord la même incision que celle que nous avons décrite pour l'énucléation orthopédique de l'astragale. (Voy. *Ostéotomie*, p. 179.)

Cette incision, lorsque la tête de l'astragale est dénudée et que le pied est luxé en avant et en dehors, permet fort bien d'explorer la cavité articulaire, de reconnaître l'état des os, de se limiter à l'extirpation de l'astragale ou à la résection des os de la jambe on de faire l'une et l'autre, suivant les circonstances.

La tête de l'astragale étant dénudée, l'articulation tibio-tarsienne ouverte, les ligaments péronéaux sectionnés et le pied luxé en avant et en dehors, conduire sur l'incision déjà faite une incision verticale qui commence à 1 centimètre au-dessus de la base de la malléole externe et suive de haut en bas le bord postérieur de cette malléole.

Décoller le périoste sur la face externe, sur la face antérieure, sur la face postérieure du péroné, diviser cet os obliquement de bas en haut et de dehors

en dedans avec un petit ciseau effilé ou une cisaille à la limite du décollement, saisir l'extrémité supérieure du segment avec un davier, la renverser en dehors et couper avec le bistouri le ligament interosseux qui l'unit encore au tibia.

Extirper l'astragale comme il est dit dans l'énucléation orthopédique.

Renverser le pied en haut et en dedans, comme pour faire saillir l'extrémité inférieure du tibia à travers la large ouverture. Dénuder cette extrémité tout alentour jusqu'au niveau de la section péronéale, et la diviser horizontalement avec la scie à chaine.

Hémostase : l'artère calcanéenne externe, la malléolaire externe, la péronière antérieure et la malléolaire interne.

Procédé de Jacques-L. Reverdin[1]. — « Faire une incision qui parte du bord externe du tendon d'Achille, au-dessus du calcanéum, passe à ras de la pointe

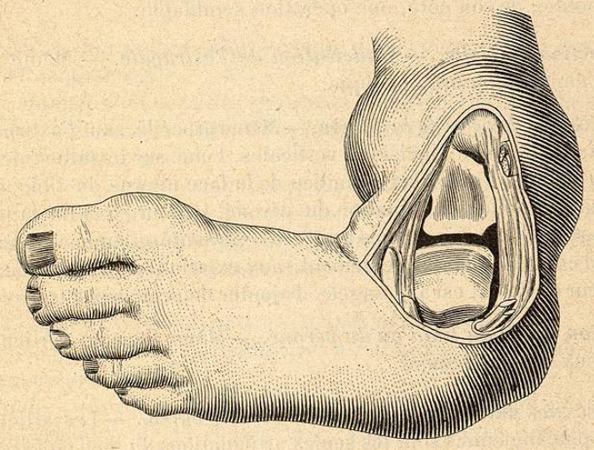

Fig. 387. — Incision de Kocher pour la résection tibio-tarsienne.

de la malléole externe et se dirige de là obliquement en avant et en dedans pour se terminer au bord externe du tendon du péronier antérieur, à environ deux travers de doigt en avant de la ligne bimalléolaire.

« Couper les tendons des péroniers latéraux, le ligament péronéo-calcanéen, et inciser le ligament astragalo-scaphoïdien supérieur.

« Détacher avec la rugine les ligaments péronéo-astragaliens antérieur et postérieur ainsi que les deux lèvres de l'astragalo-scaphoïdien, et couper avec le même instrument le ligament interosseux.

« Lorsque la dénudation est bien complète, faire passer par-dessus le col de l'astragale la branche courbe du davier de J.-L. Reverdin, sa branche droite dans la gouttière sous-astragalienne, et les articuler ; l'aide renversant fortement le pied en dedans, faire basculer l'astragale en dehors, insi-

[1] Reverdin. *Congr. fr. de chir.*, 1885, 1892, 1893.