Approfondir l'incision jusqu'à l'os dans toute la longueur de l'ouverture cutanée.

Décoller le périoste sur la face dorsale et les deux faces latérales de la diaphyse.

Diviser la diaphyse au milieu avec les cisailles, soulever et achever de dénuder le segment antérieur jusqu'à la désarticulation complète.

Dénuder la face dorsale de l'extrémité du segment postérieur ; diviser le ou les ligaments interosseux, plus le ligament de Lisfranc pour le deuxième métatarsien dans l'interligne interne de la mortaise ; saisir le segment par cette extrémité, et achever de le dénuder.

Hémostase : quelques rameaux de la sus-tarsienne interne pour le premier métatarsien, et la dorsale du métatarse pour les autres ; pour tous, plusieurs rameaux des interosseux dorsaux et plantaires.

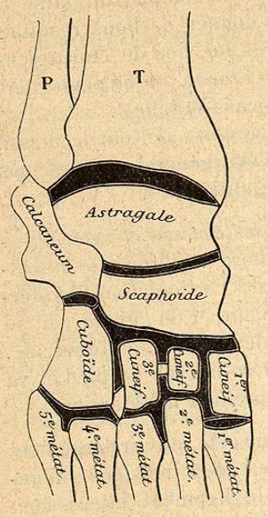

Fig. 389.

Tarse, partie postérieure du métatarse et partie inférieure des os de la jambe (face dorso-antérieure). Pour montrer la disposition, les connexions et l'indépendance des synoviales articulaires correspondantes, T, tibia ; P, péroné.

On faisait remarquer naguère que les articulations qui existent entre les deuxième et troisième métatarsiens d'une part, et les cunéiformes d'autre part, communiquent avec la première articulation intercunéenne, et, par celle-ci, avec la grande articulation scaphoïdo-cunéenne (fig. 260) ; et l'on recommandait, par suite, en médecine opératoire, à moins que l'extirpation complète ne fût indispensable ou inévitable, de s'en tenir à la résection de la diaphyse, sans toucher à son extrémité tarsienne. Cette réserve n'a plus sa raison d'être avec la chirurgie antiseptique.

Article VI. — TRÉPANATION

La trépanation est une opération qui consiste à trouer un os en lui enlevant une rondelle au moyen d'une scie circulaire appelée *couronne de trépan*. C'est une vraie résection. Elle ne diffère des résections ordinaires que par la forme de l'exérèse et la constance même de cette forme.

Comme la térébration, elle est tantôt *intra-osseuse*, c'est-à-dire arrêtée dans l'épaisseur d'un os ou d'une paroi osseuse, tantôt *perforante*, c'est-à-dire la traversant de part en part.

Son mode de diérèse, qui est celui de la scie ordinaire, la rend également applicable à tous les os, même les plus durs ou dans les points les plus durs.

L'appareil instrumental comprend :

1° Pour la diérèse des parties molles : un bistouri droit et un bistouri boutonné ; une pince anatomique ; quelques pinces à forcipressure ; une érigne simple ou double ; deux crochets mousses ; deux rugines convexes d'Ollier, l'une droite et l'autre courbe.

2° Pour la diérèse de l'os : un trépan à arbre, celui à curseur de Charrière (fig. 390), avec deux ou trois couronnes (fig. 391) ayant un diamètre de 2 centimètres, 1 centimètre et demi et 1 centimètre ; un tire-fond (fig. 392) ; un élévatoire (fig. 393) ; un couteau lenticulaire ; une petite scie de Hey ; des pinces coupantes d'Hoffman, de Lucas-Championnière, etc., plus une petite brosse.

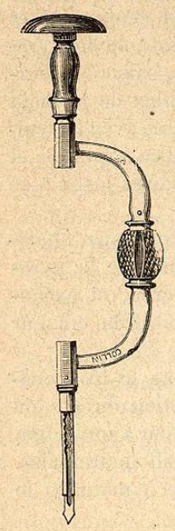

Fig. 390.
Arbre à trépan.

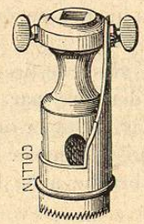

Fig. 391.
Couronne de trépan.

Fig. 392.
Tire-fond.

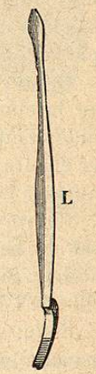

Fig. 393.
Elévatoire.

Manuel opératoire

A. *Trépanation intra-osseuse.* — Indiquée le plus souvent dans la carie, la nécrose centrale, l'ostéomyélite suppurée circonscrite ou diffuse d'un os court (calcanéum, par exemple), de l'épiphyse d'un os long ou de toute autre masse de tissu spongieux ; pour les lésions superficielles du tissu compact, il vaut mieux la remplacer par l'exfoliation ou l'évidement.

Soit une rondelle large et profonde de 1 centimètre et demi à extraire sur la tubérosité interne du tibia.

Procédé. — La jambe étant à demi fléchie sur la cuisse, le genou étant porté en abduction et rotation externe et reposant sur sa face externe, faire à fond au-devant de la tubérosité une incision longitudinale de 3 centimètres et demi ou une incision curviligne à convexité inférieure, haute et large de 3 centimètres et demi.

Décoller le périoste des lèvres de l'incision ou du lambeau.

Pendant qu'un aide écarte convenablement les parties avec deux crochets mousses ou une érigne, si l'on se sert du trépan de Charrière, relever la

couronne à 5 millimètres au-dessus de la pointe de la pyramide, en relâchant sa vis, puis la fixant de nouveau à la tige de la pyramide : relever également le curseur en relâchant sa vis, puis le fixant à 1 centimètre et demi au-dessus des dents de la couronne ; appliquer la pointe de la pyramide perpendiculairement au milieu de la surface mise à nu, saisir le pourtour de la plaque ou *pomme* de l'arbre entre le pouce et l'index de la main gauche, appuyer solidement sur la face supérieure de la pomme avec la symphyse du menton, saisir à pleine main droite le corps de l'arbre à rotation et exécuter de gauche à droite une série de mouvements circulaires jusqu'à ce que la couronne elle-même soit engagée de 5 millimètres.

Retirer l'instrument, nettoyer à la brosse les dents de la couronne, abaisser la couronne jusqu'à 5 millimètres au-dessous de la pointe de la pyramide, l'introduire de nouveau dans le sillon circulaire déjà créé, et exécuter encore des mouvements de rotation jusqu'à ce que le rebord du curseur touche à l'os.

Retirer définitivement l'instrument, visser le tire-fond dans le trou central de la rondelle, et évulser cette dernière par une traction directe ou latérale. Si le tire-fond seul ne réussit pas, associer ou substituer à son action celle de l'élévatoire qu'on insinue en guise de levier dans le sillon circulaire.

Enfin, si l'on veut, approfondir la brèche avec la gouge à main ou le ciseau-gouge.

B. *Trépanation perforante des cavités osseuses y compris le canal médullaire des os longs.* — Indiquée dans l'extraction d'esquilles, de corps étrangers, de séquestres invaginés, dans l'évacuation de diverses collections liquides (pus, mucus, sang, etc.), dans l'extirpation de certaines tumeurs[1], dans le drainage longitudinal du canal médullaire des os longs.

a. *Crâne*[2]. — La trépanation peut être faite, suivant les indications, sur tous les points de la voûte du crâne, aussi bien au niveau qu'en dehors des sinus veineux, de l'artère méningée moyenne. Pour l'application du trépan on est guidé tantôt par une lésion extérieure (traumatisme, abcès, fistule, tumeur, cicatrice), tantôt simplement par des troubles fonctionnels de l'encéphale et de ses enveloppes, l'exocrâne étant ou paraissant intact. Dans le dernier cas, quand cela est possible et nécessaire, mettant à profit les données actuelles de la science sur les localisations cérébrales, on s'oriente d'après les *points de la voûte cranienne* qui correspondent soit à des *centres sensoriels ou sensitifs*, soit aux *centres psycho-moteurs de l'écorce cérébrale ;* ces centres sont presque tous groupés autour du sillon de Rolando (fig. 394, S R), autour de la scissure de Sylvius (même fig., S S), et à la face interne des hémisphères cérébraux (fig. 395), ce sont encore du moins les seuls qui

[1] Voyez Horsley. *Brit. med. J.*, 6 décembre 1898.

[2] Consultez : Terrier et Péraire. *L'Opération du trépan*, 1894 ; L. Gallez. *L'Opération du trépan*. Bruxelles, 1893.

aient une signification nette ou très plausible. Il faut donc, tout d'abord, au point de vue opératoire, déterminer sur l'exocrâne la ligne qui correspond au sillon de Rolando, c'est-à-dire la *ligne dite rolandique* (fig. 396, L R).

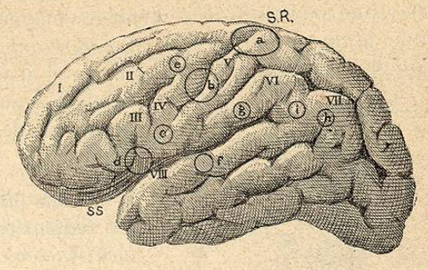

Fig. 394. — Localisations cérébrales à la face externe des hémisphères cérébraux.

SR, scissure de Rolando ; S S, scissure de Sylvius. — I, II, III, première, deuxième, troisième circonvolutions frontales : — IV, circonvolution frontale ascendante ; — V, circonvolution pariétale ascendante ; — VI, lobule du pli courbe : — VII, pli courbe ; — VIII, première circonvolution temporale. — *a*, centre du membre inférieur ; *b*, centre du membre supérieur ; *c*, centre de la face et de la langue ; *d*, centre de l'aphasie ou de Broca ; *e*, centre de l'agraphie ; *f*, centre de la surdité verbale ; *g*, centre de la cécité verbale ; *h*, centre visuel ; *i*, centre de la tête et des yeux.

Pour cela, après avoir rasé toute la région fronto-pariétale du crâne, la tête étant dans un plan *parfaitement* horizontal, réunir les deux conduits auditifs au moyen d'un fil qui croise perpendiculairement la ligne médiane de la voûte, et marquer le lieu de croisement, qui porte le nom de *bregma ;* le bregma est à 13 ou 14 centimètres en arrière de la racine du nez. Reconnaître ensuite l'*apophyse orbitaire externe*. L'extrémité supérieure de la scissure de Rolando est en moyenne à 45 millimètres chez la femme, à 48 millimètres chez l'homme en arrière du bregma (Broca et Féré) ; son extrémité inférieure est à 7 centimètres en arrière et à 3 centimètres au-dessus de l'apophyse orbitaire externe (Lucas-Championnière). Réunir les deux points avec l'iode ou le crayon de fuchsine pour avoir la ligne rolandique correspondante à la scissure.

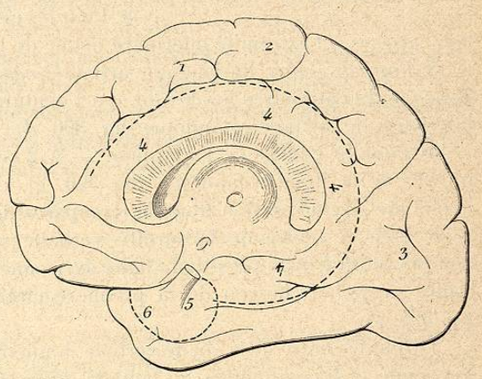

Fig. 395. — Localisations cérébrales à la face interne des hémisphères cérébraux, d'après Horsley.

1, muscles du tronc. — 2, membre inférieur. — 3, centre visuel (hémianopsie). — 4, 4, 4, 4, sensibilité tactile. — 5, goût. — 6, olfaction.

On peut encore, d'après Poirier[1], déterminer d'abord l'extrémité supérieure de la ligne rolandique en prenant sur la ligne sagittale, à partir de l'angle naso-frontal, 17 ou 18 centimètres, selon que la tête est petite ou grosse ; puis l'extrémité inférieure de la même ligne, en élevant une perpendiculaire à l'arcade zygomatique, juste au-devant du

[1] Poirier. *Topogr. cranio cérébrale*. Paris, 1890.

tragus, dans la dépression préauriculaire, et en comptant à partir du trou auditif 7 centimètres sur cette perpendiculaire.

Lorsqu'on veut s'orienter pour certains centres corticaux, tels que le centre visuel, ou pour l'artère méningée moyenne (branche antérieure), il est très utile de tracer la *ligne sylvienne de Poirier* (fig. 396, L S), ligne qui part de l'angle naso-frontal, croise la tempe et aboutit à un centimètre au-dessus du lambda, lequel est lui-même à 6-7 centimètres au-dessus de l'inion ou protubérance occipitale externe.

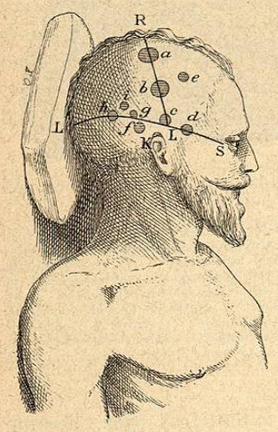

Fig. 396. — Points typiques de trépanation.

Points typiques de trépanation : α. D'après les indications fournies par la doctrine des localisations cérébrales. — Les points sont[1] :

1° Pour les centres corticaux moteurs du membre inférieur, — au tiers supérieur de la ligne rolandique, et surtout en arrière (fig. 396, *a*) ; la couronne doit être appliquée à 1 centimètre et demi, 2 centimètres en dehors de la suture sagittale pour éviter la lésion du sinus longitudinal supérieur et de ses gros affluents ;

2° Pour les centres moteurs du membre supérieur, — au tiers moyen de la ligne rolandique, et surtout en avant (fig. 396, *b*) ;

3° Pour les centres moteurs de la face et de la langue, — à l'extrémité inférieure même de la ligne rolandique (fig. 396, *c*) ;

4° Pour le centre du langage articulé, *centre de l'aphasie ou centre de Broca*, à 2 centimètres au-devant et à 1 centimètre au-dessous de l'extrémité inférieure de la ligne rolandique (fig. 396, *d*) ;

5° Pour le centre de l'agraphie, — à 2 centimètres au-devant du tiers moyen de la ligne rolandique (fig. 396, *e*), c'est-à-dire sur le point de la deuxième circonvolution frontale (comparez fig. 394, *e*) ;

6° Pour le centre de la surdité verbale, entre la ligne sylvienne et le conduit auditif, très près de la ligne sylvienne (Poirier) (fig. 396, *f*), c'est-à-dire sur le tiers moyen de la première circonvolution temporale (comp. fig. 394, *f*) ;

7° Pour le centre de la cécité verbale, immédiatement au-dessus de la ligne sylvienne, à 9 centimètres du lambda (Poirier) (fig. 396, *g*), c'est-à-dire sur le lobule du pli courbe (comp. fig. 394, *g*) ;

8° Pour le centre de l'hémianopsie ou centre visuel, sur le trajet même et surtout au-dessus de la ligne sylvienne (fig. 396, *h*), à 6 centimètres du lambda (Poirier), c'est-à-dire sur le pli courbe (comp. fig. 394, *h*) ;

[1] La détermination exacte de ces points a beaucoup perdu de son importance aujourd'hui, où l'on préfère les larges brèches craniennes, soit définitives, soit surtout temporaires.

9° Pour le centre de rotation de la tête et des yeux (déviation conjuguée), — sur la ligne sylvienne entre les deux centres précédents (fig. 396, *i*), c'est-à-dire sur la circonvolution qui coiffe le fond de la scissure de Sylvius et passe au pli courbe (Grasset).

β. *En vue de l'hémostase délibérée de l'artère méningée moyenne*[1] (par la filopressure, à l'exemple de C. Hueter, de P. Vogt, de Krönlein et autres, quand l'hématome consécutif à la lésion de cette artère produit des phénomènes de compression graves). — On appliquera la couronne : pour la branche antérieure de l'artère, — sur la ligne sylvienne, à 3 centimètres en arrière de l'apophyse orbitaire externe ; pour le genou de la branche postérieure de l'artère, — à 3 centimètres en arrière du tubercule de l'apophyse montante de l'os malaire (Chalot).

γ. *Pour le drainage des ventricules latéraux d'après Kocher*[2]. — On appliquera la couronne (elle doit mesurer au moins 4 centimètres de diamètre), à 2 centimètres et demi ou 3 centimètres en dehors du bregma et en arrière de la suture fronto-pariétale. On tombe sur la première et la deuxième circonvolutions frontales. C'est par le sillon intermédiaire à ces deux circonvolutions qu'on enfonce dans le cerveau à 4-5 centimètres de profondeur une aiguille de Pravaz longue de 6 centimètres au moins, en la dirigeant obliquement en arrière et en bas à 2 centimètres et demi ou 3 centimètres de la ligne médiane de la voûte ; le liquide céphalo-rachidien s'écoule par l'aiguille, sinon on l'aspire après avoir monté le corps de la seringue. On fait contre l'aiguille une toute petite incision à la dure-mère. Avec une pince de Kocher on introduit dans le ventricule un drain en verre long de 6 centimètres, dont l'extrémité externe est passée ensuite à travers une petite incision spéciale du lambeau cutané. Celui-ci est suturé dans toute son étendue. « Il s'écoule d'abord un liquide sanglant, puis du liquide céphalo-rachidien limpide, souvent en quantité très considérable, si bien que les pansements fréquents deviennent indispensables. »

δ. *Pour l'ouverture du sinus latéral* (dans les cas de thrombose et de suppuration, suite d'otite moyenne). — On trépane entre le point le plus saillant de la base de l'apophyse mastoïde et l'extrémité postérieure ascendante de la crête temporale (Kocher).

ε. *Pour l'ouverture d'un abcès probable du lobe temporal*, consécutif à une otite moyenne. — Il faut trépaner immédiatement au-dessus du méat auditif (fig. 267, *k*), à distance égale des deux verticales qui circonscrivent le pavillon de l'oreille, — ou à un doigt plus en arrière, à hauteur ou près du bord supérieur du pavillon (Chauvel). On reste ainsi au-dessus du sinus latéral et derrière la branche postérieure (portion horizontale de l'artère méningée moyenne).

[1] Voyez Gérard-Marchant (Thèse de Paris, 1881).

[2] Kocher. *Chir. Operationslehre*, p. 53, 1894 ; et v. Winiwarter, *Lehrb. der Oper.*, p. 209, 1895.

ζ. *Pour atteindre un hémisphère cérébelleux à sa partie centrale et au point déclive de la fosse cérébelleuse.* — Le trépan s'applique au milieu d'une ligne qui joint le sommet de l'apophyse mastoïde à la protubérance occipitale externe (Poirier), après qu'on a divisé l'épaisse couche musculaire qui recouvre la fosse cérébelleuse.

Procédé général. — Trois ou cinq temps, suivant qu'on se propose d'arriver sur ou sous la dure-mère dans le cerveau : 1° incision des parties molles et décollement du périoste ; 2° trépanation ; 3° incision de la dure-mère ; 4° intervention sur le cerveau ; 5° fermeture de la plaie.

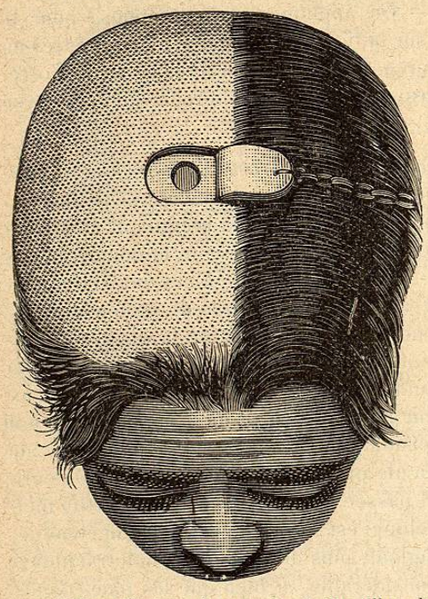

Fig. 397. — Trépanation au haut du sillon de Rolando. Lambeau rabattu à gauche et maintenu par une érigne. Un seul trou.

1° Après s'être décidé pour tel ou tel point de trépanation, pendant qu'un aide fixe la tête à une extrémité de la table avec une main placée sous le menton et l'autre sous l'occiput, en l'inclinant du côté opposé, diviser toutes les parties molles d'emblée jusqu'à l'os, par une incision curviligne formant *lambeau*, de telle sorte que la base du lambeau regarde le vertex. Ce lambeau est, par exemple, long et large de 3 centimètres.

Décoller le périoste en même temps que le lambeau avec la rugine.

2° Pendant qu'un aide relève le lambeau avec une érigne, appliquer et manœuvrer le trépan comme il vient d'être dit dans la trépanation intra-osseuse ; seulement, vu l'épaisseur inégale et fort variable de la voûte cranienne (2 à 5 millimètres), faire remonter la pyramide dès que la voie est tracée, s'arrêter assez souvent pour surveiller la profondeur du sillon, pour l'explorer avec le bec d'une plume ou un stylet fin et pour prévenir ainsi la déchirure de la dure-mère ou même de la pulpe cérébrale.

Ce qui est encore mieux dans le même but, étant supposée telle épaisseur d'après la moyenne générale, — retirer l'instrument dès que la couronne a pénétré aux deux tiers de cette épaisseur ; évulser la rondelle avec l'élévatoire, et, s'il reste une lame ou lamelle au fond de la brèche, la scier encore avec précaution avec la couronne, ou bien la détruire soit avec le ciseau-gouge, ou le couteau lenticulaire ou la pince-gouge de Hoffmann (fig. 397, résultat obtenu).

La couleur blanche ou rouge de la sciure, les variations de sa résistance à la scie, la sensation de craquement (tables) et de frottement doux (diploé) ne sont pas des indices sûrs et constants.

3° Saisir la dure-mère au milieu de la brèche à l'aide d'une érigne, la soulever autant qu'on le peut, l'ouvrir en dédolant sous l'érigne, puis la fendre en croix ou autrement à travers l'ouverture, soit avec de petits ciseaux mousses, soit avec la sonde et le bistouri.

4° Faire, s'il y a lieu, suivant le cas particulier, soit à la surface du cerveau, soit dans sa substance même, les interventions d'exploration (électrisation localisée, ponction) ou d'exérèse (abcès, kystes, foyers sanguins, corps étrangers, tumeurs, excisions corticales, etc.), qui sont indiquées.

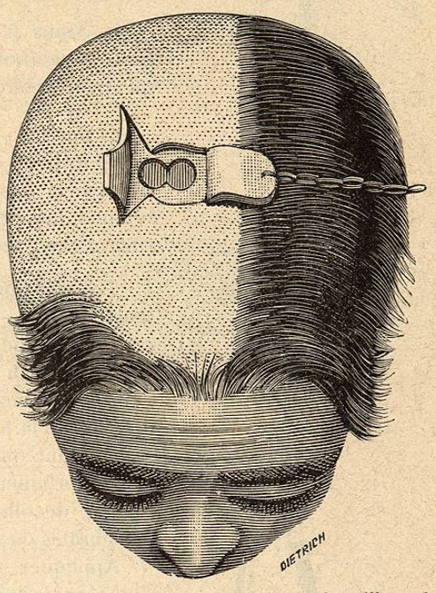

Fig. 398. — Trépanation au haut du sillon de Rolando. Lambeau supérieur primitif rabattu et maintenu par une érigne ; lambeau inférieur secondaire d'agrandissement renversé en bas. Deux trous en 8 de chiffre.

5° L'hémostase cérébro-méningée une fois bien assurée par la filopressure et, au besoin, par le tamponnement provisoire à la gaze, — après avoir établi, ou non le drainage, — suturer totalement ou en partie au catgut la dure-mère, et appliquer de nouveau sur la brèche cranienne le lambeau périostéo-cutané qui avait été dessiné, en le fixant aux parties voisines par des points de suture. — Pansement aseptique large et bien fixé.

L'agrandissement de la brèche peut se faire par application de plusieurs couronnes juxtaposées ou empiétant les unes sur les autres et par la section des ponts ou promontoires intermédiaires au moyen de petites scies (scie de Hey, scie en crête de coq) ou des pinces-gouges (fig. 398, deux couronnes emboîtées). On peut aussi augmenter à volonté la trouée du trépan soit avec les pinces coupantes d'Hoffmann, de Lucas-Championnière, de Lannelongue, soit avec la très ingénieuse pince-trépan de Farabeuf (fig. 399), ou, à défaut de ces instruments, avec le ciseau et le maillet. Mais il faut éviter, autant que possible, les trop larges pertes de substances définitives, afin de prévenir la hernie cérébrale.

Chez le vieillard, la dure-mère adhère presque toujours intimement à la face interne des os ainsi qu'à la pie-mère.

Il est désormais démontré non seulement par l'expérimentation (Spitzka, Mossé),

mais par l'observation clinique (Ch. de Walther, Marcewen, Jaboulay[1] et autres) que les rondelles de trépan peuvent être réimplantées avec succès soit en masse, soit en fragments. La ressoudure est surtout assurée si l'on a conservé le péricrâne ; Ollier a particulièrement insisté sur ce point. Mais la réimplantation a ses contre-indications : on ne doit pas y songer notamment dans les cas d'abcès cérébral, dans ceux où la trépanation est faite contre l'épilepsie. La conservation du péricrâne lui-même n'est pas toujours désirable.

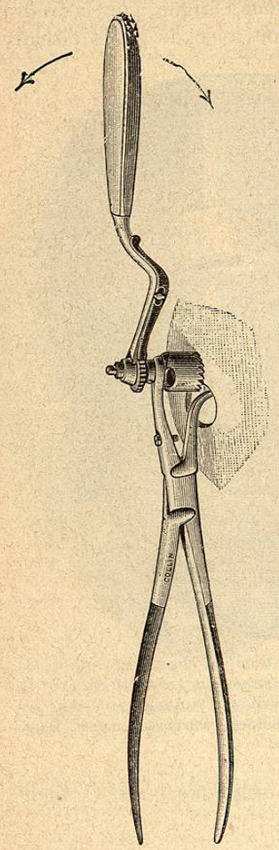

Fig. 399. — Pince trépan de Farabeuf.

b. *Sinus frontal, cellules mastoïdiennes et sinus maxillaire.* — Mêmes points d'application que pour la térébration.

c. *Rachis.* — La trépanation peut se faire sur une gouttière vertébrale ou sur les deux gouttières à la fois. Elle convient spécialement aux régions dorsale et lombaire. (Pour la *résection du rachis*, voy. p. 256.)

Trépanation unilatérale. — Procédé de l'auteur (1886). — Du côté où l'on veut ouvrir le canal rachidien, le sujet étant couché sur le ventre, faire à fond le long des apophyses épineuses une incision de 10 centimètres au moins à cause de la profondeur de la gouttière.

Pendant qu'un aide, avec un large crochet, écarte fortement en dehors la masse des parties molles, décoller le périoste sur la ou les lames vertébrales du milieu de l'incision.

Appliquer une couronne de 1 centimètre, après avoir laissé saillir de 2 millimètres seulement la pointe de la pyramide et après avoir arrêté le curseur à 3 millimètres au-dessus des dents de la couronne.

S'il le faut, achever la séparation de la rondelle en l'enfonçant par un coup sec d'un petit instrument mousse ; puis la soulever avec l'élévatoire et l'enlever.

Pour agrandir la brèche, on n'aurait qu'à agrandir l'incision et à ajouter au-dessous deux ou plusieurs applications de couronne et faire sauter avec le ciseau les parties intermédiaires.

Ici, on risque moins qu'au crâne de léser la substance nerveuse, parce que la moelle épinière est à une certaine distance au-dessous de la dure-mère.

Trépanation médiane bilatérale. — Procédé de l'auteur. — Faire la

[1] Jaboulay. Trente observations de chirurgie intra-cranienne ; trépanation bilinéaire avec travée volante intermédiaire (*Arch. prov. de chir.*, p. 186, 1893).

même incision que pour la résection des apophyses épineuses et dénuder à droite et à gauche les apophyses et les lames vertébrales.

Réséquer trois (ou plusieurs autres) apophyses épineuses jusqu'à leur base.

Appliquer une couronne de 2 centimètres, après avoir placé la pointe de la pyramide non pas dans un intervalle ou hiatus interépineux du canal, mais sur la base même d'une apophyse réséquée ; puis enlever la rondelle.

Horsley, en 1887, ayant à enlever une tumeur intramédullaire sur les indications de Gowers, a d'abord ouvert le canal dorsal par un procédé analogue à celui que nous venons de décrire et qui figurait dans notre édition de 1886. Puis c'est à travers la brèche créée par le trépan qu'il a sectionné avec des cisailles les lames vertébrales situées au-dessus et au-dessous.

Après l'ouverture du rachis, le reste de l'opération varie naturellement suivant le diagnostic ou les lésions que l'on découvre. (Voy. *Résection du rachis*, p. 256[1].)

C. *Trépanation perforante des os.* — Indiquée dans le drainage transversal (épiphyses des gros os longs, certains os courts) ; dans la névrotomie (branche montante de la mâchoire pour le nerf dentaire inférieur) ; dans l'évacuation d'abcès médiastinaux et l'ouverture du péricarde (sternum), dans l'empyème (6e ou 7e côte), enfin dans l'évacuation de certains abcès par congestion, abcès phlegmoneux de la fosse iliaque (os iliaque).

Quel que soit l'os à trépaner, le manuel opératoire reste le même dans ses temps fondamentaux.

Article VII. — ABRASION OU EXFOLIATION

RÉSECTION LONGITUDINALE

A. Sous le nom d'*abrasion* ou *exfoliation*, on doit comprendre une opération qui consiste à gratter, à ruginer, à ciseler, à enlever par lamelles ou par éclats, « à raboter » la surface d'un ou plusieurs os (ou cartilages) sur une étendue et dans une direction quelconques, suivant les éventualités cliniques, que cette surface soit libre ou qu'elle constitue une cavité naturelle (abrasion ou curage intra-articulaire).

Ses indications sont : la carie et la nécrose superficielles, la dénudation persistante de l'os, les périchondromes sessibles ou pédiculés, les exostoses de croissance, certains sarcomes parostéaux.

L'appareil instrumental comprend :

1. Pour la diérèse des parties molles : tous les instruments qui servent à la résection en général.
2. Pour celle de l'os.

[1] Horsley et Gowers. *Med. Chir. Tr.*, vol. LXXI, p. 377, 1888.