mais par l'observation clinique (Ch. de Walther, Marcewen, Jaboulay[1] et autres) que les rondelles de trépan peuvent être réimplantées avec succès soit en masse, soit en fragments. La ressoudure est surtout assurée si l'on a conservé le péricrâne ; Ollier a particulièrement insisté sur ce point. Mais la réimplantation a ses contre-indications : on ne doit pas y songer notamment dans les cas d'abcès cérébral, dans ceux où la trépanation est faite contre l'épilepsie. La conservation du péricrâne lui-même n'est pas toujours désirable.

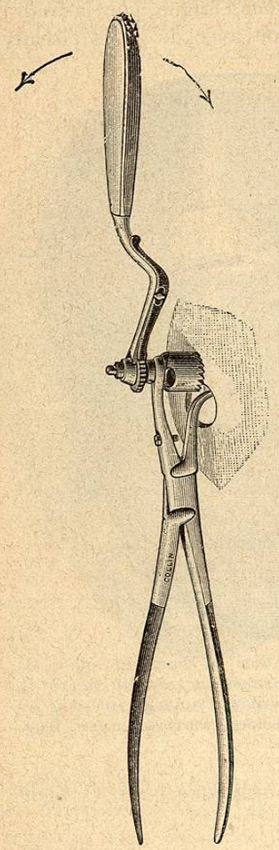

Fig. 399. — Pince trépan de Farabeuf.

b. *Sinus frontal, cellules mastoïdiennes et sinus maxillaire.* — Mêmes points d'application que pour la térébration.

c. *Rachis.* — La trépanation peut se faire sur une gouttière vertébrale ou sur les deux gouttières à la fois. Elle convient spécialement aux régions dorsale et lombaire. (Pour la *résection du rachis*, voy. p. 256.)

Trépanation unilatérale. — Procédé de l'auteur (1886). — Du côté où l'on veut ouvrir le canal rachidien, le sujet étant couché sur le ventre, faire à fond le long des apophyses épineuses une incision de 10 centimètres au moins à cause de la profondeur de la gouttière.

Pendant qu'un aide, avec un large crochet, écarte fortement en dehors la masse des parties molles, décoller le périoste sur la ou les lames vertébrales du milieu de l'incision.

Appliquer une couronne de 1 centimètre, après avoir laissé saillir de 2 millimètres seulement la pointe de la pyramide et après avoir arrêté le curseur à 3 millimètres au-dessus des dents de la couronne.

S'il le faut, achever la séparation de la rondelle en l'enfonçant par un coup sec d'un petit instrument mousse ; puis la soulever avec l'élévatoire et l'enlever.

Pour agrandir la brèche, on n'aurait qu'à agrandir l'incision et à ajouter au-dessous deux ou plusieurs applications de couronne et faire sauter avec le ciseau les parties intermédiaires.

Ici, on risque moins qu'au crâne de léser la substance nerveuse, parce que la moelle épinière est à une certaine distance au-dessous de la dure-mère.

Trépanation médiane bilatérale. — Procédé de l'auteur. — Faire la

[1] Jaboulay. Trente observations de chirurgie intra-cranienne ; trépanation bilinéaire avec travée volante intermédiaire (*Arch. prov. de chir.*, p. 186, 1893).

même incision que pour la résection des apophyses épineuses et dénuder à droite et à gauche les apophyses et les lames vertébrales.

Réséquer trois (ou plusieurs autres) apophyses épineuses jusqu'à leur base.

Appliquer une couronne de 2 centimètres, après avoir placé la pointe de la pyramide non pas dans un intervalle ou hiatus interépineux du canal, mais sur la base même d'une apophyse réséquée ; puis enlever la rondelle.

Horsley, en 1887, ayant à enlever une tumeur intramédullaire sur les indications de Gowers, a d'abord ouvert le canal dorsal par un procédé analogue à celui que nous venons de décrire et qui figurait dans notre édition de 1886. Puis c'est à travers la brèche créée par le trépan qu'il a sectionné avec des cisailles les lames vertébrales situées au-dessus et au-dessous.

Après l'ouverture du rachis, le reste de l'opération varie naturellement suivant le diagnostic ou les lésions que l'on découvre. (Voy. *Résection du rachis*, p. 256[1].)

C. *Trépanation perforante des os.* — Indiquée dans le drainage transversal (épiphyses des gros os longs, certains os courts) ; dans la névrotomie (branche montante de la mâchoire pour le nerf dentaire inférieur) ; dans l'évacuation d'abcès médiastinaux et l'ouverture du péricarde (sternum), dans l'empyème (6e ou 7e côte), enfin dans l'évacuation de certains abcès par congestion, abcès phlegmoneux de la fosse iliaque (os iliaque).

Quel que soit l'os à trépaner, le manuel opératoire reste le même dans ses temps fondamentaux.

Article VII. — ABRASION OU EXFOLIATION

RÉSECTION LONGITUDINALE

A. Sous le nom d'*abrasion* ou *exfoliation*, on doit comprendre une opération qui consiste à gratter, à ruginer, à ciseler, à enlever par lamelles ou par éclats, « à raboter » la surface d'un ou plusieurs os (ou cartilages) sur une étendue et dans une direction quelconques, suivant les éventualités cliniques, que cette surface soit libre ou qu'elle constitue une cavité naturelle (abrasion ou curage intra-articulaire).

Ses indications sont : la carie et la nécrose superficielles, la dénudation persistante de l'os, les périchondromes sessibles ou pédiculés, les exostoses de croissance, certains sarcomes parostéaux.

L'appareil instrumental comprend :

1. Pour la diérèse des parties molles : tous les instruments qui servent à la résection en général.
2. Pour celle de l'os.

[1] Horsley et Gowers. *Med. Chir. Tr.*, vol. LXXI, p. 377, 1888.

a. Si le tissu compact est épais :

Les divers ciseaux ostéotomes et des ciseaux-gouges (fig. 400), un maillet (fig. 401) ;

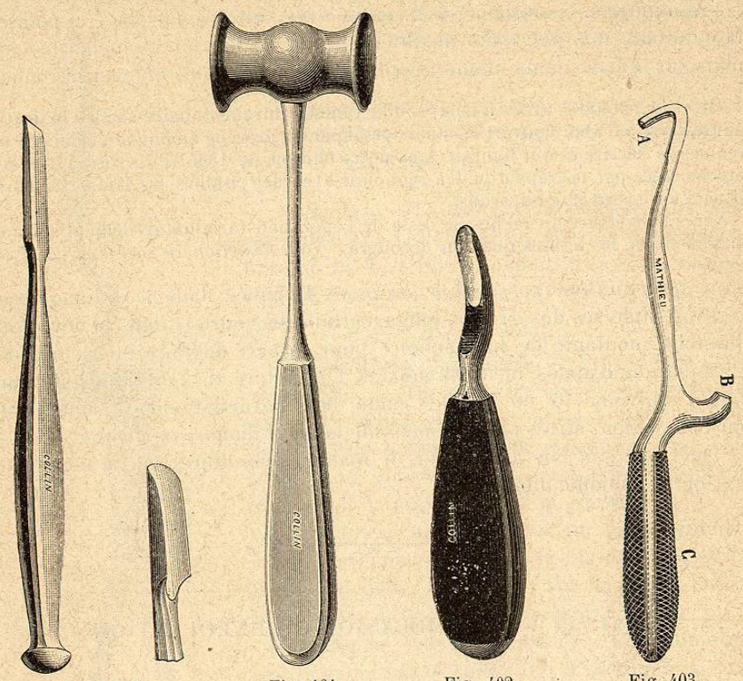

Fig. 400. Ciseaux. — Fig. 401. Maillet. — Fig. 402. Gouge de Legouest. — Fig. 403. Gouge de Delore.

b. Si le tissu compact est très mince :

La gouge de Legouest (fig. 402) ;
Celle de Delore (fig. 403) ;
Diverses rugines ;
Des curettes tranchantes (fig. 404, 405, 406 et 407) ;
Des pinces-gouges, celles de Nélaton, par exemple.

MANUEL OPÉRATOIRE

1. *Abrasion d'un os à tissu compact épais.* — Les diaphyses des os longs, les os du crâne et ceux de la face sont dans ce cas. Prenons pour type l'opération faite sur la voûte du crâne et supposons qu'il s'agit d'abraser la partie supérieure et moyenne d'un pariétal, le gauche, par exemple, sur une surface carrée de 4 centimètres.

Procédé. — La tête étant fixée sur le bord de la table par les mains d'un aide, et reposant sur un sac de sable humide, la face inclinée du côté opposé, faire à fond une incision transversale de 4 centimètres qui s'arrête sur la ligne médiane, puis une incision antéro-postérieure également longue à partir de l'extrémité externe de la première, enfin une incision transversale parallèle à la première ; en d'autres termes, faire un lambeau carré dont la base ou charnière soit placée sur la suture sagittale. Décoller le lambeau avec la rugine.

Se servir d'un ciseau-ostéotome, le n° 3, par exemple, de Mac Ewen, l'appliquer sur le milieu de la surface mise à nu, sous un angle de 25 à 30°

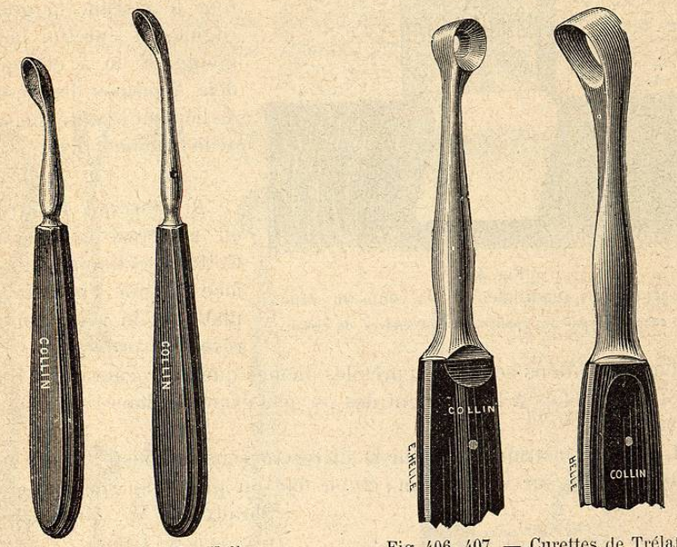

Fig. 404, 405. — Curettes de Volkmann. — Fig. 406, 407. — Curettes de Trélat.

seulement ; affranchir un premier éclat par un coup sec, puis agrandir la brèche en faisant sauter de même une série d'éclats d'arrière en avant, d'avant en arrière, de dehors en dedans, de dedans en dehors, et toujours à reculons (fig. 408).

Agir de la même manière si l'on emploie le ciseau à épaulement de Mac Ewen, mais en mettant l'épaulement dessus, et avec une inclinaison moindre.

2. *Abrasion d'un os à tissu compact très mince.* — Il s'agit, nous supposons, d'abraser la poignée du sternum sur une hauteur de 3 centimètres et une largeur de 2 centimètres.

Procédé. — Faire à fond une incision en I, et décoller les deux lambeaux avec la rugine.

Saisir la gouge de Legouest, creux en avant, de telle sorte que l'ex-

trémité de la poignée prenne appui dans la paume de la main et que l'index soit allongé sur la tige. De haut en bas ou de bas en haut, entamer la surface de l'os et l'écorcer en faisant peu à peu, chaque fois, mordre le tranchant obliquement par une impulsion brusque et énergique.

Si l'on se sert de la gouge de Delore, racler vers soi la surface osseuse, pendant qu'on exerce une certaine pression sur l'extrémité de la tige, afin de bien engager le tranchant.

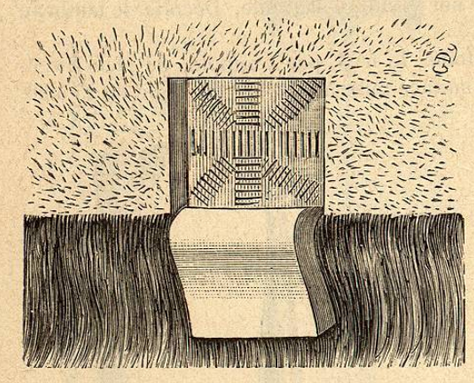

Fig. 408.
Abrasion d'un quadrilatère de la voûte du crâne.
Les raies indiquent les applications successives du ciseau.

Inutile de décrire maintenant l'abrasion intra-articulaire, où l'on emploie tour à tour le ciseau, la gouge, la rugine, la curette, la pince-gouge. Il en a été question déjà à propos des résections de l'épaule (cavité glénoïde) et de la hanche (cotyle).

B. Résection longitudinale ou résection en surface. — Cette résection se fait en surface comme l'abrasion, et à plat avec la scie, comme la résection ordinaire.

Les indications sont à peu près les mêmes que pour l'abrasion. Elle sert aussi quelquefois à l'avivement des os, par exemple dans l'amputation de Gritti.

L'appareil instrumental pour la diérèse osseuse consiste : 1° en un foret monté ou non sur vilebrequin ; 2° en une ou plusieurs scies : scies de Shrady, de W. Adams, de Larrey, scie à chaîne.



Fig. 409. — Résection longitudinale d'un os.
a, tunnel pour le passage de la scie ; *ab*, ligne de section horizontale dans un sens ; *a c*, ligne de section horizontale dans l'autre sens ; *d b*, ligne de section verticale d'un côté ; *e c*, ligne de section verticale de l'autre côté. (La partie rayée indique le segment osseux enlevé.)

Soit à faire la résection longitudinale de la clavicule en son milieu, sur une étendue de 5 centimètres.

Procédé. — Sur la face antéro-supérieure de la clavicule, faire à fond une incision longitudinale de 7 centimètres, et décoller le périoste des deux lèvres seulement jusqu'à la moitié postérieure de la circonférence de la diaphyse, en commençant et s'arrêtant à 1 centimètre en deçà des commissures.

Pendant que les lèvres sont convenablement réclinées et protégées, térébrer la diaphyse, au milieu de la partie dénudée immédiatement au-dessus du bord adhérent des lèvres ; passer la scie de Shrady, par exemple, à travers le tunnel ainsi créé (fig. 409, *a*) et scier horizontalement la diaphyse jusqu'à une extrémité de l'incision (*b*) ; la repasser dans le tunnel et scier

horizontalement la diaphyse jusqu'à l'autre extrémité (*c*), puis affranchir la moitié dénudée de la diaphyse par deux traits de scie (*b d*, *c e*) transversaux, portés à ses extrémités de dehors en dedans, c'est-à-dire de la surface vers le canal médullaire.

Le manuel opératoire est identique pour toutes les autres diaphyses.

Article VIII. — ÉVIDEMENT

L'*évidement*, ainsi dénommé par Sédillot, qui a le mérite de l'avoir érigé en méthode spéciale d'exérèse, consiste à excaver en partie ou en totalité un os spongieux ou l'extrémité spongieuse d'un os long à travers une brèche artificielle ou une brèche naturelle (fistule) préalablement agrandie, et cela, en conservant une coque périphérique osseuse ou ostéo-cartilagineuse.

Fig. 410.
Curettes tranchantes.

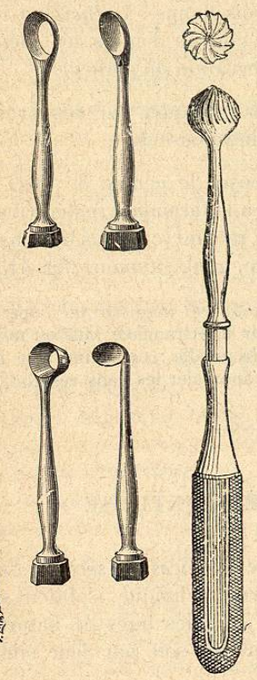

Fig. 411.
Ostéotribe de Marshall.

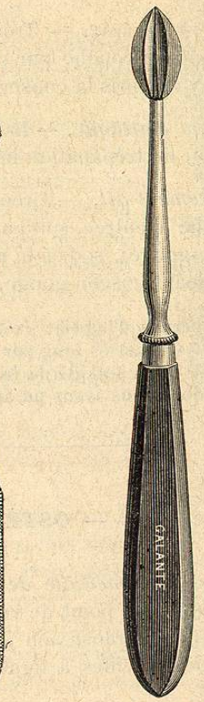

Fig. 412.
Evideur de Tassi.

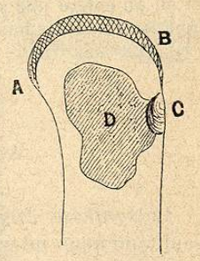

Fig. 413. — Évidement d'une épiphyse.
A B, cartilage d'encroûtement ; C, brèche d'entrée ; D, excavation faite dans l'épiphyse.

Il est indiqué dans la tuberculose centrale d'un os ou d'un grosse épiphyse. On le combine souvent avec l'abrasion et l'ignipuncture.

On peut l'appliquer : 1° parmi les os courts, au calcanéum, au scaphoïde et au cuboïde ; aux corps des vertèbres (E. Bœckel) ; 2° parmi les os plats, à

la tubérosité ischiatique ; 3° parmi les os longs, à la tête de l'humérus, à l'extrémité supérieure du cubitus, l'extrémité inférieure du radius, au grand trochanter et aux condyles du fémur, aux deux extrémités du tibia.

L'appareil instrumental comprend :

1° Pour la diérèse des parties molles : ceux de la résection, en général ;

2° Pour la diérèse et l'exérèse de l'os :

Le perforateur de Lannelongue (la plus large mèche) ;

La vrille-gouge ;

La gouge à main de Legouest ;

Le ciseau-gouge ;

Diverses curettes tranchantes (fig. 410) ;

L'ostéotribe de Marshall (fig. 411) ;

L'évideur de Tassi (fig. 412).

Manuel opératoire en général. — Trois temps : 1. *Incision des parties molles.* — La faire à fond ou couche par couche d'après les mêmes règles que pour la résection, y compris la conservation du périoste ;

2. *Brèche d'entrée ou d'attaque.* — La pratiquer par des procédés déjà décrits de térébration ou de trépanation intra-osseuse ;

3. *Évidement proprement dit.* — Creuser le centre de l'os, en divers sens, à travers la brèche d'entrée, soit en le taraudant (ostéotribes de Marshall et de Tassi ; vrille-gouge), soit en le raclant (curettes tranchantes), soit en le ciselant et l'égrugeant (ciseau-gouge, gouge à main) (fig. 413).

Par extension, il est permis d'appeler *évidement longitudinal* l'opération dans laquelle on ouvre la diaphyse d'un os long par une tranchée plus ou moins longue et où on enlève une partie ou la totalité de la moelle : opération que nous avons déjà faite maintes fois et dont nous avons pu apprécier les bons résultats.

Article IX. — OSTÉO-SYNTHÈSE

La *synthèse directe ou immédiate de surfaces de section osseuses*, la seule qui nous intéresse ici au point de vue technique, s'obtient soit par la suture des surfaces, par leur transfixion avec des tiges de nature diverse, soit par l'application de chevilles à ligature, soit par leur emboîtement (télescopage).

Elle peut être indiquée : 1° pour maintenir la coaptation des fragments dans certaines fractures (fracture chevauchante du maxillaire inférieur, fractures transversales de la rotule, de l'olécrâne, etc.) ; 2° pour favoriser la formation d'une synostose après la résection du genou ou d'autres articulations, après la résection d'une pseudarthrose flottante ; 3° pour unir de nouveau des segments d'os ou des os momentanément séparés, comme cela

a lieu dans les résections temporaires ou ostéoplastiques ; 4° pour souder un segment d'os ou de membre à la section d'un moignon (amputations ostéoplastiques de Pirogoff, de Gritti, de Mickulicz) ; 5° quelquefois pour fixer entre deux fragments un segment d'os transplanté.

Manuel opératoire

A. Suture. — La suture osseuse se fait à points entrecoupés, d'ordinaire avec des fils métalliques (argent, fer galvanisé), quelquefois avec de la soie, du catgut durci ou du crin de Florence. Les instruments nécessaires ou utiles sont : le foret à chas de Lannelongue, celui de Lucas-Championnière ou celui de Collin (fig. 414), un stylet aiguillé très fin et court en argent, le tord-fil de Coghill et un coupe-net.

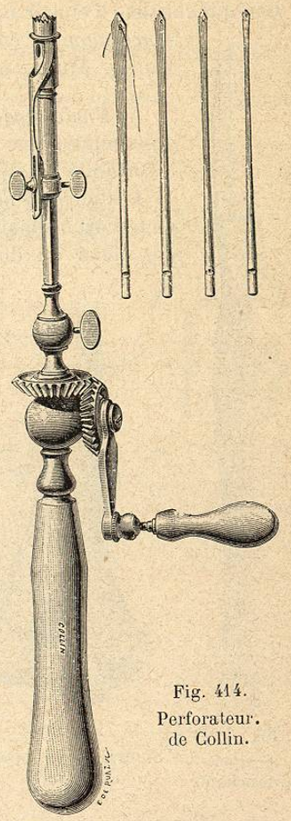

Fig. 414. Perforateur. de Collin.

Prenons comme type la suture pratiquée sur la diaphyse de l'humérus, après résection cylindrique de 3 centimètres.

Procédé. — Le fragment inférieur étant luxé suffisamment et fixé en dehors de l'incision, appliquer le foret à 6 millimètres en arrière de la circonférence externe de section sur la face antérieure de la diaphyse et creuser à travers le périoste et le tissu compact un trajet qui se dirige obliquement jusqu'au-dessous de la circonférence interne de section. Creuser de même deux autres trajets obliques : l'un à la face externe, l'autre à la face postérieure de la diaphyse.

Le fragment supérieur étant luxé à son tour, pratiquer trois trajets qui correspondent à ceux du fragment inférieur.

Si l'on se sert du fil métallique pour la suture, après avoir fait trois anses, introduire le foret de bas en haut dans le trajet antérieur du fragment supérieur, passer dans le chas une extrémité d'une anse et l'entraîner en bas en revenant par le même chemin. Couper l'anse près du chas. Introduire le foret de bas en haut dans le trajet antérieur du fragment supérieur, passer encore dans le chas la même extrémité de l'anse et l'entraîner en bas par le même chemin. Placer de la même façon les deux autres anses dans les deux autres trajets (fig. 415).

Les surfaces de section une fois coaptées, passer les deux chefs de chaque anse dans les trous du tord-fil de Coghill, les tordre jusqu'à ce que les tours