suration, puis le tailler de dehors en dedans jusqu'au point d'amputation, en y conservant le ou les tendons fléchisseurs. Réunir la base du lambeau par une incision demi-circulaire qui passe sur le dos de la phalange (fig. 467, 1).

Achever circulairement la section des parties molles et diviser l'os comme dans le précédent procédé.

Ce procédé est applicable à toutes les phalanges. On peut aussi, suivant l'excellent conseil de Farabeuf, afin de ménager les téguments, amputer avec deux lambeaux : l'un grand, palmaire; l'autre petit, dorsal.

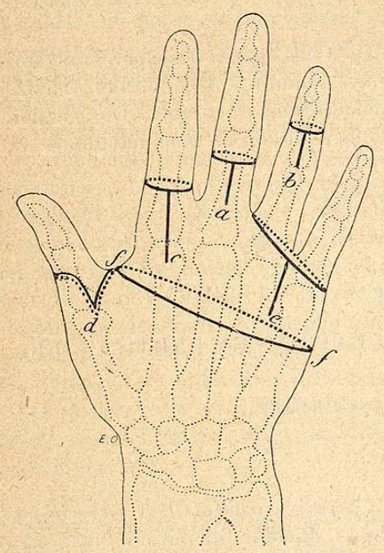

Fig. 466. — Diérèse des parties molles :

a, pour l'amputation circulaire à fente dorsale d'un doigt au niveau d'une phalange ; *b*, pour la désarticulation interphalangienne d'un doigt ; *c*, pour la désarticulation métacarpo-phalangienne d'un doigt ; *d*, pour la désarticulation du pouce à lambeau externe ; *e*, pour la désarticulation de deux doigts voisins ; *f f*, pour l'amputation des quatre derniers métacarpiens.

Désarticulations interphalangiennes. — Mêmes procédés que pour l'amputation des doigts. Seulement, l'extrémité supérieure de la fente dorsale ou la base du lambeau doit affleurer l'interligne articulaire (fig. 466 *b*, et fig. 466, 2).

Cet interligne (trochlée) est situé au niveau même du pli cutané palmaire correspondant pour les articulations phalango-phalangiennes, et à 2 ou 3 millimètres au-dessous du pli inférieur analogue pour les articulations phalangino-phalangettiennes.

On ouvre l'articulation par la section d'un ligament latéral, et on termine l'opération par la section du ligament opposé.

Désarticulation métacarpo-phalangienne d'un doigt quelconque. — L'interligne articulaire (énarthrose) est situé à 2 centimètres au-dessus du repli palmaire interdigital, sauf pour le pouce. L'interligne de ce dernier correspond exactement au pli palmaire qui circonscrit sa base. On peut aussi déterminer chaque interligne en cherchant par traction à disjoindre les surfaces articulaires.

Procédé *circulaire à fente dorsale*. — Diviser circulairement la peau et le tissu sous-cutané au niveau du repli interdigital ou à 2 centimètres au-dessous de l'interligne articulaire ; puis sur l'incision circulaire, faire tomber une incision médiane dorsale qui commence un peu au-dessus de l'interligne (fig. 466, *c*).

Disséquer les lèvres de la fente, puis le reste de la peau jusqu'à l'interligne.

Diviser sur l'interligne d'abord le tendon de l'extenseur commun, puis les tendons et ligaments latéraux, enfin les tendons des fléchisseurs.

Hémostase : quelques artères collatérales.

Ce procédé recouvre l'extrémité du métacarpien encore mieux que le procédé en croupière de Farabeuf, et surtout que la raquette de Malgaigne qui doit être abandonnée.

Procédé *à lambeau externe pour le pouce* (A. Dubrueil). — Faire une incision semi-lunaire qui commence immédiatement en dedans du tendon extenseur, se courbe à la partie moyenne et externe de la phalange et se termine, du côté palmaire, immédiatement en dedans du tendon du long fléchisseur. Disséquer le lambeau, puis réunir les côtés de sa base par une incision demi-circulaire qui rase le premier repli interdigital (fig. 466, *d*). Diviser alors toutes les parties molles au niveau de l'interligne articulaire, et désarticuler.

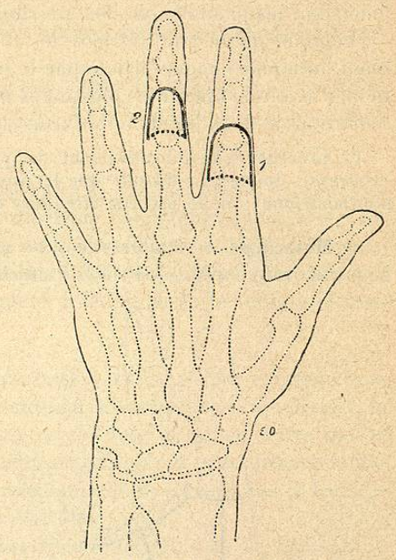

Fig. 467. — Main vue par la face palmaire.

1, amputation d'un doigt au niveau d'une phalange (lambeau palmaire) ; 2, désarticulation interphalangienne d'un doigt (lambeau palmaire).

Désarticulation de deux doigts voisins a la fois. — Procédé *circulaire à fente dorsale*. — Diviser la peau et le tissu sous-cutané suivant un cercle qui embrasse la base des deux doigts au niveau même des espaces interdigitaux. — Sur l'incision circulaire faire tomber une incision verticale qui chemine au milieu de l'espace interosseux intermédiaire et qui commence à 2 centimètres au-dessus des interlignes métacarpo-phalangiens (fig. 466, *e*).

Disséquer les lèvres de la fente jusqu'à ce que le dos des articles soit bien à découvert.

Diviser transversalement, au niveau de chaque interligne, le tendon extenseur, puis les tendons et ligaments latéraux. Pendant qu'on fait basculer vers la paume les deux premières phalanges, de façon que leurs extrémités mises à nu tendent à se luxer en arrière des métacarpiens, couper en travers les tendons fléchisseurs ; enfin, diviser toutes les autres parties molles en rasant la face palmaire des phalanges jusqu'au niveau de l'incision circulaire.

Désarticulation de trois doigts voisins a la fois. — Même procédé. — Seulement l'incision circulaire embrasse la base de trois doigts au lieu de

deux, et la fente suit le dos du métacarpien intermédiaire, commençant à 3 centimètres au-dessus des interlignes articulaires.

Désarticulation des quatre derniers doigts a la fois. — Procédé *circulaire à inclinaison*. — Diviser la peau et le tissu sous-cutané suivant un cercle qui passe du côté palmaire au niveau des rainures digito-palmaires et, du côté dorsal, à 1 centimètre seulement au-dessous des interlignes articulaires.

Disséquer la lèvre dorsale, puis les commissures externe et interne de l'incision, jusqu'au niveau des interlignes articulaires.

Pendant qu'un aide rétracte les téguments sur le dos et les côtés de la main, attaquer chaque article par le tendon extenseur et achever de désarticuler avant de libérer les phalanges du côté palmaire, comme pour la désarticulation de deux doigts ou de trois doigts voisins à la fois.

Ce procédé évite l'inconvénient du procédé à deux lambeaux (saillie des os extrêmes), donne plus d'étoffe que le procédé elliptique et permet de désarticuler plus facilement que le procédé circulaire ordinaire.

b. **Métacarpe**. — Amputation d'un métacarpien quelconque (par exemple à la partie moyenne). — Procédé *circulaire à fente dorsale en* T. — Diviser circulairement la peau et le tissu sous-cutané à la base du doigt qui doit être enlevé avec la moitié du métacarpien correspondant. Sur cette incision circulaire mener une incision verticale qui commence au niveau du point d'amputation et qui suive le dos du métacarpien. Enfin, ajouter une incision transversale de 1 centimètre et demi à l'extrémité libre de l'incision verticale (fig. 468, *a*).

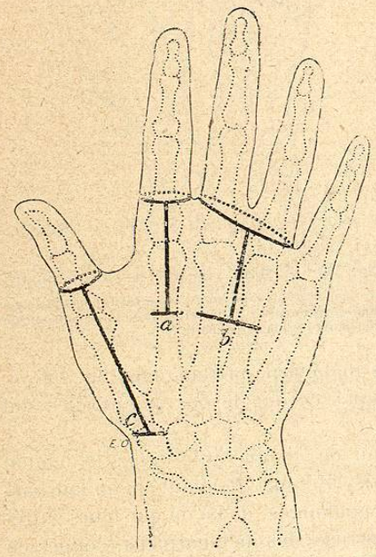

Fig. 468. — Diérèse des parties molles.
a, pour l'amputation d'un métacarpien ; *b*, pour l'amputation de deux métacarpiens voisins ; *c*, pour la désarticulation du premier métacarpien avec le pouce.

Disséquer les deux valves de l'incision médiane, jusqu'à ce que le métacarpien soit à nu.

Avec la pointe du bistouri séparer d'avec les parties molles les flancs du métacarpien dans toute l'étendue ; puis couper en travers le ou les tendons extenseurs sur le dos du métacarpien, au point d'amputation.

Couper l'os avec une petite cisaille droite, saisir avec un davier l'extrémité du segment inférieur, et le relever peu à peu, tout en rasant avec le bistouri sa face palmaire jusqu'à ce que la moitié du métacarpien et le

doigt correspondant soient entièrement détachés. C'est, en somme, une sorte d'énucléation.

On pourrait faire la même opération en conservant le périoste du métacarpien.

Amputation de deux métacarpiens voisins a la fois. — Même procédé. — Seulement l'incision circulaire embrasse la base des deux doigts correspondant aux métacarpiens qu'on veut amputer ; l'incision verticale suit l'espace interosseux intermédiaire, et l'incision transversale est longue de 3 centimètres (fig. 468, *b*).

On ne touche pas aux parties molles intermédiaires aux deux métacarpiens.

Après avoir divisé les deux métacarpiens avec la cisaille, on relève à la fois leurs deux segments inférieurs et on les détache à la fois avec les doigts correspondants.

Amputation de trois métacarpiens voisins a la fois. — Même procédé. — L'incision circulaire embrasse la base des trois doigts correspondants, l'incision verticale suit le dos du métacarpien intermédiaire, et l'incision transversale est longue de 4 centimètres et demi à 5 centimètres. Ablation des trois segments inférieurs des métacarpiens à la fois avec les doigts correspondants.

Amputation des quatre derniers métacarpiens a la fois (par exemple vers leur partie moyenne). — Procédé *circulaire à inclinaison*. — Diviser la peau et le tissu sous-cutané suivant un cercle dont le milieu d'une moitié passe du côté de la paume, à 1 centimètre en arrière des articulations métacarpo-phalangiennes, et le milieu de l'autre moitié du côté du dos, à 1 centimètre en avant du point d'amputation (fig. 466, *f f*).

Disséquer un peu la peau sur le dos et sur les côtés de la main, et la faire rétracter jusqu'au point d'amputation.

Diviser transversalement à ce niveau tous les tendons extenseurs.

Séparer d'avec les parties le flanc libre des métacarpiens extrêmes. Diviser avec la cisaille tous les métacarpiens ; relever leurs segments inférieurs d'abord avec le davier, puis avec les doigts de la main gauche, et couper au fur et à mesure, au-dessus d'eux, les parties molles obliquement en se dirigeant vers l'incision palmaire.

Hémostase : un nombre variable d'artères interosseuses.

Procédé *ellipsoïde à lambeau charnu palmaire*. — Diviser la peau et le tissu sous-cutané suivant une ellipse dont l'extrémité supérieure concave répond un peu au-dessous du point d'amputation sur le dos de la main, et l'extrémité inférieure convexe aux têtes des métacarpiens.

Le reste comme dans le procédé précédent. Ou bien tailler le lambeau de dehors en dedans jusqu'au point d'amputation. Sectionner circulairement toutes les parties molles au point d'amputation, ouvrir les espaces interosseux, y passer les trois chefs moyens d'une compresse fendue à cinq chefs,

faire rétracter les parties molles, et diviser les métacarpiens avec la scie de Langenbeck ou une petite scie à dos mobile.

Procédé *ellipsoïde à lambeau cutané palmaire.* — Même dessin de l'ellipse, disséquer le lambeau palmaire, en rasant l'aponévrose, jusqu'au point d'amputation. Diviser circulairement toutes les parties molles au niveau du bord du lambeau, puis sectionner les métacarpiens avec la scie.

Désarticulation du premier métacarpien avec le pouce. — L'interligne trapézo-métacarpien (art. *en selle*) est immédiatement en arrière de la saillie que présente en dehors l'extrémité supérieure du premier métacarpien, à 2 centimètres et demi au-dessous du sommet de l'apophyse styloïde du radius.

Procédé *circulaire à fente dorsale en* T. — Diviser circulairement la peau et le tissu sous-cutané autour de l'articulation métacarpo-phala n gienne Sur l'incision circulaire mener le long du dos du métacarpien une incision médiane qui commence au niveau de l'interligne à ouvrir. A l'extrémité libre de cette dernière incision, faire une incision transversale de 1 centimètre et demi (fig. 468, *c*).

Disséquer les deux valves de l'incision médiane jusque sur les flancs du métacarpien.

Reconnaître l'interligne articulaire, porter fortement le pouce en arrière de l'index, et ouvrir l'articulation en dehors derrière le tubercule du métacarpien en divisant le ligament latéral externe et le tendon du long abducteur qui s'insère sur ce tubercule ; porter le pouce vers la paume, diviser les tendons des court et long extenseurs et ouvrir l'article en arrière ; porter le pouce dans l'abduction forcée et ouvrir l'article en dedans, en rasant avec la pointe du bistouri le côté même de l'extrémité métacarpienne, afin de ne pas blesser l'artère radio-dorsale qui plonge au sommet du premier espace interosseux, un peu plus rapprochée cependant de l'extrémité du deuxième métacarpien.

Saisir avec un davier l'extrémité du métacarpien, la relever vers soi, et la détacher peu à peu ainsi que le reste du métacarpien d'avec les parties molles environnantes, jusqu'à ce qu'on arrive à l'incision circulaire. Le tranchant du bistouri doit être toujours maintenu contre le métacarpien.

Hémostase : l'artère dorsale du pouce et quelques collatérales. Si l'artère radio-dorsale a été lésée au niveau de l'espace interosseux, il faut jeter deux ligatures, l'une en deçà, l'autre au delà du point lésé.

Procédé *à lambeau charnu externe.* — Pendant qu'un aide écarte les quatre derniers doigts étendus (opération à droite), saisir le pouce avec la main gauche ; le porter dans l'abduction forcée ; présenter perpendiculairement le milieu du tranchant du bistouri au repli interdigital ainsi tendu, près du pouce ; diviser directement d'avant en arrière toutes les parties molles interosseuses, jusqu'au côté correspondant de l'extrémité supérieure du premier métacarpien.

Tracer avec le bistouri un lambeau en U dont les branches se confondent par leurs extrémités avec le tiers postérieur de la précédente incision et correspondent par leur anse à la partie moyenne de la première phalange. Les branches doivent longer le dos et la face palmaire du métacarpien et de la première phalange *un peu en dedans de la ligne médiane* ; elles doivent aussi s'étendre en profondeur jusqu'au plan osseux (fig. 469, *a a' a''*).

Attaquer l'article du côté de l'espace interosseux, pendant qu'on met de nouveau le pouce en abduction forcée ; diviser les tendons périarticulaires, saisir l'extrémité métacarpienne avec le davier, enfin détacher le métacarpien d'avec les parties molles jusqu'au sommet du lambeau.

On pourrait aussi disséquer tout d'abord le lambeau jusqu'à l'article, et terminer par la désarticulation.

Hémostase : l'artère dorsale du pouce, quelques artères collatérales, et, en outre, la radio-palmaire quand elle est développée.

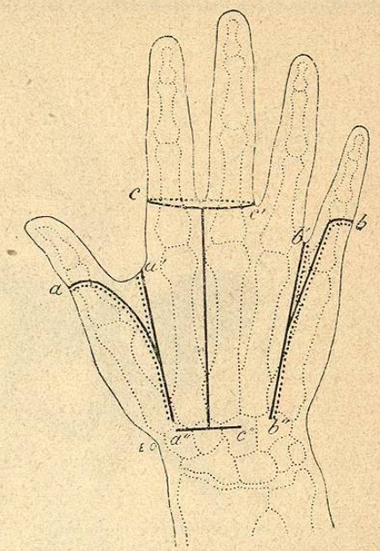

Fig. 469. — Diérèse des parties molles : *aa'*, pour la désarticulation du premier métacarpien avec le pouce (lambeau charnu externe) ; *bb'b''*, pour la désarticulation du cinquième métacarpien avec le petit doigt ; *cc'c''a''*, pour la désarticulation de deux métacarpiens voisins avec les doigts correspondants.

Désarticulation du cinquième métacarpien avec le petit doigt. — L'interligne du cinquième métacarpien et de l'os crochu (arthrodie) est à 3 centimètres au-dessous du sommet de l'apophyse styloïde du cubitus.

Mêmes procédés de désarticulation que pour le premier métacarpien (fig. 469, *b b' b''*). Seulement le lambeau est taillé sur le côté interne ; et, pour désarticuler, il y a un temps spécial qui consiste à diviser le ligament interosseux placé entre les deux extrémités des deux derniers métacarpiens en introduisant la pointe du bistouri entre ces deux extrémités et en la faisant marcher un peu obliquement en arrière vers le bord cubital de la main.

Désarticulation dermoplastique. —Nous nommons ainsi une opération qui a été imaginée par Guermonprez (de Lille) dans un but économique, et qui consiste à recouvrir la plaie métacarpienne avec la peau du doigt voué au sacrifice. Soit, par exemple, à enlever un épithélioma qui siège sur la partie interne et postérieure de la main gauche (fig. 470). Après avoir circonscrit

[1] Guermonprez. *Bull. acad. méd.*, 1891.

le néosplasme par l'incision *a a a*, mener sur le milieu du dos de l'auriculaire une incision cutanée *bc* qui arrive près de la lunule de l'ongle, puis cerne ce dernier à droite et à gauche, puis en avant (*c d*). Disséquer entièrement, comme un fourreau, la peau du doigt, tout en respectant sa continuité, en avant, avec la peau de la région palmaire. Approfondir la tranchée circulaire *a a a* et enlever le néoplasme en désarticulant le cinquième méta-

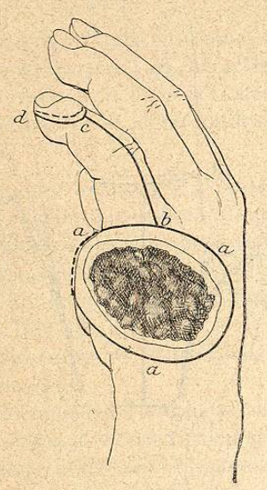

Fig. 470. — Désarticulation dermoplastique de l'auriculaire et du métacarpien pour un épithélioma du bord interne de la main gauche, après désossement de l'auriculaire dont la peau a été ensuite employée par inflexion à la couverture de la plaie opératoire (d'après un de nos opérés).

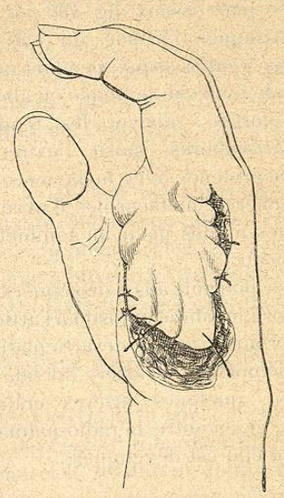

Fig. 471. — Désarticulation dermoplastique de l'auriculaire et du 5e métacarpien. Lambeau digital réuni et appliqué sur la plaie métacarpienne (même opéré que fig. 470).

carpien. Hémostase. Renverser le lambeau digital sur la plaie métacarpienne, et pour empêcher sa rétraction, l'amarrer par quelques crins de Florence (fig. 471). Le reste de la plaie est comblé par des greffes de Thiersch ou on l'abandonne à la réunion par seconde intention.

La même opération peut être appliquée aux autres doigts et métacarpiens sauf les modifications exigées par les cas particuliers.

Désarticulation du deuxième métacarpien avec l'index. — Pour désarticuler sûrement ce métacarpien ainsi que ceux du médius et de l'annulaire, il est indispensable de bien observer la configuration des surfaces articulaires sur la figure 472, ou sur une main à démonstration, mi-désarticulée et préparée à la Laskowski. La pointe du bistouri doit suivre d'une manière exacte l'extrémité alternativement saillante et rentrante du deuxième métacarpien.

Mêmes procédés de désarticulation que pour le premier métacarpien, en

ajoutant la section du ligament interosseux qui unit le deuxième au troisième métacarpien.

L'arcade palmaire profonde croise les métacarpiens à 1 centimètre au-dessous de leur articulation carpienne. En libérant leurs extrémités supérieures, le bistouri doit donc être conduit au ras de l'os.

Au lieu de commencer par la désarticulation comme nous venons de l'indiquer

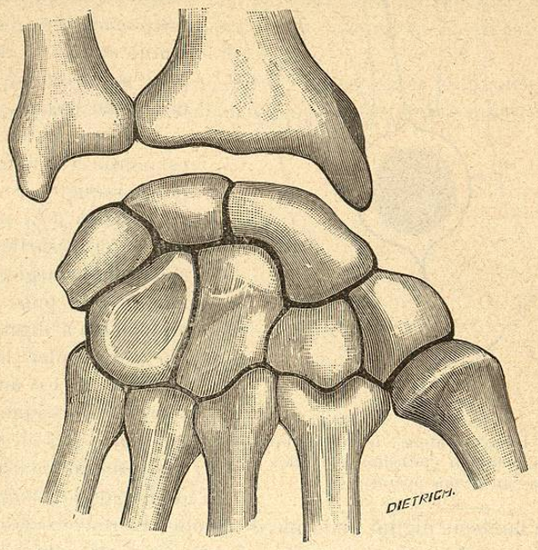

Fig. 472. — Squelette de la main ; dos du carpe.

Pour rappeler d'un coup d'œil la disposition des os carpiens entre eux, leurs rapports avec les os du métacarpe et de l'avant-bras, et les interlignes articulaires dans leur ensemble.

on peut terminer par elle. Dans ce cas, afin de dénuder rapidement la tête et les flancs du métacarpien à désarticuler (2e, 3e ou 4e), Farabeuf recommande *comme très utile* le *coup dit de Liston*.

En voici la manœuvre d'après lui :

Incision en raquette. Les tendons extenseurs une fois divisés et les lèvres de la plaie suffisamment disséquées, incliner le doigt d'un côté, à gauche par exemple, et engager le couteau de champ, à droite parallèlement au corps du métacarpien sacrifié, entre lui et son voisin. Relever légèrement le doigt, puis conduire la lame, toujours à peu près parallèle au métacarpien sacrifié, entre sa tête et les téguments palmaires. Incliner enfin le doigt à droite et faire ressortir à gauche la pointe d'abord au ras de l'os, puis toute la lame qui termine ainsi l'isolement.

Désarticulation dermoplastique du médius et du 3e métacarpien. — Soit à enlever, comme dans la figure 473, un épithélioma nummulaire qui couvre l'articulation métacarpienne du médius, ainsi que le voisinage des articulations métacarpiennes contiguës, et qui s'étend, d'autre part, vers le milieu du 3e métacarpien. Il s'agit, au lieu de sacrifier les trois métacarpiens sous