et adjacents, de conserver simplement la peau du médius pour recouvrir la plaie.

Faire d'abord une incision cutanée en raquette *a b aaaa* dont la queue commence à 1 centimètre au-dessus de l'articulation carpienne du troisième métacarpien, et qui contourne le néoplasme en restant à un demi-centimètre de son bord, puis se prolonge *a c* sur le milieu du dos du médius jusqu'à la racine de l'ongle qui est cerné à son tour par une petite raquette.

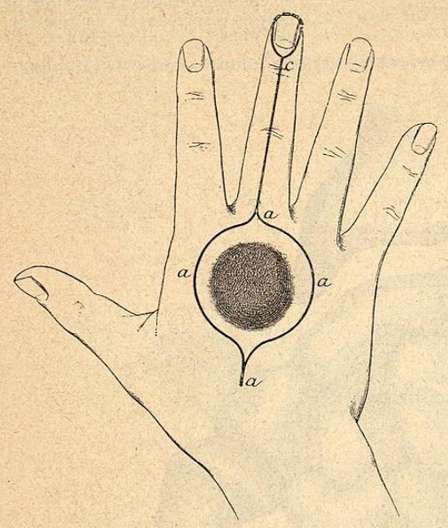

Fig. 473. — Désarticulation dermoplastique du métacarpien pour un épithélioma du dos de la main (d'après un de nos opérés).

Revenir à la première raquette et désarticuler le troisième métacarpien à sa partie supérieure, puis dégager le néoplasme à droite et à gauche, disséquer la peau du médius, qui est ainsi complètement, en quelque sorte, pelé ; enfin achever de détacher le troisième métacarpien du côté de la paume. Hémostase.

Reste un lambeau digital en forme de truelle. Le renverser sur la brèche métacarpienne, et le suturer de part et d'autre au bord cutané. Pansement aseptique, et bandage compressif.

Désarticulation de deux ou de trois métacarpiens a la fois avec les doigts correspondants. — Procédé *circulaire à fente dorsale en* T. — On l'exécute comme pour l'amputation de deux ou trois métacarpiens voisins (voir plus haut), avec cette différence qu'ici l'incision médiane verticale doit s'étendre jusqu'aux articulations carpo-métacarpiennes (fig. 469, *cc' c'' a''*).

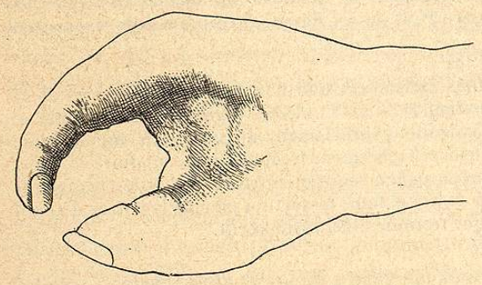

Fig. 474. — Pince de homard (d'après un de nos opérés).

La désarticulation des trois métacarpiens du milieu, en laissant le pouce et le petit doigt, donne le moignon si connu sous le nom de *pince de homard* (fig. 474) et qui est des plus utiles.

Désarticulation des quatre derniers métacarpiens a la fois. — Procédé *ellipsoïde à lambeau charnu palmaire* . — Après avoir déterminé les extrémités de la ligne articulaire, diviser la peau et le tissu sous-cutané suivant une ellipse dont l'extrémité supérieure concave répond par son milieu à la ligne articulaire, et dont l'extrémité inférieure convexe affleure par son milieu le pli cutané palmaire inférieur (fig. 475).

Attaquer les articles par le dos, puis détacher les métacarpiens d'arrière en avant, et sortir du côté de la paume en divisant les chairs suivant le tracé du lambeau.

Hémostase : trois ou quatre artères interosseuses profondes, autant d'interosseuses superficielles, et plusieurs autres en nombre indéterminé.

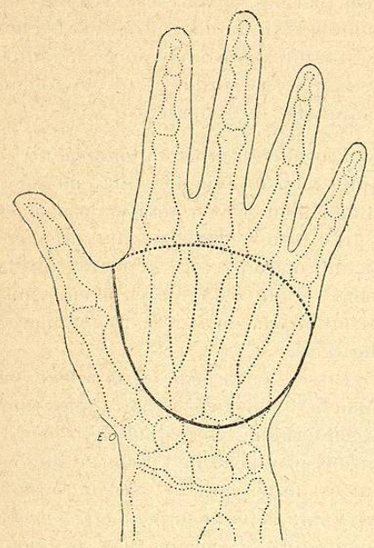

Fig. 475. — Diérèse des parties molles : Pour la désarticulation des quatre derniers métacarpiens à la fois.

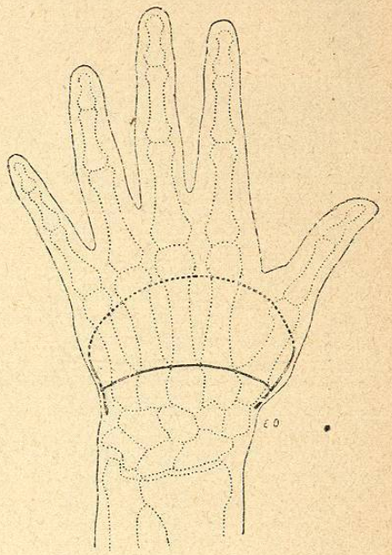

Fig. 476. — Diérèse des parties molles. Pour la désarticulation des cinq métacarpiens à la fois.

Désarticulation carpo-métacarpienne. — Procédé *ellipsoïde à lambeau charnu palmaire*. — Le même que précédemment, avec cette seule différence que l'ellipse embrasse tous les métacarpiens.

Procédé *à deux lambeaux inégaux*. — Diviser la peau et le tissu sous-cutané sur le dos de la main, suivant une ligne convexe en bas dont les extrémités correspondent aux extrémités de la ligne articulaire, et dont le milieu soit à 1 centimètre et demi de cette ligne. Faire ensuite du côté de la paume une incision semblable dont le milieu soit à 3 ou 3 centimètres et demi de la même ligne (fig. 476).

Disséquer le petit lambeau dorsal, et le reste comme dans le procédé elliptique.

Hémostase : un nombre variable, mais toujours considérable, de petites artères.

Nota. — Il ne faut pas perdre de vue qu'en désarticulant le deuxième ou le troisième métacarpien, on ouvre toujours la grande synoviale médio-carpienne. L'articulation du premier métacarpien en est, au contraire, toujours indépendante ; celle des deux derniers métacarpiens l'est aussi habituellement. Une asepsie rigoureuse est indispensable.

c. **Carpe.** — Désarticulation radio-carpienne ou du poignet. — L'interligne articulaire (condylarthrose) figure un arc dont les extrémités sont déterminées par les apophyses styloïdes du cubitus et du radius, et dont la flèche, c'est-à-dire la distance entre le milieu de l'arc et sa corde, est de un demi-centimètre en général.

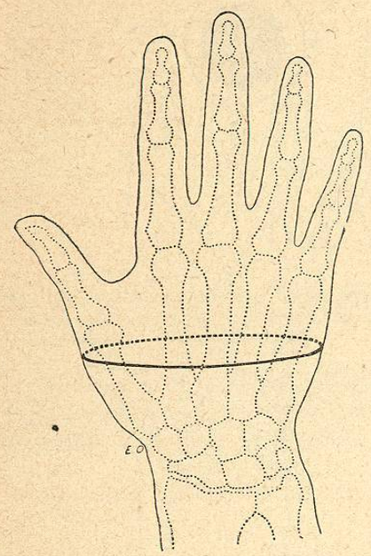

Fig. 477. — Diérèse des parties molles : Pour la désarticulation de la main. Amputation circulaire à manchette.

Procédé *circulaire à manchette.* — Après mensuration de la circonférence et calcul du rayon, diviser la peau et le tissu sous-cutané suivant un cercle incliné du dos vers la paume de la main. — Indice de rétraction en avant, 1 centimètre ; en arrière, 2 centimètres (fig. 477).

Disséquer la peau, et la relever en manchette jusqu'à la partie moyenne de l'interligne, en évitant de trouer le derme au niveau de l'os pisiforme, ce qui est assez difficile ; si l'on réussit, la vitalité de la peau peut être encore compromise à ce niveau. C'est pour tout cela que Guillery (de Bruxelles)[1] a proposé de conserver le pisiforme en le détachant du pyramidal.

Attaquer l'article par le *côté externe* en passant le tranchant du couteau sous l'apophyse styloïde.

Pendant qu'on écarte au fur et à mesure les surfaces articulaires, diviser toutes les parties molles en faisant marcher le couteau dans l'interligne, et sortir au-dessous de l'apophyse styloïde du cubitus.

Hémostase : l'artère radiale, l'artère cubitale et quelques petites artères.

En attaquant l'article par le côté interne, on risquerait fort de s'égarer dans l'articulation médio-carpienne.

[1] Guillery. *Bull. acad. méd. Belg.*, 1880.

Procédé *elliptique à lambeau charnu palmaire.* — Diviser la peau et le tissu sous-cutané suivant une ellipse dont l'extrémité supérieure convexe en haut suit l'interligne articulaire, à un demi-centimètre de distance, sur le dos du poignet, et dont l'extrémité inférieure convexe en bas réponde par son milieu à un diamètre, plus 1 centimètre de l'interligne.

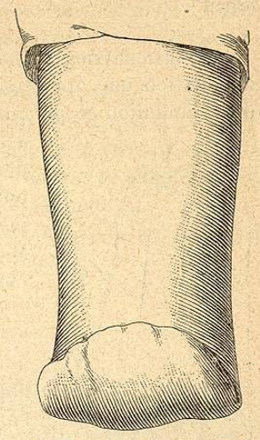

Fig. 478. — Désarticulation du poignet à lambeau dorsal pour dilacération de la main par un éclat de fusil.

Diviser tous les tendons extenseurs au niveau de l'interligne, ouvrir l'article sur toute l'étendue du dos en commençant sous l'apophyse styloïde du radius, faire basculer la main de façon à passer le couteau à plat au-dessous du carpe, et diviser toutes les parties molles en sortant par l'incision palmaire. Il est plus expéditif et non moins avantageux de conserver le pisiforme dans le lambeau.

Hémostase longue et laborieuse : l'artère radio-dorsale, la cubito-dorsale, l'arcade palmaire profonde, plusieurs interosseuses.

Avec un lambeau cutané pris soit sur la paume, soit sur le dos (fig. 478), le procédé elliptique se prête à une hémostase aussi simple et aussi régulière que le procédé circulaire.

Procédé *à lambeau charnu externe* (A. Dubrueil). — Sur le dos du poignet à l'union du tiers externe avec le tiers moyen, à un demi-centimètre au-dessous de l'interligne, commencer une incision qu'on conduit vers le premier métacarpien, le recourber à la partie moyenne de cet os, et la diriger à travers la peau de l'éminence thénar, jusqu'au point diamétralement opposé au point de départ (fig. 479).

Disséquer le lambeau en y conservant le plus de muscles possible.

Diviser circulairement les parties molles au niveau de la base du lambeau, et désarticuler.

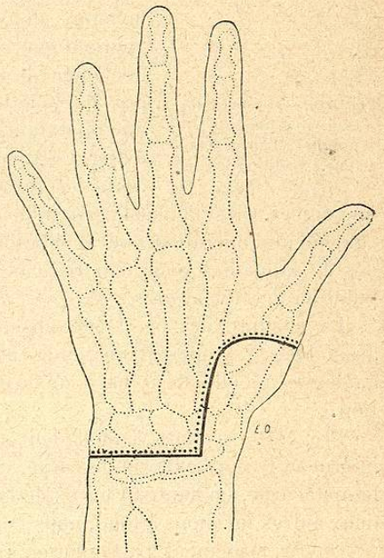

Fig. 479. — Diérèse des parties molles pour la désarticulation de la main. Procédé à lambeau externe de A. Dubrueil.

La désarticulation du poignet a repris faveur dans la pratique, parce qu'avec la méthode antiseptique, on n'a plus à craindre, comme autrefois, la suppuration des gaines et l'exfoliation des

tendons. Nous en avons vu de beaux résultats entre les mains du professeur Dubrueil [1].

Désarticulation ostéo-plastique de l'auteur. — Nous désignons sous cette appellation une opération mixte qui tient à la fois de la résection et de la désarticulation et qui consiste à réunir directement la coupe du métacarpe à celle des os de l'avant-bras. Nous l'avons pratiquée dès 1893 à l'amphithéâtre et les figures 480 et 481 ont été précisément faites à cette époque d'après les pièces opératoires par notre très obligeant interne, M. Daunic, aujourd'hui médecin des hôpitaux de Toulouse et chef de travaux dans notre Faculté de médecine. Mais nous n'avons eu l'occasion de l'appliquer au malade que l'année dernière, avec quelques variantes, pour ostéo-arthrite tuberculeuse du poignet où l'amputation de l'avant-bras semblait inéluctable. Dans l'intervalle (1896) a paru un mémoire de Wolff [2] qui nous apprend que son maître, Bardenhener (de Cologne), a, depuis quelque temps, recours à une opération semblable pour éviter l'*articulation flottante* après les résections étendues du poignet. C'est là aussi notre indication principale. Mais on peut employer également l'opération pour l'ablation de certains épitéliomas adhérents du dos de la main et pour d'autres cas où il sera prescrit aussi d'éluder l'amputation de l'avant-bras.

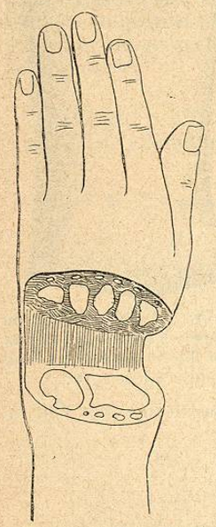

Fig. 480. — Désarticulation ostéo-plastique du poignet d'après l'auteur. Section des os.

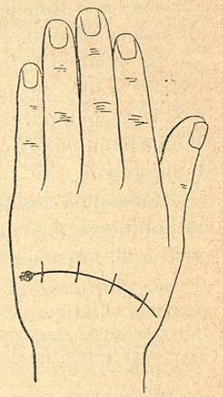

Fig. 481. — Désarticulation ostéo-plastique d'après l'auteur. Réunion de la plaie.

La soudure des os, l'ostéo-dïse radio-métacarpienne, peut s'effectuer aussi bien à propos d'une énucléation du carpe qu'après une amputation analogue à celle de Link pour le pied. Prenons cette dernière application.

Procédé. — Faire à fond deux incisions verticales qui longent le bord interne et le bord externe du carpe, et qui empiètent légèrement en bas sur le métacarpe, en haut sur les os de l'avant-bras. — Réunir ces incisions par deux autres incisions à fond, mais celles-ci transversales.

Ouvrir largement l'articulation radio-carpienne, détacher le carpe sur

[1] Chalot. *Montpellier méd.*, 1877, et Brus. Thèse de Montpellier, 1879.
Wolff. *Langenb. Arch.*, Bd. LIII, p. 512, 1896.

toute sa face palmaire jusqu'au delà des extrémités articulaires des métacarpiens, puis sectionner ces derniers en bloc avec une scie fine. Scier ensuite les extrémités articulaires des os de l'avant-bras. On a dès lors la figure 480.

Après avoir fait soigneusement l'hémostase définitive, réunir à contact au moyen de points métalliques perdus la coupe du métacarpe à celle du radius et du cubitus. Réunir les coupes des tendons. Enfin fermer complètement ou avec drainage la plaie cutanée (fig. 481). Pansement aseptique sec et bandage compressif. Immobilisation prolongée de la main.

La soudure osseuse n'est guère solide avant deux mois. Il faut veiller à ce que la main ne prenne point une mauvaise position.

Avant-bras

Amputation au tiers inférieur. — Procédé *circulaire à manchette*. — Après mensuration de la circonférence, la main étant en demi-pronation, diviser circulairement la peau et le tissu sous-cutané à un rayon, plus 2 centimètres du point d'amputation, suivant un plan incliné (fig. 482, *aa'*).

Disséquer la peau et la relever en manchette.

A la base de cette dernière, diviser toutes les chairs d'abord circulairement, puis par transfixion dans chaque espace interosseux.

Fendre largement le ligament interosseux par une incision en T, y passer le chef moyen d'une compresse à trois chefs, et, pendant qu'on fait rétracter l'étoffe du moignon, scier les deux os en commençant et finissant par le radius (ligne d'amputation *bb'*).

Hémostase : l'artère radiale, la cubitale, l'interosseuse antérieure, l'interosseuse postérieure et la petite artère satellite du nerf médian (fig. 483).

Procédé *à deux lambeaux cutanés, le plus grand en avant*. — A 1 centimètre au-dessous de la ligne d'amputation, tracer en avant un lambeau arrondi qui mesure en hauteur deux tiers de diamètre, plus 3 centimètres. Tracer en arrière un lambeau semblable, mais plus court (un tiers de diamètre, plus 2 centimètres) (fig. 484, *aa'*).

Diviser la peau et le tissu sous-cutané suivant le tracé.

Disséquer les deux lambeaux, puis achever l'opération comme dans le procédé circulaire à manchette.

Procédé *à deux lambeaux charnus de Teale*. — Le petit lambeau est taillé en avant où sont les artères principales. Inutile de décrire ici le procédé ; on n'a qu'à se reporter à la technique générale.

Amputation aux deux tiers supérieurs. — Les procédés les plus économiques et les plus avantageux sont encore ici le procédé circulaire incliné à manchette et le procédé à deux lambeaux inégaux (fig. 482, *cc'*), doublés ou non d'une couche musculaire