La diérèse des parties molles se fait après mensuration, comme pour l'amputation au tiers inférieur. — Indice de rétraction de la peau, 3 centimètres et même 4 centimètres près du coude.

La diérèse des os commence et se termine par le cubitus (ligne d'amputation *dd'*). (Voy. *Technique générale.*)

Hémostase (fig. 485 et 486).

DÉSARTICULATION DE L'AVANT-BRAS, DÉSARTICULATION DU COUDE OU DÉSARTICULATION HUMÉRO-CUBITALE. — L'interligne articulaire (trochlée) répond en dedans immédiatement au-dessous de l'épitrochlée, et en dehors, à une dépression que l'on met en évidence en faisant tourner la tête du radius et qui est située entre cette tête et l'épicondyle.

Procédé *circulaire à manchette.* — Après mensuration de la circonférence et calcul du rayon, diviser circulairement la peau et le tissu sous-cutané,

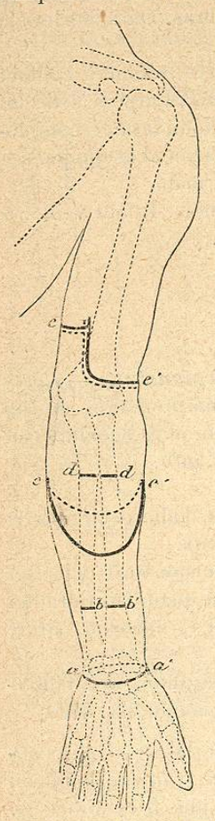

Fig. 482. — Amputation de l'avant-bras et du bras. Diérèse des parties molles.

aa', pour l'amputation de l'avant-bras au tiers inférieur par le procédé circulaire ; *b-b'*, ligne de diérère osseuse ; *cc'*, pour l'amputation de l'avant-bras au tiers supérieur par le procédé à lambeaux inégaux ; *dd'*, ligne de diérèse osseuse ; *ee'*, pour l'amputation du bras au tiers inférieur par le procédé à un seul lambeau antéro-externe.

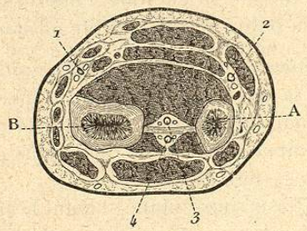

Fig. 483. — Coupe transversale au tiers inférieur de l'avant-bras.

A, coupe du cubitus. — B, coupe du radius. — 1, artère radiale ; 2, artère cubitale ; 3, artère interosseuse antérieure ; 4, branche de l'artère interosseuse postérieure (d'après Paulet et Sarazin).

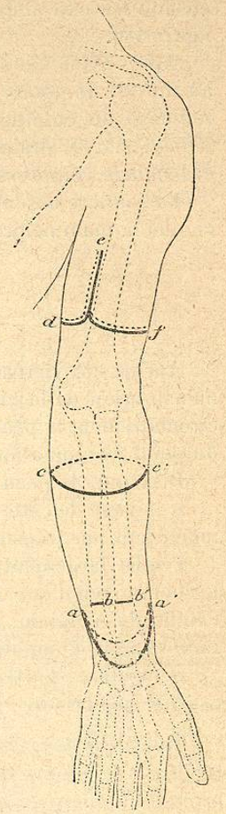

Fig. 484. — Amputation de l'avant-bras et du bras. Diérèse des parties molles.

aa', pour l'amputation de l'avant-bras au tiers inférieur par le procédé à deux lambeaux, le plus grand en avant ; *bb'* ligne de diérèse osseuse ; *cc'*, pour la désarticulation du coude par le procédé circulaire à manchette ; *def*, pour l'amputation du bras, du tiers moyen par le procédé à deux lambeaux égaux.

suivant un plan incliné. — Indice de rétraction, 3 centimètres (figure 484, *cc'*).

Disséquer la peau, en conservant les veines du pli du coude, et la relever en manchette jusqu'au niveau de l'interligne.

Diviser toutes les parties molles jusqu'à l'article à la base même de la manchette.

Attaquer l'article entre la tête du radius et l'épicondyle par la section du ligament latéral externe ; libérer entièrement le bec de l'apophyse coronoïde, et diviser le ligament latéral interne.

Dès que l'articulation est ainsi ouverte, tirer à soi l'avant-bras

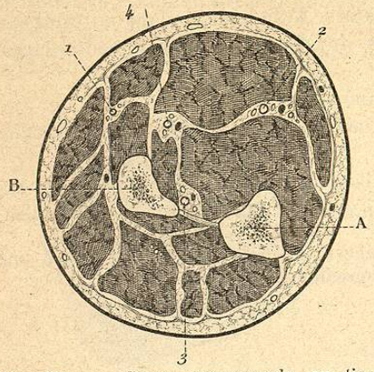

Fig. 485. — Coupe transversale au tiers supérieur de l'avant-bras.

A, coupe du cubitus. — B, coupe du radius. — 1, artère radial ; 2, artère cubitale ; 3, artère interosseuse antérieure ; 4, artère du nerf médian (d'après Paulet et Sarazin).

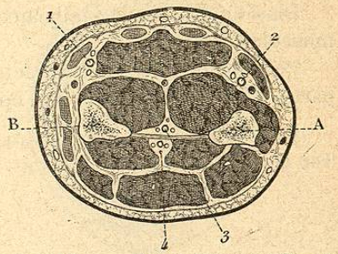

Fig. 486. — Coupe transversale au tiers moyen de l'avant-bras.

A, coupe du cubitus. — B, coupe du radius. — 1, artère radiale ; 2, artère cubitale ; 3, artère interosseuse antérieure ; 4, branche de l'artère interosseuse postérieure (d'après Paulet et Sarazin).

de façon que le sommet de l'olécrâne soit facilement accessible (fig. 487). Alors détacher le triceps en rasant avec le couteau le sommet, puis la face

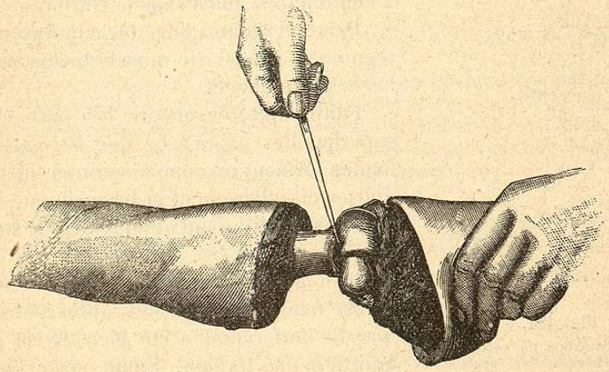

Fig. 487. — Désarticulation du coude par le procédé circulaire.
Section du tendon du triceps, après la traction de l'avant-bras en avant.

postérieure de cette apophyse, sans trouer la peau. Cependant, au lieu *de désarticuler l'olécrâne et de le séparer des téguments, il vaut mieux le scier transversalement à sa base et le laisser en place ;* cela est aussi plus expéditif.

Hémostase : l'artère humérale ou ses deux branches de bifurcation, et quelques petites artères (collatérale interne).

Procédé *à deux lambeaux latéraux, peu charnus, le plus grand en dehors*. — Tracer en dehors un lambeau arrondi qui mesure en hauteur deux tiers de diamètre, plus 3 centimètres. Tracer en dedans un lambeau semblable, mais plus court (un tiers de diamètre, plus 3 centimètres) (fig. 488, *a b c*).

Diviser la peau et le tissu sous-cutané suivant le tracé.

Disséquer les deux lambeaux en y laissant adhérente une petite couche musculaire.

Pendant qu'on les fait rétracter, diviser au niveau de l'article toutes les parties molles ; puis achever l'opération comme dans le procédé circulaire.

Quant aux procédés elliptique et à lambeau antérieur unique, ils exigent une trop grande longueur de téguments. Nous conseillons d'y renoncer.

Bras

Amputation aux deux tiers inférieurs. — Procédé *circulaire en entonnoir*. — Après avoir pris les mesures ordinaires et tenu compte de l'indice de rétraction, 3 centimètres, diviser circulairement la peau et le tissu sous-cutané jusqu'à l'aponévrose générale (fig. 488, *d e*).

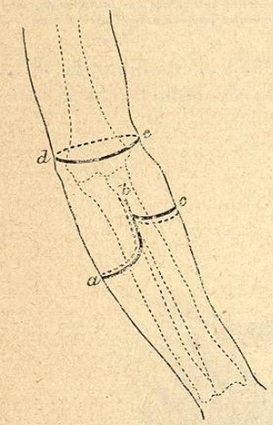

Fig. 488.
abc, désarticulation du coude par le procédé à lambeaux ; *de*, amputation circulaire du bras au tiers inférieur.

Disséquer la peau sur une hauteur de 2 centimètres, mais sans la retrousser.

Pendant qu'un aide rétracte fortement les téguments, diviser le muscle biceps au ras de la section cutanée.

Faire rétracter encore les parties molles superficielles jusqu'à ce que les parties profondes forment un cône à sommet inférieur, et diviser circulairement la base de ce cône jusqu'à l'os, en dirigeant obliquement le tranchant vers l'épaule.

Protéger l'étoffe du moignon avec une compresse fendue à deux chefs, après s'être assuré que le nerf radial a été bien divisé dans la gouttière de torsion. Enfin, scier l'humérus comme il a été dit dans la *Technique générale*.

Hémostase : l'artère humérale, la collatérale externe, la collatérale interne et quelques autres petites artères (fig. 489).

Procédé *à un seul lambeau peu charnu et antéro-externe*. — Après avoir reconnu le trajet de l'artère humérale, tracer un lambeau arrondi qui longe en dedans le côté externe de l'artère, et qui mesure en hauteur un diamètre

plus 3 centimètres. Réunir les deux côtés du lambeau en arrière, en traçant, à 1 centimètre au-dessous de la base, une ligne transversale ou légèrement convexe en bas (fig. 482, *ee'*).

Diviser la peau et le tissu sous-cutané suivant le tracé.

Tailler le lambeau de dehors en dedans en ne conservant qu'une mince couche musculaire.

Diviser toutes les parties molles, jusqu'à l'os, en deux traits demi-circu-

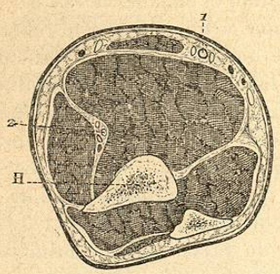

Fig. 489. — Coupe transversale à la partie inférieure du bras.
H, coupe de l'humérus ; 1, artère humérale ; 2, artère humérale profonde (d'après Paulet et Sarazin).

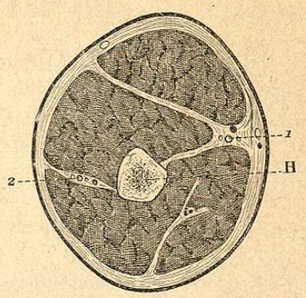

Fig. 490. — Coupe transversale à la partie moyenne du bras.
H, coupe de l'humérus ; 1, artère humérale ; 2, artère humérale profonde (d'après Paulet et Sarazin).

laires, l'un à la base du lambeau, l'autre au ras de la section cutanée en arrière.

Le reste, comme dans le procédé circulaire.

Si on désirait un lambeau bien charnu, on le taillerait de même façon en rasant la face antérieure de l'os.

Le tracé des incisions serait aussi le même pour un lambeau purement cutané.

Nous ne décrirons pas l'amputation ostéoplastique de Szymanowsky, calquée sur celle de Gritti, et qui consiste à adapter l'olécrâne à la surface de section de l'extrémité inférieure de l'humérus parce qu'elle nous paraît être une complication inutile du manuel opératoire, sans grand avantage prothétique.

Procédé *à deux lambeaux égaux peu charnus, l'un antéro-externe, l'autre postéro-interne*. — Tracer deux lambeaux arrondis qui mesurent chacun un rayon de plus de 3 centimètres, et dont la limite commune correspond au trajet de l'artère humérale (fig. 484, *e d f*).

Diviser la peau et le tissu sous-cutané suivant le tracé.

Tailler chaque lambeau de dehors en dedans, en ne conservant qu'une petite couche musculaire, et en respectant l'artère humérale.

Diviser circulairement à leur base, jusqu'à l'os, tout ce qui reste des parties molles.

Hémostase (fig. 490).

On pourrait aussi amputer par deux lambeaux inégaux, celui de derrière étant le plus court (1/2 ou 1/4 seulement).

Amputation au tiers supérieur ou amputation intra-deltoïdienne. — L'os est scié au niveau de la partie moyenne du deltoïde. Cette amputation est préférable à la désarticulation de l'épaule, toutes les fois qu'elle est possible.

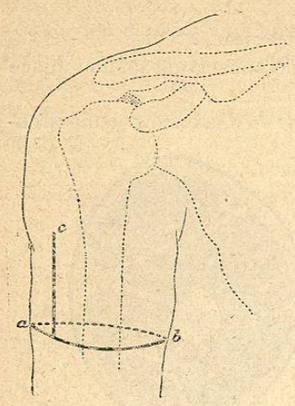

Fig. 491. — Amputation circulaire à fente externe du bras au tiers supérieur.

Procédé *circulaire à fente externe* de l'auteur. — Le bras étant pendant, mesurer la circonférence du membre au niveau du point d'amputation et calculer le rayon.

Faire l'anémie artificielle par le refoulement élastique ou par l'élévation verticale, et compléter l'hémostase provisoire soit par la compression digitale de l'artère axillaire contre la tête de l'humérus, soit par l'acupressure élastique, ainsi qu'elle sera décrite à propos de la désarticulation de l'épaule.

Diviser circulairement la peau et le tissu sous-cutané à un rayon plus 3 centimètres du point d'amputation (fig. 491, *a b*).

Disséquer la peau sur une hauteur de 2 centimètres, sans la retrousser. Diviser d'abord le biceps, puis le reste des chairs au ras de la première coupe, jusqu'à l'os, en dirigeant le tranchant un peu vers la racine du membre.

Plonger la pointe du couteau, en dehors, au niveau du point d'amputation, jusqu'à l'os, et faire d'un seul coup, à fond, une incision verticale qui tombe sur l'incision circulaire (fig. 362, *c*).

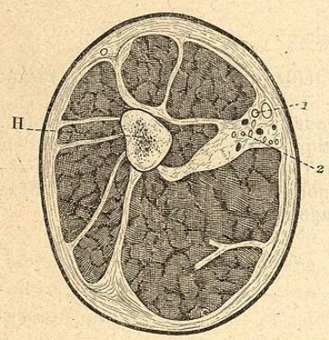

Fig. 492. — Coupe transversale du bras immédiatement au-dessous du tendon du grand pectoral.

H, coupe de l'humérus : 1, artère humérale; 2, artère humérale profonde (d'après Paulet et Sarazin).

Détacher l'os des parties molles environnantes en rasant toujours sa surface.

Faire rétracter l'étoffe du moignon et diviser l'os avec une scie ordinaire, ou bien faire écarter fortement les deux lèvres de la fente et diviser l'os avec une scie à chaîne.

Hémostase : l'artère humérale, la collatérale externe et quelques artérioles (fig. 492).

Procédé *à lambeau charnu externe*. — Tracer un lambeau arrondi qui mesure un diamètre plus 3 centimètres à partir du point d'amputation. Réunir les deux côtés du lambeau, au niveau du bord inférieur du grand pectoral, en traçant une ligne légèrement convexe en bas (fig. 493, *a b c*).

Diviser la peau et le tissu sous-cutané, suivant le tracé.

Tailler le lambeau de dehors en dedans, en conservant le deltoïde.

Diviser d'un trait demi-circulaire, au ras de l'incision cutanée interne, tout ce qui reste de parties molles.

Faire rétracter et scier. La figure nous montre le résultat éloigné d'une amputation du bras à deux lambeaux vers le tiers supérieur.

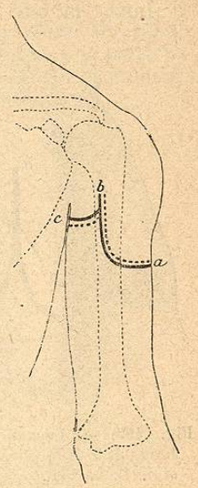

Fig. 493. — Amputation à lambeau externe du bras au tiers supérieur.

Désarticulation du bras, désarticulation de l'épaule, ou désarticulation scapulo-humérale. — Le siège de l'articulation (*énarthrose*) est facile à reconnaître avec le doigt sous la saillie de l'acromion et en dehors du bec de l'apophyse coracoïde pendant qu'on fait exécuter au bras des mouvements de rotation sur place.

1. Procédé *circulaire à fente externe* de l'auteur (1886). — *Acupressure élastique provisoire de l'artère axillaire.*

Le bras étant pendant, mesurer la circonférence de la racine du membre contre l'acromion, et calculer le rayon.

Après avoir anémié le membre par refoulement élastique ou par élévation verticale, compléter l'hémostase provisoire, non pas par la compression de la sous-clavière sur la première côte, au-dessus de la clavicule, moyen souvent infidèle, mais de la manière suivante : introduire une broche d'acier courbe et longue de 12 centimètres, immédiatement en dedans et au-dessus du bec de l'apophyse coracoïde et diriger sa pointe vers le creux de l'aisselle où elle doit sortir vers le milieu de la région pileuse ; puis serrer toutes les parties comprises dans la courbure de la broche, au moyen d'un cordon élastique (5 millimètres) entortillé sur la broche en 8 de chiffre.

Fig. 494. Désarticulation circulaire du bras à fente externe. Acupressure élastique de l'auteur.

Diviser circulairement la peau et le tissu sous-cutané à un rayon, plus 4 centimètres, de l'acromion (fig. 365).

Disséquer la peau sur une hauteur de 2 centimètres, puis diviser circulairement toutes les chairs, jusqu'à l'os, en dirigeant le tranchant un peu vers l'articulation.

Plonger la pointe du couteau à 1 centimètre au-dessous de l'acromion, jusqu'à la tête de l'humérus, et fendre d'un coup peau et chairs jusqu'à l'incision circulaire.

Ouvrir la capsule au fond de la fente, si elle n'est pas déjà ouverte ; et détacher à droite et à gauche, avec la rugine, ou l'instrument tranchant, l'insertion humérale de la boutonnière capsulaire.

Faire porter la tête de l'humérus en rotation interne, et diviser les insertions tendineuses de la grosse tubérosité.

Faire porter la tête en rotation externe, diviser la longue portion du biceps, et dégager la petite tubérosité.

Luxer la tête en dehors au moyen du davier de Farabeuf, et énucléer l'humérus jusqu'à l'incision circulaire, en rasant le périoste avec l'instrument tranchant.

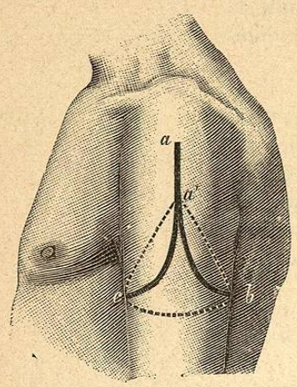

Fig. 495. — Désarticulation du bras par les procédés de Guthrie et de D. Larrey.

a'b a'c (pointillé) sont les branches rectilignes de la raquette de Larrey ; *a b a'c* (traits pleins) sont les branches curvilignes de la croupière de Guthrie.

Hémostase définitive : l'artère humérale et les deux circonflexes.

Neurectomie : les nerfs médian, cubital et radial.

On peut utiliser le même mode d'hémostase provisoire si l'on préfère désarticuler l'épaule suivant la raquette de D. Larrey ou la croupière de Guthrie (fig. 366). La figure 496 nous montre le résultat éloigné d'une désarticulation en raquette de l'épaule.

2. Procédé *d'acupressure élastique de J. Wyeth* (1888)[1]. — Au lieu de limiter l'acupressure à l'artère axillaire, comme nous l'avons enseigné dans le procédé précédent, John Wyeth (de New-York) soumet à la compression élastique de la manière suivante (fig. 497) toute la circonférence de l'épaule.

Le membre ayant été exsanguifié avec la bande d'Esmarch roulée aussi près que possible du siège de la lésion, introduire une épingle d'acier, longue de 26 centimètres et large de 5 millimètres, à travers la peau et une portion du muscle grand pectoral, à environ 7c,5 en deçà de l'épaule, c'est-à-dire juste en dedans de l'apophyse coracoïde. Introduire une autre épingle de mêmes dimensions à environ la même distance sur la partie dorsale de l'omoplate en traversant le fascia profond, et une petite portion du muscle à cet endroit. Chaque épingle, sur la longueur d'environ 7c,6, est cachée par les tissus transpercés. Garnir leurs pointes avec des morceaux de liège pour protéger les mains de l'opérateur. Puis, enrouler d'une manière très serrée autour et au-dessus des épingles un fort tube de caoutchouc blanc, ayant un diamètre de 1c,15 à son état de laxité, et assez long pour faire cinq ou six fois le tour de l'épaule ; enfin, nouer les chefs du tube. *Le tube reste en place jusqu'à ce que la désarticulation ait été terminée (procédé ovalaire), que les vaisseaux aient été liés et que la plaie ait été fermée.*

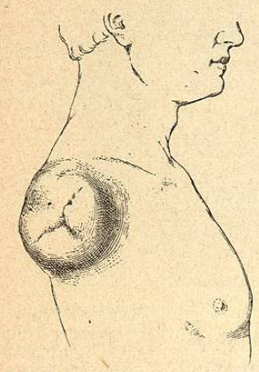

Fig. 496. — Désarticulation en raquette de l'épaule ; résultat éloigné.

[1] J. Wyeth. De la désarticulation exsangue de l'épaule et de la hanche (*Rev. de chir.*, p. 777, 1896).

J. Wyeth a ainsi obtenu dans deux cas une hémostase parfaite. W. Keen, J. Ashurst, Brinton, Park et autres chirurgiens américains ont également employé avec succès le procédé de Wyeth. Pour empêcher le tube de glisser et pour

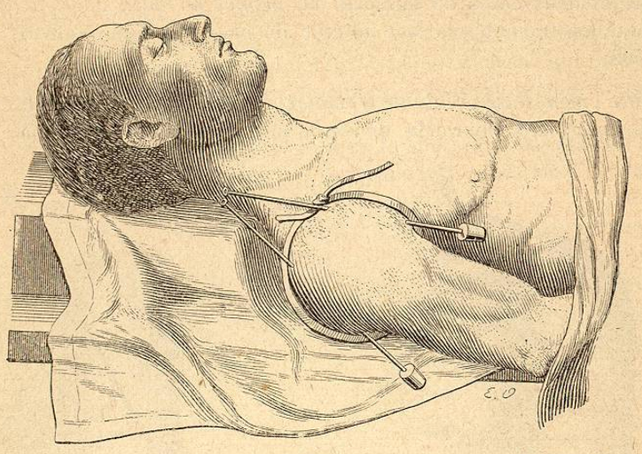

Fig. 497. — Procédé d'hémostase de J. Wyeth par acupressure élastique dans la désarticulation de l'épaule.

avoir une constriction efficace, Keen[1] recommande spécialement de faire sortir les deux épingles à 2 *centimètres et demi en dedans du sommet de l'acromion ;* il les enfonce, par conséquent, de bas en haut, en sens inverse de Wyeth, l'épaule débordant un peu la table d'opération et le bras écarté à angle droit.

3. Procédé *circulaire à fente antérieure* de l'auteur (1886). — *Ligature de l'artère axillaire dès le début.*

Commencer l'hémostase provisoire par le refoulement ou par l'élévation, et mettre le tube ou la bande d'arrêt au milieu du bras.

Diviser circulairement la peau et le tissu sous-cutané à la distance calculée (fig. 498).

Sur cette incision conduire une incision oblique cutanée qui commence à un travers de doigt en dedans du bec de l'apophyse coracoïde. Diviser le grand pectoral dans la même étendue, rechercher l'artère sous le petit pectoral, et la lier ainsi que sa veine satellite qui est en avant et en dedans.

Achever la section circulaire.

Approfondir la fente jusqu'à l'os.

Le reste, comme dans le procédé précédent, si ce n'est que la capsule est ouverte en dedans et la tête luxée dans le même sens.

[1] W. Keen. Congrès des méd. et chir. américains à Washington du 29 mai au 1er juin 1894 (*Sem. méd.*, p. 269, 1894).

4. Procédé *à lambeau charnu externe*, dit *procédé de l'épaulette*. — Tracer un lambeau semi-lunaire dont la base corresponde par son extrémité antérieure à 1 centimètre au-dessous du bec de l'apophyse coracoïde, et par son extrémité postérieure à la partie moyenne de l'épine scapulaire, et qui mesure en hauteur un diamètre, plus 4 centimètres, à partir de l'acromion. Réunir les deux côtés du lambeau au niveau du bord inférieur du grand pectoral, en traçant à la face interne du bras une ligne convexe en bas (fig. 498).

Faire l'*hémostase préalable d'emblée*, comme dans le procédé circulaire à fente antérieure. Pour cela, diviser la peau et le tissu sous-cutané suivant

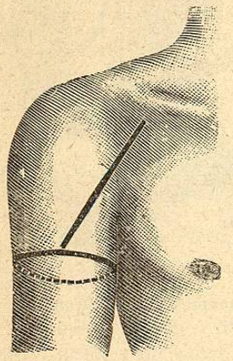

Fig. 498. — Désarticulation circulaire du bras à fente antérieure. (Procédé de l'auteur.)

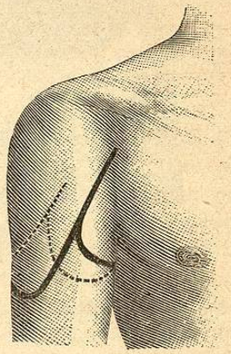

Fig. 499. — Désarticulation du bras à lambeau charnu externe. (Procédé de l'épaulette.)

le tracé, rechercher l'artère sous le petit pectoral et la lier, ainsi que sa veine satellite.

Tailler le lambeau de dehors en dedans, jusqu'à la voûte acromio-coracoïdienne, en rasant la face externe de l'humérus.

Ouvrir en T la capsule articulaire ; désinsérer les deux tendons des deux tubérosités, et luxer en avant la tête.

La saisir avec le davier de Farabeuf, puis achever de dégager l'humérus en rasant toujours sa surface avec le couteau et en sortant par l'incision cutanée interne, au ras de la peau.

Compléter l'hémostase.

Félizet[1] a présenté comme *nouveau* à la Société de chirurgie un procédé de désarticulation de l'épaule, dit *raquette à queue axillaire*, dont le principal avantage serait de permettre dès le début la ligature définitive de l'artère axillaire. Or, nos procédés de désarticulation à fente antérieure et à lambeau cnarnu externe, qui ont le même avantage, étaient déjà décrits dans notre première édition 1886. D'autre

[1] Félizet. *Soc. de Chir.*, 10 décembre 1890.

part, en compulsant nos notes, nous avons trouvé que C. Hueter et J. Arthur[1] avaient encore avant nous préconisé la ligature primitive de l'artère et de la veine axillaires dans la désarticulation de l'épaule à lambeau externe.

5. Procédé *sous-capsulo-périosté d'Ollier*[2]. — 1° Couper successivement la peau, le deltoïde, la capsule et le périoste par une incision verticale qui descend jusqu'à la limite de l'aisselle et du bras, et qui part de l'apophyse coracoïde, à quelques millimètres en dehors de l'espace interdeltoïdo-pectoral, si l'on hésite entre la résection et la désarticulation, ou qui commence plus en dehors, au bord interne de l'acromion, si l'on est décidé d'emblée à la désarticulation.

2° Désinsérer la capsule ; puis, dès qu'on le peut, luxer la tête de l'humérus, et poursuivre la dénudation périostique jusqu'au point où l'on va faire la section circulaire des parties molles.

3° Couper circulairement la peau, puis les muscles, par petits coups, en arrière, en dehors. Faire saisir par un aide le paquet vasculo-nerveux, l'un des doigts étant introduit dans la gaine périostique, l'autre sous la peau de l'aisselle, et sectionner les parties molles internes. Le tracé du moignon est, en somme, le même que dans notre procédé circulaire à fente externe (fig. 494).

Ablation totale du membre supérieur avec l'omoplate et la moitié externe de la clavicule (*Amputation interscapulo-thoracique*). — Cette opération a déjà été pratiquée un grand nombre de fois, soit pour traumatismes, soit pour affections pathologiques. Elle est moins grave qu'on ne l'aurait cru *a priori*, et elle ne l'est guère plus que la désarticulation de l'épaule.

Procédé ovalaire de l'auteur (1886) : 1er *temps*. — Au niveau de la partie moyenne de la clavicule, sur son bord supérieur, commencer une incision seulement cutanée (fig. 498, *a b*) qui suit ce bord vers l'épaule, puis le bord antérieur de l'acromion (*b e*), et la lèvre supérieure de l'épine scapulaire jusqu'à son tiers interne (*c d*).

Là, recourber l'incision et la conduire jusqu'à un travers de doigt au-dessus de l'angle inférieur de l'omoplate, parallèlement à son bord spinal (*d e*).

Recourber encore l'incision et la diriger vers le creux de l'aisselle jusqu'au bord inférieur de l'insertion humérale du grand pectoral (*e f*).

Enfin, la ramener au point de départ, en croisant la face antérieure de ce muscle (*f a*).

2e *temps*. — Scier la clavicule, à l'angle antérieur de l'incision, puis diviser à petits coups le muscle sous-clavier, tout le grand pectoral et le petit pec-

[1] J. Arthur (*Lancet*, vol. II, p. 414, 1881). Voy. aussi : Auch. *Ueber die vorherige Unterbind. der Arteria subclavia oberhalb der Schlüsselbein bei Exartic. humeri* (*in D. Würzburg*, 1886).

[2] D'après M. Pollosson. *Manuel d'amphith.*, p. 60, 1894.