toral, suivant la section cutanée, jusqu'à ce que le paquet vasculo-nerveux soit à découvert.

Lier l'artère et la veine sous-clavières séparément, le plus haut possible, c'est-à-dire contre les scalènes ; puis sectionner tout le paquet vasculo-nerveux à 2 centimètres au-dessous des ligatures.

3e *temps*. — Renverser l'épaule en arrière et tirer fortement le bras à soi.

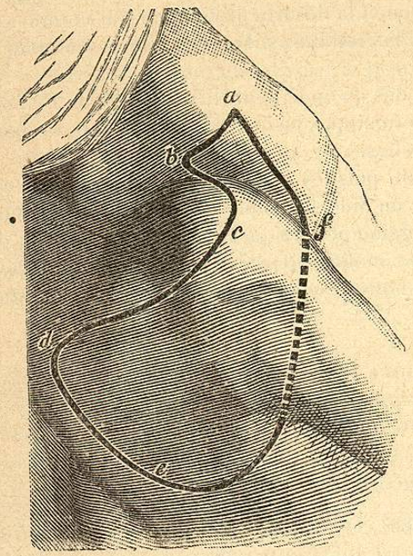

Fig. 500. — Procédé de l'auteur. Tracé pour l'ablation totale du membre supérieur avec l'omoplate et la moitié externe de la clavicule, par la méthode ovalaire. Epaule vue en avant et surtout en arrière.

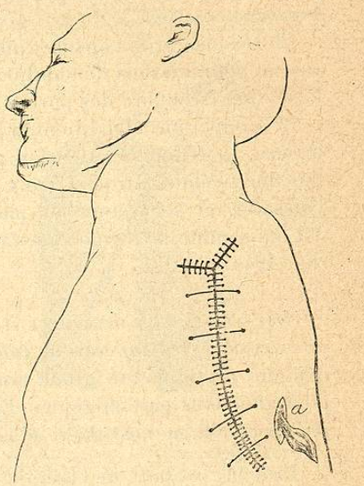

Fig. 501. — Réunion totale de la plaie avec drainage collatéral (*a*) de Kocher, après amputation interscapulo-thoracique pour une fibro-chondro-sarcome colloïde de l'épaule gauche, d'après un de nos opérés.

Diviser le trapèze (portion cervicale), l'omoplate hyoïdien parallèlement à la section cutanée.

Diviser l'angulaire, le grand dentelé, le rhomboïde, en rasant successivement l'angle supérieur et interne de l'omoplate, puis les lèvres antérieure et postérieure de son bord spinal, en disséquant les téguments selon le besoin.

Enfin, diviser le trapèze (portion dorsale) et le grand dorsal au ras de la section cutanée, jusqu'à ce que l'omoplate avec ses masses musculaires soit entièrement détaché du tronc.

Suturer avec ou sans drainage (fig. 501). La plaie a la forme d'un grand ovale à une petite extrémité inférieure qui se prête fort bien à la réunion immédiate longitudinale ou en T.

Inutile d'ajouter que, pendant la section des parties molles, avant et après la ligature de l'artère sous-clavière, il faut *forcipresser* toutes les artères qui donnent, et les lier ou non, suivant leur calibre, à la fin de l'opération.

« Le procédé que nous indiquons est parfaitement réglé ; on pourra, on devra le modifier suivant les éventualités cliniques ; mais, en tout cas, pour éviter de grands embarras, on fera acte de sagesse en procédant dès le début, après le tracé de l'incision, à la section de la clavicule et à la ligature des vaisseaux principaux contre les scalènes. »

Voilà ce que nous écrivions dans notre première édition qui parut en avril 1886. Jusqu'à cette époque, aucun livre de médecine opératoire n'avait, nous croyons, avant nous, décrit ni même signalé l'opération dont il s'agit. Il n'existait que des matériaux épars dans les journaux et les sociétés savantes. Depuis, nous avons eu l'occasion d'appliquer deux fois notre procédé à l'Hôtel-Dieu de Toulouse : pour un broiement du bras gauche par un wagon, et pour un chondro-sarcome de l'épaule ; le premier opéré est mort cinq heures après de troubles traumatiques ; le second a succombé à la septicémie.

Aujourd'hui, depuis le mois d'octobre 1886, la technique opératoire s'est enrichie d'un deuxième procédé que nous devons à un maître parisien, M. P. Berger [1], qui a a très heureusement proposé d'appeler l'opération *amputation inter-scapulo-thoracique*, dénomination aujourd'hui courante, et qui l'a étudiée sous toutes ses faces dans une monographie des plus remarquables. Ce procédé, établi en collaboration avec M. Farabeuf, concorde du reste avec le nôtre dans ses points fondamentaux. En ce qui concerne le pronostic de l'opération, Berger a confirmé, mais avec plus de précision, l'appréciation favorable que nous avions déjà émise : une statistique de cinquante observations lui a donné une proportion de 80 p. 100 de guérisons.

Voici, en résumé, son *procédé type* d'amputation interscapulo-thoracique :

Procédé de Berger-Farabeuf. ***Première partie de l'opération.*** 1er temps : *Section et résection de la partie moyenne de la clavicule.* — Le bras étant couché, peu écarté du tronc, faire devant la clavicule une incision qui aboutisse d'une part un peu en dedans du bord externe du cléido-mastoïdien, de l'autre, derrière l'articulation acromio-claviculaire (fig. 502) ; on divise successivement la peau, le peaucier, le périoste, en coupant, entre ligatures, si elle existe, l'anastomose de la céphalique et de la jugulaire externe. Dénuder la partie moyenne de la clavicule avec une rugine courbe sur le plat ; la diviser un peu en dedans du bord externe du cléido-mastoïdien, soit d'avant en arrière avec une scie cultellaire, soit d'arrière en avant avec une scie à chaîne ou un feuillet passe-partout ; soulever le fragment externe de la clavicule à l'aide d'un davier, compléter la dénudation périostique, et recouper l'os au niveau du tubercule d'insertion du muscle deltoïde.

2e temps : *Ligature et section des vaisseaux.* — Réséquer toute la partie découverte du muscle sous-clavier après l'avoir soulevé sur la sonde cannelée. Avec le bout de l'index gauche, remontant vers le cou, devant les nerfs,

[1] P. Berger. De l'amputation du membre supérieur dans la contiguïté du tronc. *Manuel opératoire Congr. fr. de chir.*, 20 oct. 1886) ; et De l'amputation du membre supérieur dans la contiguïté du tronc (amputation interscapulo-thoracique), avec figures et 2 planches (Paris, G. Masson, 1887). — Voy. aussi Farabeuf (*Précis de manuel opér.*, p. 931, 1889).

accrocher le bord tranchant de l'aponévrose omo-claviculaire, charger en masse les vaisseaux sus-scapulaires, et les couper entre ligatures. Abaisser la lèvre antérieure de la gaine du muscle sous-clavier. Avec le doigt, remis à la place de ce muscle et promené de haut en bas, *accrocher le nerf du grand pectoral*, nerf qui surcroise obliquement l'artère sous-clavière ; la veine est en dedans de l'artère, les nerfs en dehors. Dénuder là la veine, et passer au-dessous d'elle deux fils à ligature à intervalle de 1 centimètre au moins. Couper l'artère entre ligatures ; puis serrer les fils de la veine et la couper entre eux.

Deuxième partie de l'opération. 1er temps : *Incision et dissection d'un lambeau antéro-inférieur ou pectoro-axillaire.* — Le bras étant écarté du corps, faire une incision cutanée qui, partie du milieu de l'incision claviculaire, descende le long et à 1-2 travers de doigt en dehors de l'interstice pectoro-deltoïdien, — croise le bord inférieur du grand pectoral à son insertion humérale, — divise transversalement la peau de la face interne ou axillaire du membre jusqu'au delà du bord inférieur des tendons grand dorsal et grand rond, — suive le sillon qui sépare en arrière le bord externe de l'omoplate de la masse des muscles grand dorsal et grand rond et qu'on rend manifeste en faisant relever le bras par un aide, — enfin se termine sur le milieu de la face postérieure de l'angle scapulaire.

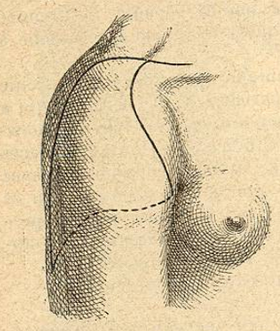

Fig. 502. — Amputation interscapulo-thoracique par le procédé de Berger-Farabeuf.

Diviser les muscles pectoraux près de leurs tendons d'insertion ; sectionner assez haut les éléments du plexus brachial ; attirer l'épaule en dehors ; promener le couteau de haut en bas, en dehors de la face externe du muscle grand dentelé qu'il faut dépouiller le moins possible ; couper entre ligatures les vaisseaux thoraciques et mammaires externes devenus visibles ; enfin, une fois arrivé au fond de l'espace sous-scapulaire, diviser le grand dorsal et le rejeter en avant avec le lambeau, ce qui découvre l'angle scapulaire garni de ses muscles.

2e temps : *Incision et dissection d'un lambeau postéro-supérieur ou cervico-scapulaire.* — Le bras étant remis à côté du corps et l'épaule soulevée, joindre par le plus court chemin l'extrémité externe de l'incision claviculaire et l'extrémité inférieure de la précédente incision.

Disséquer les téguments dans toute la fosse sous-épineuse, et décoller le trapèze de la fosse sus-épineuse, après l'avoir détaché de la clavicule et de la crête scapulaire.

3e temps : *Section des attaches musculaires marginales.* — Pendant qu'un aide écarte les lambeaux en comprimant dans le haut du lambeau postérieur les vaisseaux scapulaires postérieurs, tirer sur le membre comme

pour l'arracher avec l'omoplate. Raser les bords supérieur et spinal, ainsi dégagés, avec le milieu du tranchant, pour diviser en un instant le double feuillet musculaire qui s'y attache. Enfin, lier l'artère scapulaire postérieure près de la section du muscle angulaire.

Kocher [1] fait remarquer avec raison que, pour réduire la perte de sang le plus possible, il est nécessaire de lier non seulement l'artère et la veine sous-clavière, mais encore les branches qui émanent de l'artère en dehors des scalènes ; telles sont les trois branches du tronc thyro-cervical (a. cervicale ascendante, a. cervicale superficielle, a. transverse de l'épaule), et la grosse artère transverse de l'épaule qui va en arrière par-dessus ou à travers le plexus brachial.

Dernièrement, Vallas [2] (de Lyon) a recommandé sous le nom d'*amputation intra-claviculaire du membre supérieur* une opération qui diffère de la précédente par la conservation de l'omoplate. Il l'avait pratiquée avec succès sur une vieille femme affectée de tumeur maligne dans la moitié antérieure du deltoïde, et qui mourut ensuite de généralisation.

Pied [3]

a. **Orteils.** — Amputation du gros orteil au niveau de la deuxième phalange. — Procédé *à lambeau plantaire.* — Après avoir marqué le point d'amputation et mesuré la circonférence à son niveau, tracer un lambeau arrondi, qui par les extrémités de sa base, corresponde aux extrémités du diamètre transverse au point d'amputation et qui ait la longueur déjà calculée, plus l'indice de rétraction de la peau, 1 centimètre et demi.

Tailler ce lambeau de dehors en dedans jusqu'au point d'amputation, le relever, et couper circulairement toutes les parties molles jusqu'à l'os, à la base même du lambeau.

Diviser l'os avec une cisaille de Liston, ou mieux avec la petite scie de Langenbeck.

Hémostase : une ou deux artères collatérales.

Au lieu de tailler un seul lambeau, lequel demande beaucoup d'étoffe d'un même côté, on pourrait faire un grand lambeau plantaire et un petit lambeau dorsal.

Désarticulation interphalangienne du gros orteil. — L'interligne des deux phalanges (*trochlée*) siège immédiatement derrière les tubercules latéraux de la dernière phalange, tubercules que l'on détermine par le toucher en faisant fléchir et étendre cette phalange.

Même procédé *à lambeau plantaire* que pour l'amputation de l'orteil. Seulement la base du lambeau correspond à l'interligne. L'articulation est ouverte par la section à volonté d'un ligament latéral ou par celle du tendon fléchisseur ou extenseur.

Désarticulation métatarso-phalangienne du gros orteil. — L'interligne

[1] Kocher. *Chir. opér.*, p. 321, 1894.
[2] Vallas (*Province méd.*, p. 529, 1896).
[3] Cons. aussi Roux de Brignolles. *Manuel des amputations du pied.* Paris, 1894.

(énarthrose) est facile à déterminer en plaçant la pulpe d'un index sur le dos de la première phalange, à 2 centimètres environ en arrière du pli interdigital, et en faisant exécuter à l'orteil des mouvements alternatifs de flexion et d'extension.

Ne pas perdre de vue que la tête du premier métatarsien est *énorme*, et qu'il faut *beaucoup d'étoffe* pour la couvrir convenablement.

Procédé *circulaire incliné à fente dorsale*. — Après mensuration de la circonférence au niveau de l'interligne, diviser la peau et le tissu sous-cutané

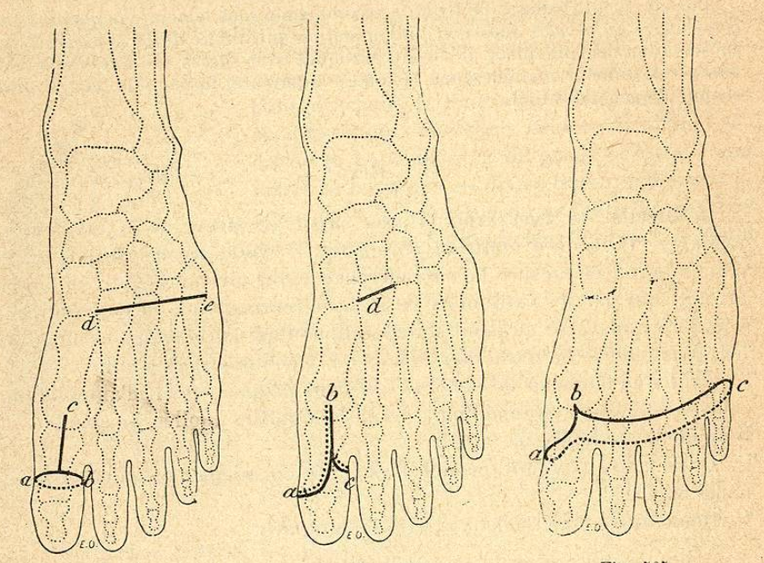

Fig. 503.

abc, désarticulation métatarso-phalangienne du gros orteil par le procédé circulaire à fente dorsale; *de*, amputation mixte tarso-métatarsienne : désarticulation du premier métatarsien et amputation transversale des quatre autres.

Fig. 504.

a b c, désarticulation du gros orteil par le procédé à deux lambeaux latéraux ; *d*. amputation mixte tarso-métatarsienne J. Cloquet.

Fig. 505.

Désarticulation de tous les orteils à la fois. Procédé de A. Dubrueil.

à la distance calculée suivant un cercle dont la moitié dorsale soit plus rapprochée d'un tiers de l'interligne articulaire que la moitié plantaire. Sur ce cercle conduire une incision verticale qui commence à 1 centimètre en arrière de l'interligne (fig. 503, *a b c*). Disséquer à droite et à gauche les deux valves de l'incision dorsale.

Tirer à soi l'orteil et diviser le tendon extenseur au niveau de l'article.

Porter l'orteil en dehors, disséquer les téguments sur son côté interne et ouvrir l'article de ce même côté.

Porter l'orteil en dedans, et faire la même chose du côté externe.

Faire basculer le gros orteil en bas, et terminer par la section du tendon

fléchisseur en sortant au niveau de l'incision circulaire, sans toucher aux deux os sésamoïdes qui sont sous la tête du métatarsien.

Hémostase : l'artère plantaire interne, une ou deux collatérales externes.

Procédé *à grand lambeau interne et à petit lambeau externe*. — Tracer un lambeau dont la base très large embrasse un peu plus que la demi-circonférence interne de l'articulation.

Disséquer ce lambeau d'avant en arrière jusqu'à l'articulation, et le renverser.

Joindre les deux extrémités de sa base de façon à avoir un petit lambeau externe ; disséquer ce dernier ; puis désarticuler (fig. 504, *a b c*).

Au lieu d'un seul lambeau, on pourrait en faire deux : l'un grand, plantaire ; l'autre petit, dorsal.

Désarticulation d'un autre orteil quelconque, de deux ou trois orteils du milieu a la fois. — Mêmes procédés à fente que pour les articulations correspondantes des doigts.

Désarticulation des quatre derniers orteils a la fois. — Procédé *circulaire à inclinaison*. — Après avoir déterminé et marqué la ligne des articulations, diviser la peau suivant un cercle dont la moitié dorsale soit à 1 centimètre en avant des articulations, et la moitié plantaire dans la rainure digito-plantaire. L'extrémité interne du cercle doit correspondre au côté externe du gros orteil.

Disséquer la lèvre dorsale de l'incision.

Ouvrir toutes les articulations par le dos, puis faire basculer en bas les orteils, diviser toutes les parties molles en rasant leur surface plantaire et sortir à la rainure digito-plantaire.

Hémostase : un nombre variable d'artères collatérales.

Désarticulation de tous les orteils a la fois. — Même procédé ; seulement, d'après l'excellent conseil de A. Dubreuil, on ajoute à l'incision circulaire un lambeau interne au niveau du gros orteil (fig. 505, *a b c*).

b. **Métatarse.** — Amputation d'un métatarsien quelconque, de deux ou de trois métatarsiens voisins a la fois. — Mêmes procédés *à fente* que pour les amputations correspondantes des métacarpiens.

Amputation des cinq métatarsiens. — Mêmes procédés (circulaire à inclinaison, elliptique à lambeau plantaire cutanéo-musculaire, elliptique à lambeau plantaire cutané) que pour l'amputation des quatre derniers métacarpiens.

Désarticulation tarso-métatarsienne ou désarticulation de Lisfranc. — L'interligne articulaire (série d'arthrodies (fig. 506, a b), si on l'examine de dehors en dedans, est d'abord dirigé obliquement : 1° vers le côté externe de la tête du premier métatarsien, au niveau du cinquième ; 2° vers le milieu

du premier métatarsien, au milieu du quatrième ; 3° vers le milieu de la première articulation cunéo-métatarsienne, au niveau du troisième métatarsien. Puis il représente une impasse ou une mortaise due à l'enfoncement du deuxième métatarsien entre le grand cunéiforme et le moyen cunéiforme, et enfin il est à peu près transversal au niveau du premier métatarsien.

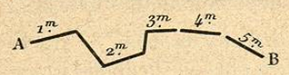

Fig. 506. — Disposition générale des interlignes articulaires dans l'articulation de Lisfranc.

La paroi interne de la mortaise, un peu oblique en arrière et en dehors, est longue de 8 à 10 millimètres ; la paroi externe, un peu oblique en arrière et en dedans, est longue de 3 à 4 millimètres seulement.

Entre la paroi interne de la mortaise (premier cunéiforme) et le côté correspondant de la base du deuxième métatarsien, existe un ligament puissant, dit *ligament de Lisfranc*, qui est la clef de l'articulation.

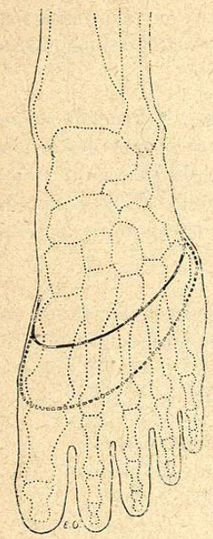

Fig. 507.
Désarticulation de Lisfranc à deux lambeaux, le plus grand plantaire (procédé de l'auteur).

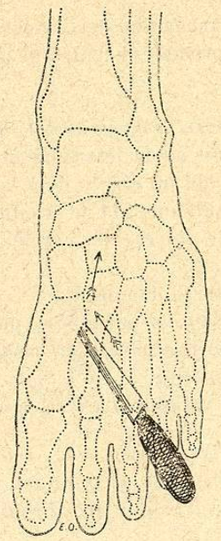

Fig. 508.
Insinuation du couteau et sa marche successive suivant les deux flèches pour la section du ligament de Lisfranc (coup de maître).

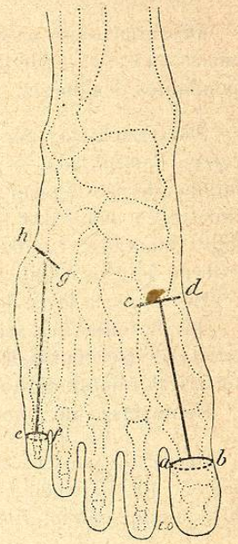

Fig. 509.
a b c d, procédé circulaire à fente pour la désarticulation du premier métatarsien avec le gros orteil ; *e f g h*, procédé analogue pour la désarticulation du cinquième métatarsien avec le petit doigt.

Ces notions une fois acquises, avant d'opérer, il s'agit de déterminer les extrémités de l'interligne articulaire. On recherche d'abord sur le côté externe du pied, par la vue et par le toucher, le tubercule de la base du cinquième métatarsien ; l'interligne est à quelques millimètres en avant et en dedans de ce tubercule. On recherche ensuite par le toucher, quelquefois

aussi par la vue, à 3 centimètres environ en avant de la malléole interne, la tubérosité allongée que présente le bord interne du scaphoïde (*tubercule de Richerand*) ; l'interligne est à 2 centimètres et demi en avant de ce tubercule. On le trouve également à 2 centimètres et demi en avant d'une ligne transversale qui part du tubercule du cinquième métatarsien.

Procédé de l'auteur *à deux lambeaux inégaux ; grand lambeau plantaire.* — Le pied gauche, par exemple, étant amené sur le bord de la table, pendant qu'un aide rétracte fortement les téguments, tracer le lambeau dorsal par une incision qui commence sur le bord interne même du pied au niveau de la première articulation cunéo-métatarsienne, longe ce bord interne dans une étendue de 2 ou 3 centimètres, puis se recourbe en arrière et en dehors, aboutit au bord externe du pied à 1 centimètre au-devant de la dernière articulation tarso-métatarsienne, et enfin se prolonge sur le côté externe du tubercule métatarsien jusqu'à sa pointe (fig. 507).

Disséquer le lambeau jusqu'au niveau de la première et des trois dernières articulations métatarsiennes.

Diviser toutes les parties molles jusqu'aux jointures.

Ouvrir avec la pointe du couteau les trois dernières articulations métatarsiennes, en pénétrant en arrière et en dedans du tubercule, suivant la série des obliquités de l'interligne articulaire ; ouvrir ensuite la première articulation métatarsienne.

Diviser le ligament de Lisfranc par ledit *coup de maître* (fig. 508) ; c'est-à-dire : 1° engager obliquement la pointe du couteau, le tranchant en haut, dans l'extrémité postérieure du premier espace interosseux, jusqu'au-dessus et un peu en arrière du tendon du long péronier latéral qui vient s'insérer au tubercule inférieur et externe du premier métatarsien ; 2° relever le couteau par bascule, en dirigeant le tranchant d'abord *en arrière et en dedans* jusqu'à la première articulation métatarsienne pour pénétrer entre la base du premier métatarsien et le côté correspondant du deuxième (dans le sens de la flèche inférieure), puis *en arrière et en dehors*, vers la malléole péronière, pour couper le ligament de Lisfranc (dans le sens de la flèche supérieure). Au moment de cette section, on perçoit généralement un craquement spécial.

Ouvrir l'articulation du deuxième métatarsien avec le petit cunéiforme en divisant son ligament dorsal, et libérer le même métatarsien par rapport au moyen cunéiforme.

Faire basculer tout l'avant-pied en bas en l'empoignant avec la main gauche, et achever de diviser tous les liens articulaires qui peuvent persister, jusqu'à ce que la face plantaire de l'interligne articulaire soit bien à découvert.

A droite et à gauche sur les bords externe et interne du pied, faire d'arrière en avant une incision horizontale qui commence aux extrémités de la première incision, et la prolonger jusqu'au niveau de la rainure digito-plantaire.