Revenir à l'interligne articulaire, et détacher le métatarse d'arrière en avant en rasant avec le couteau à plat la face inférieure des os.

S'arrêter à un moment donné, par exemple au niveau de la tête du premier métatarsien, pour reporter le lambeau plantaire entre les os à recouvrir, et pour voir si la taille du lambeau est suffisante, étant donné déjà un petit lambeau dorsal. Cette recommandation s'adresse aux débutants ; avec le temps elle devient inutile, et le simple coup d'œil suffit.

Si le lambeau n'est pas assez long, tailler encore d'arrière en avant, en passant avec ménagement *au-dessous* des os sésamoïdes du premier métatarsien ; puis essayer de nouveau la longueur du lambeau.

Quand la taille est suffisante, diviser l'extrémité antérieure du lambeau avec le couteau tenu perpendiculairement la pointe en bas, suivant une courbe tout à fait parallèle à celle de la première incision.

Hémostase : l'artère pédieuse, l'artère plantaire externe, l'artère plantaire interne et un nombre variable d'interosseuses.

Procédé *analogue de Marcellin Duval.* — Ce procédé est plus facile que le précédent pour ceux qui n'ont pas une certaine habitude opératoire. Il est fait en sens inverse, c'est-à-dire commence par le lambeau plantaire et finit par le lambeau dorsal.

Tracer le lambeau plantaire par deux incisions latérales faites sur les bords des deux métatarsiens extrêmes et par une incision antérieure courbe qui passe un peu en arrière de la rainure digito-plantaire. Tailler ce lambeau de dehors en dedans jusque derrière la mortaise de l'interligne tarso-métatarsien.

Pendant qu'on renverse l'avant-pied, couper le tendon du long péronier latéral tout contre le premier métatarsien.

Pénétrer avec la pointe du couteau entre le premier cunéiforme et le deuxième métatarsien et couper le ligament de Lisfranc.

Ouvrir la première articulation métatarsienne par sa face inférieure, après l'avoir reconnue en faisant mouvoir le premier métatarsien.

Tailler un lambeau dorsal semblable au lambeau plantaire, dont le bord antérieur soit à 3 centimètres de la commissure des orteils, et sous lequel on conserve les faisceaux musculo-tendineux, les nerfs et les vaisseaux. Enfin, désarticuler par la face dorsale en commençant en dehors ou en dedans suivant le pied opéré.

Le premier cunéiforme est parfois entièrement dédoublé, de sorte que le premier métatarsien est articulé avec deux cunéiformes. Le musée de la Faculté de Montpellier possède un cas de ce genre.

D'autres fois, il y a fusion osseuse plus ou moins complète des surfaces articulaires au niveau des deux premiers métatarsiens, et l'on est obligé de scier les os. Lisfranc a vu l'extrémité postérieure du troisième métatarsien très prolongée en arrière.

Amputations mixtes tarso-métatarsiennes. — Pour ces amputations, toutes plus faciles que la désarticulation de Lisfranc et avec lesquelles il faut se familiariser, on fera deux lambeaux semi-lunaires, le plus grand pris toujours sur la plante, comme précédemment, et l'on commencera par disséquer le lambeau dorsal ; ou bien on emploiera le procédé circulaire à inclinaison, la moitié dorsale de l'incision étant la plus rapprochée de la ligne de diérèse ostéo-articulaire.

1er cas. — Désarticulation du premier métatarsien et amputation transversale des quatre autres au même niveau, c'est-à-dire à 2 centimètres et demi en avant du tubercule du cinquième métatarsien (fig. 503, *d e*).

2e cas. — Désarticulation du premier métatarsien et des trois derniers et amputation oblique du deuxième dont la base reste enclavée dans sa mortaise (*amputation de J. Cloquet*) (fig. 504, *d*, ligne de section du deuxième métatarsien).

Ainsi, plus de coup de maître, et partant plus de grande difficulté ; on n'ouvre plus la grande synoviale cunéo-scaphoïdienne.

3e cas. — Désarticulation des trois derniers métatarsiens, et amputation oblique de la base du deuxième métatarsien ainsi que du premier cunéiforme à 2 centimètres en avant de la tubérosité du scaphoïde. La section doit passer au-devant de l'insertion principale du jambier antérieur.

Désarticulation du premier métatarsien avec le gros orteil. — Procédé *circulaire à fente en* ⊥. — La fente en ⊥ donne beaucoup de jour et de facilité pour la désarticulation ; sa branche transversale doit être parallèle à l'interligne et faite sur lui (fig. 509, *a b c d*).

Du reste, même manuel opératoire que pour la désarticulation du premier métacarpien.

Désarticulation du cinquième métatarsien avec le dernier orteil. — Procédé *circulaire à fente en* ⊥. — La branche qui termine la fente doit être oblique, c'est-à-dire parallèle à l'interligne articulaire (fig. 509, *e f g h*).

Même manuel opératoire.

Désarticulation des deux derniers métatarsiens avec les orteils correspondants. — Procédé *circulaire à fente en* ⊥. — La fente suit l'intervalle des deux métatarsiens, et sa branche terminale est faite sur l'interligne cuboïdo-métatarsien.

Même manuel opératoire que pour la désarticulation des deux derniers métacarpiens.

Désarticulation du troisième ou du quatrième métatarsien. — Procédé *circulaire à fente en* ⊥. — Même manuel opératoire que pour les métacarpiens correspondants.

La désarticulation simultanée des deux premiers métatarsiens, celle des trois premiers, celle du deuxième et du troisième, celle des trois métatarsiens du milieu, ne donneraient pas, paraît-il, de bons résultats, au point de vue de la marche.

Cependant, E. Küster[1] a obtenu un résultat fonctionnel très satisfaisant chez un

[1] Küster (*Langenbeck's Arch.*, Bd. XXXI, s. 217, 1884).

enfant de quatre ans auquel il n'avait conservé que le premier métatarsien avec l'orteil correspondant, après avoir sacrifié tous les autres métatarsiens et orteils.

V. Winiwarter[1] estime également que cette opération peut être préférée à celle de Lisfranc, quand le gros orteil est sain avec son métatarsien, alors même qu'on devrait ajouter l'ablation des deux cunéiformes externes et du cuboïde.

c. **Tarse. Tarse antérieur.** — Amputation transcunéo-cuboïdienne de l'auteur. — Cette amputation consiste en la section méthodique transversale ou oblique des trois cunéiformes et du cuboïde. Elle me paraît aussi avantageuse que la désarticulation de Lisfranc au point de vue des résultats fonctionnels, et elle est beaucoup plus facile à exécuter, pour ainsi dire à la portée du premier chirurgien venu.

Avec l'amputation oblique, on conserve la majeure partie de l'insertion cunéenne du jambier antérieur, ce qui est très précieux. Avec l'amputation transversale, cette insertion est sacrifiée ; mais il reste une plus grande partie du cuboïde, ainsi que du puissant ligament calcanéo-cuboïdien.

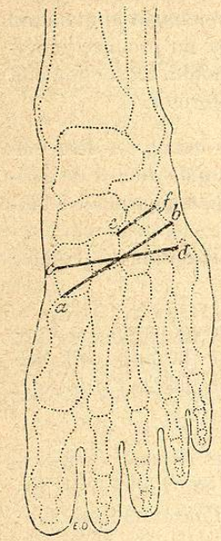

Fig. 510.

ab et *cd*, amputations transcunéo-cuboïdiennes de l'auteur ; *e f*, amputation de Bona.

1. *Amputation oblique.* Procédé *à deux lambeaux, le plus grand étant plantaire.* — Point de repère interne : le même que pour la désarticulation de Lisfranc, c'est-à-dire à 2 centimètres et demi au-devant de la tubérosité du scaphoïde. — Point de repère externe à 1 centimètre en arrière de la pointe du tubercule du cinquième métatarsien.

Après mensuration de la circonférence du pied au niveau de la ligne d'amputation, et après calcul ordinaire, tracer, puis disséquer le lambeau dorsal de dehors en dedans comme pour la désarticulation de Lisfranc, jusqu'aux deux points de repère.

Diviser toutes les parties molles jusqu'aux os à la base du lambeau, sans toucher au jambier antérieur.

Tracer le lambeau plantaire, et le tailler de dehors en dedans jusqu'aux points de repère.

Faire rétracter les deux lambeaux avec une compresse fendue à deux chefs, lesquels sont croisés de préférence sur un côté du pied, et scier les os en même temps ou successivement suivant une ligne oblique (fig. 510, *a b*) qui commence à l'angle antéro-supérieur et interne du premier cunéiforme et aboutit sur le côté externe du cuboïde, à 1 centimètre en arrière de la pointe du tubercule du cinquième métatarsien. Enfin émousser l'arête du premier cunéiforme avec la scie ou une pince incisive.

Hémostase : artères pédieuse, dorsale du tarse, plantaire interne et plantaire externe.

[1] V. Winiwarter. *Lehrb. d. chir. Oper.*, p. 95, 1895.

Procédé *incliné à manchette.* — Diviser la peau et le tissu sous-cutané suivant un cercle dont la moitié dorsale soit plus rapprochée d'un tiers de la ligne d'amputation que la moitié plantaire.

Disséquer la manchette et la relever jusqu'aux points de repère.

Diviser circulairement toutes les parties molles à la base de la manchette.

Le reste comme dans le procédé précédent.

2. *Amputation transversale.* — Même procédé que pour l'amputation oblique.

Seulement le point de repère interne est à 1 centimètre et demi environ au-devant de la tubérosité du scaphoïde, c'est-à-dire à la partie moyenne de la face interne du premier cunéiforme, et le point de repère externe à la pointe même du tubercule du cinquième métatarsien.

La ligne d'amputation est celle qui réunit les deux points de repère (fig. 510, *c d*).

On pourrait combiner les avantages des deux sortes d'amputations en sciant les os suivant deux lignes convergentes, dont le point de rencontre serait sur le troisième cunéiforme.

Amputation mixte anté-scaphoïdo-cuboïdienne ou amputation de Bona (de Jäger pour les Allemands). — Cette amputation, *préférable à la désarticulation de Chopart* au point de vue des résultats définitifs et tout au moins aussi facile qu'elle, consiste à ouvrir la grande articulation scaphoïdo-cunéenne, et à scier le cuboïde (fig. 510, *e f*) au même niveau que la face articulaire du scaphoïde.

Point de repère interne : la tubérosité du scaphoïde ; l'interligne scaphoïdo-cunéen (arthrodie) est immédiatement au-devant de cette tubérosité. — Point de repère externe : la pointe du tubercule du cinquième métatarsien.

Mêmes procédés à lambeaux et circulaire à inclinaison que pour l'amputation transcunéo-cuboïdienne.

Désarticulation anté-scaphoïdo-cuboïdienne, ou désarticulation de Jobert. — Cette opération, *plus avantageuse encore que l'amputation de Bona*, consiste à séparer le scaphoïde des trois cunéiformes, et le cuboïde des deux derniers métatarsiens ainsi que du troisième cunéiforme.

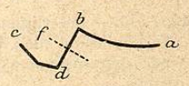

Fig. 511.

Interlignes de l'articulation de Jobert (pied droit).

Mêmes points de repère que pour l'amputation de Bona.

Mêmes procédés à lambeaux et circulaire à inclinaison. Quand le moment de désarticuler est venu, on ouvre d'abord la grande articulation scaphoïdo-cunéenne (fig. 511, *a b*) jusqu'au cuboïde, puis l'articulation métatarso-cuboïdienne (*c d*), jusqu'au troisième métatarsien, et l'on termine en séparant le cuboïde du troisième cunéiforme, c'est-à-dire en sectionnant le ligament dorsal et le puissant ligament interosseux (*f*) qui unissent ces deux os.

L'interligne cunéo-cuboïdien (arthrodie) (*b d*) a une longueur de 15 millimètres environ ; il est dirigé obliquement d'avant en arrière et de dehors en dedans vers l'angle antéro-externe du scaphoïde déjà mis à nu, ou, autrement dit, vers la malléole interne.

C'est donc dans ce sens qu'il faut engager la pointe du couteau, en attaquant le ligament interosseux par le dos ou mieux par la plante du pied. Il n'est pas besoin de coup de maître.

Désarticulation anté-scaphoïdo-calcanéenne ou désarticulation de Laborie. — Cette désarticulation, *également supérieure à celle de Chopart*, consiste à séparer le scaphoïde des trois cunéiformes, et le cuboïde du calcanéum ainsi que du scaphoïde. Les élèves la font souvent sans le vouloir, à l'amphithéâtre, croyant pratiquer un Chopart ou même un Lisfranc ; cela aussi est arrivé plus d'une fois sur le vivant à des maîtres.

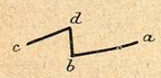

Fig. 512. Interlignes de l'articulation de Laborie (pied droit).

Point de repère interne : la tubérosité du scaphoïde; l'interligne scaphoïdo-cunéen (fig. 381, *a b*) est immédiatement au-devant de cette tubérosité. Point de repère externe : le tubercule du cinquième métatarsien ; l'interligne calcanéo-cuboïdien (*articulation en selle*) (*c d*) est à 15 millimètres en arrière de ce tubercule.

Mêmes procédés à lambeaux et circulaire à inclinaison que pour les précédentes opérations. On ouvre d'abord la grande articulation scaphoïdo-cunéenne, puis l'articulation calcanéo-cuboïdienne, et l'on détermine en engageant la pointe du couteau dans l'interligne scaphoïdo-cuboïdien (*b d*), qui est oblique en dedans et en arrière comme l'interligne cunéo-cuboïdien qu'il prolonge. On divise ainsi les ligaments dorsal, interosseux et plantaire de la petite articulation.

Désarticulation médio-tarsienne ou désarticulation de Chopart. — Cette opération consiste à séparer le tarse antérieur du tarse postérieur, c'est-à-dire à retrancher tout ce qui est au-devant du calcanéum et de l'astragale.

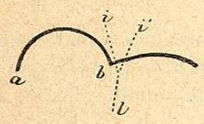

Fig. 513. — Interlignes de l'articulation de Chopart. Ligament en γ (pied droit).

L'interligne médio-tarsien représente la ligne bisinueuse (fig. 513), dont la courbe interne *a b*, très accentuée, correspond à l'articulation astragalo-scaphoïdienne (*énarthrose*), et la courbe externe *b c*, beaucoup plus faible, à l'articulation calcanéo-cuboïdienne (*articulation en selle*) ; il en résulte que la tête de l'astragale dépasse toujours en avant la grosse apophyse du calcanéum.

Point de repère interne : la tubérosité du scaphoïde ; l'interligne est à un demi-centimètre en arrière de cette tubérosité. Point de repère externe : le tubercule du cinquième métatarsien ; l'interligne est à 1 centimètre et demi en arrière de ce tubercule. Points de repère moyens : l'arête externe et supérieure de la tête de l'astragale, et la dépression (*creux calcanéo-astragalien*)

qui se trouve immédiatement en dehors de l'arête. On met celle-ci en évidence en portant l'avant-pied dans l'abduction forcée.

C'est dans la dépression calcanéo-astragalienne, sur le calcanéum, que s'insère l'extrémité postérieure d'un ligament interosseux puissant, *ligament en γ* (*l i i'*), qui est la clef de l'articulation médio-tarsienne et dont les deux branches vont s'insérer en avant sur le scaphoïde et le cuboïde.

Procédé circulaire à inclinaison de l'auteur. — Après mensuration et calcul ordinaire, diviser la peau et le tissu sous-cutané suivant un cercle dont la moitié dorsale soit plus rapprochée d'un tiers de l'interligne médio-tarsien que la moitié plantaire (fig. 514, *a b*).

Faire rétracter la peau sur le dos du pied, et diviser toutes les parties molles jusqu'aux os, au ras de la section cutanée, puis détacher le tout ensemble avec une rugine plate jusqu'à l'interligne.

Disséquer la peau du côté de la plante, en conservant le pannicule adipeux et, pour cela, en entamant au besoin l'aponévrose plantaire, jusqu'à ce qu'on arrive à l'interligne.

Faire relever la manchette ainsi formée, et diviser transversalement jusqu'aux os les parties molles de la plante, afin de ne pas conserver de muscles ni de tendons fléchisseurs dans la manchette et de prévenir ainsi, autant que possible, l'équinisme du moignon.

Ouvrir par le dos d'abord l'articulation astragalo-scaphoïdienne, puis l'articulation calcanéo-cuboïdienne ; luxer en bas l'avant-pied pour faire bâiller l'interligne, diviser le ligament en γ (ou le scier, s'il est ossifié), et terminer par la section des ligaments plantaires.

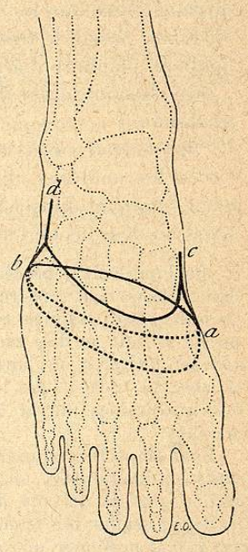

Fig. 514. — Désarticulation de Chopart.
ab, procédé circulaire à inclinaison de l'auteur ; *c d*, procédé à deux lambeaux de l'auteur.

Hémostase : les artères pédieuse, péronière antérieure, plantaire interne et plantaire externe.

Procédé à deux lambeaux de l'auteur ; grand lambeau plantaire. — Diviser la peau et le tissu sous-cutané par une incision semi-lunaire qui commence à 2 centimètres au-devant de l'extrémité interne de l'interligne médio-tarsien, à égale distance de la plante et du dos du pied, suive le bord correspondant du pied dans l'étendue de 2 centimètres, puis se recourbe en passant à 3 centimètres au-devant du milieu de l'interligne, rejoigne l'autre bord du pied à 2 centimètres au-devant de l'extrémité correspondante de l'interligne et enfin se prolonge jusqu'à cette extrémité. Le lambeau dorsal est ainsi tracé (fig. 514, *c d*).

Faire du côté de la plante une incision semblable qui commence et finit à

2 centimètres en avant des extrémités de l'interligne médio-tarsien, et dont le milieu soit à 5 ou 6 centimètres en avant du même interligne.

Pendant qu'un aide rétracte les téguments, diviser d'un trait toutes les parties molles jusqu'aux os, en suivant exactement le tracé du lambeau dorsal ; puis détacher le petit lambeau avec une rugine, comme dans le procédé précédent, jusqu'à l'interligne médio-tarsien.

Ouvrir par le dos une articulation, puis l'autre ; faire bâiller l'interligne par traction et par bascule et diviser en travers le ligament en γ, puis les ligaments plantaires.

Enfin, passer le tranchant du couteau sous le tarse à enlever et tailler le lambeau plantaire d'arrière en avant en suivant le tracé déjà fait.

On pourrait tailler d'avance les deux lambeaux et terminer par la désarticulation.

On pourrait aussi, après avoir taillé le petit lambeau musculo-cutané et ouvert les jointures, disséquer du côté de la plante un lambeau exclusivement cutané et diviser transversalement tous les muscles et tendons fléchisseurs au-dessous de l'interligne.

Quel que soit le procédé mis en usage, il est incontestable que le résultat immédiat ne laisse rien à désirer. Le résultat fonctionnel éloigné n'est pas moins *bon pour les pieds plats*, auxquels convient spécialement la désarticulation de Chopart ; mais on ne saurait en dire toujours autant pour les pieds cambrés. Il est arrivé assez souvent qu'après un laps de temps variable, le talon remonte vers la face postérieure du tibia et que le moignon s'abaisse vers le sol, d'où les douleurs, parfois intolérables, de la carie, des ulcérations, et, par suite, l'impossibilité de marcher.

Pour empêcher l'équinisme précoce ou tardif du moignon auquel tous ces accidents sont imputables, on a conseillé avant tout d'éviter une longue suppuration des parties, surtout du côté de la plante, laquelle renferme des muscles fléchisseurs encore puissants, des tendons à gaines ouvertes et, par suite, susceptibles de suppurer. Il faut pratiquer une asepsie rigoureuse, bien coapter ; en d'autres termes, se mettre dans les conditions requises pour la réunion rapide ou par première intention. De plus, pendant la cicatrisation et le travail de réparation intime, on maintiendra le moignon à angle droit sur la jambe au moyen d'une attelle plâtrée postérieure, coudée au niveau du talon ; et, plus tard, on ne permettra la marche qu'avec une semelle à plan incliné qui corrige l'obliquité du calcanéum, c'est-à-dire soutienne sa grosse apophyse.

Malgré l'emploi de toutes ces précautions on n'est encore guère sûr malheureusement de prévenir l'équinisme ; aussi pensons-nous que le *meilleur moyen* est de suivre le conseil donné d'abord explicitement par Laguaite (de Lyon)[1] et que Ricard (de Paris)[2] a mis deux fois en pratique avec succès sans le connaître : l'*ablation de l'astragale*. Il est pourtant exact d'ajouter qu'en proposant cette modification, Ricard ne la recommande pas comme une mesure générale, mais la réserve aux cas où l'insuffisance des téguments ne permet pas la désarticulation de Chopart classique ; il va même alors jusqu'à la résection de la grande apophyse du calcanéum, si cette apophyse est trop saillante. Voici le manuel opératoire de Laguaite, qui ne l'avait encore établi que sur le cadavre au moment de la publication de sa note.

[1] Laguaite. De l'ablation de l'astragale comme complément de l'opération de Chopart pour prévenir l'équinisme du moignon (*Lyon médic.*, 1894).

[2] Ricard (*Soc. chir.*, 7 avril 1897). Routier. Un autre cas (*Soc. chir.*, 28 juillet 1897).

Procédé de Laguaite; *ablation complémentaire de l'astragale*. — « On incise les chairs et on désarticule les os comme pour l'opération de Chopart ; puis, pour enlever l'astragale, on fend le lambeau dorsal en suivant le bord interne du jambier intérieur jusqu'à l'interligne tibio-astragalien ; on sectionne avec un bistouri long et étroit le ligament interosseux calcanéo-astragalien, on saisit la tête de l'astragale à l'aide d'un davier, et tandis qu'un aide récline les parties molles, on décortique à la rugine les différentes faces de l'os, qui s'énuclée peu à peu avec la plus grande facilité. »

Somme toute, quand on a le choix et qu'on opère sur un pied cambré, afin de s'assurer plus facilement et plus vite un bon résultat fonctionnel, il vaut mieux pratiquer une quelconque des autres opérations qui portent sur le tarse antérieur, par exemple, notre amputation transcunéo-cuboïdienne, celle de Bona ou même la désarticulation de Laborie. Si le tarse antérieur est inutilisable, nous pensons qu'il faut préférer une désarticulation sous-astragalienne, ou une amputation de Pasquier-Lefort, ou ajouter au Chopart ordinaire l'ablation de l'astragale, peut-être mieux l'arthro-dèse tibio-tarsienne (Guelliot)[1].

Désarticulations longitudinales internes de l'auteur. 1° *Désarticulation du premier métatarsien et du premier cunéiforme.*

Procédé *circulaire à fente en* ⊥. — Diviser circulairement la peau autour de la base du gros orteil.

De cette incision jusqu'au niveau de la tubérosité du scaphoïde, conduire une incision qui suive le milieu du dos du premier métatarsien et du premier cunéiforme.

A l'extrémité de l'incision longitudinale ajouter une incision transversale qui s'étende du bord interne du pied jusqu'au niveau de l'axe du deuxième métatarsien.

Disséquer dans toute l'étendue les deux valves de l'incision longitudinale.

Ouvrir par le dos et le côté interne l'articulation du premier cunéiforme avec le scaphoïde ; puis diviser par le *coup de maître*, comme dans la désarticulation de Lisfranc, le ligament interne de la mortaise cunéenne, et s'engager, sans désemparer, dans l'interligne des deux premiers cunéiformes, jusqu'au scaphoïde.

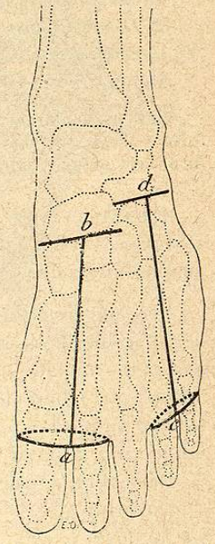

Fig. 515. — Désarticulations longitudinales de l'auteur.

Saisir avec un davier le premier cunéiforme, le soulever, diviser son ligament plantaire et le détacher des parties molles en dedans et en arrière.

Enfin, saisir de même l'extrémité postérieure du premier métatarsien, et le détacher entièrement des parties molles à grands traits, à droite, à gauche, en arrière, jusqu'à l'incision circulaire.

[1] Guelliot. De l'arthrodèse tibio-tarsienne, comme complément de l'amputation de Chopart (*Union méd. du Nord-Est*, 30 janv. 1897).

2° *Désarticulation des deux premiers métatarsiens et des deux premiers cunéiformes.*

Procédé circulaire à fente en ⊥. — L'incision circulaire embrasse la base des deux orteils correspondants; l'incision longitudinale chemine au milieu du premier espace interosseux jusqu'à la tubérosité du scaphoïde, et l'incision transversale s'étend du bord interne du pied jusqu'au niveau de l'axe du troisième métatarsien (fig. 515, *ab*).

Dissection des deux valves. — Ouverture de l'articulation du scaphoïde avec les deux cunéiformes; puis section des ligaments dorsaux au côté externe de la mortaise et à l'interligne des deux derniers cunéiformes, jusqu'au scaphoïde.

Le reste comme dans le cas précédent. Les deux colonnes osseuses sont détachées à la fois.

Désarticulations longitudinales moyennes de l'auteur. — *Désarticulation du deuxième métatarsien et du deuxième cunéiforme.*

Même procédé que pour la désarticulation longitudinale interne n° 2.

2° *Désarticulation du deuxième et du troisième métatarsiens, ainsi que du deuxième et du troisième cunéiformes.*

Même procédé que pour la désarticulation longitudinale interne n° 1.

La désarticulation simultanée des trois premiers métatarsiens et des trois cunéiformes donne de mauvais résultats fonctionnels ; mieux vaut une désarticulation de Jobert ou une amputation de Bona.

Désarticulation longitudinale externe ou cuboïdo-métatarsienne de l'auteur. — Il s'agit d'enlever le cuboïde et les deux métatarsiens qui s'articulent avec lui.

Procédé circulaire à fente en ⊥. — L'incision circulaire embrasse la base des deux derniers orteils. L'incision longitudinale suit le bord externe du quatrième métatarsien et s'étend sur le cuboïde jusqu'à 15 millimètres en arrière du tubercule du cinquième métatarsien. L'incision transversale s'étend du bord externe du pied jusqu'au niveau de l'axe du troisième métatarsien (fig. 515, *cd*).

Dissection des deux valves.

Ouverture de l'articulation calcanéo-cuboïdienne par le côté externe et par le dos.

Ouverture de l'interligne cunéo-scaphoïdo-cuboïdien.

Enfin, détachement du cuboïde et des métatarsiens d'avec les parties molles.

Tarse postérieur. — Amputation astragalo-calcanéenne ou amputation de P. Roux (de Blasius pour les Allemands). — Cette opération, plus facile et plus rapide que la désarticulation de Chopart, consiste à amputer le pied au niveau de la tête de l'astragale et de la grosse apophyse du calcanéum.

Point de repère interne : la tubérosité du scaphoïde; l'extrémité interne de la ligne de diérèse doit être à 15 millimètres en arrière de cette tubérosité. — Point de repère externe : le turbercule du cinquième métatarsien; l'extrémité externe de la ligne de diérèse doit être à 25 millimètres en arrière de ce tubercule.

Mêmes procédés que pour la désarticulation de Chopart. Il faut scier, soit, de haut en bas, d'abord l'astragale, puis le calcanéum, soit, de dehors en dedans, les deux os à la fois, sans ouvrir l'articulation médio-tarsienne.

Mêmes remarques cliniques.

Widmer[1] nous a donné le résultat de 14 amputations astragalo-calcanéennes pratiquées par Rose (de Zurich) de 1869 à 1881 ; il y eut *une seule fois* un faible renversement.

Amputation mixte calcanéo-sous-astragalienne de Tripier (de Lyon). — Pour prévenir l'équin valgus du moignon de Chopart, le professeur L. Tripier a eu l'idée de scier le calcanéum au-dessous de la petite apophyse de façon que le membre repose sur un plan horizontal (fig. 516, AB) qui ne bascule dans aucun sens.

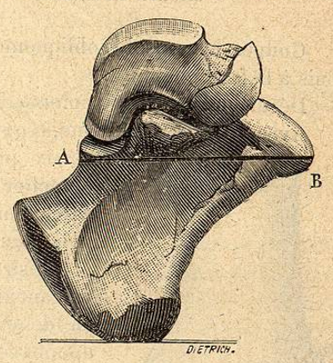

Fig. 516. — Amputation de Tripier.
AB, ligne de section du calcanéum.

Au fond, la nouvelle opération ne diffère de la désarticulation sous-astragalienne de Malgaigne qui sera décrite à la suite, que par la conservation d'un plateau osseux, et l'on peut se demander si, avec le temps, à la suite de la résorption osseuse ordinaire, le résultat ne devient pas le même ou à peu près le même que pour l'opération de Malgaigne. Ainsi nous semble justifiée la dénomination que nous donnons à l'opération de l'habile chirurgien lyonnais, opération qui ne ressemble guère plus à celle de Chopart.

Procédé ovalaire à raquette (d'après le docteur Duchamp[2]). — Tracer une ligne concave par en haut et en dedans qui commence sur la partie externe du tendon d'Achille, au niveau de la malléole externe, passe à deux travers de doigt au-dessus de cette malléole et à un travers de doigt au-dessus de la tubérosité du cinquième métatarsien, et s'arrête sur le côté interne du tendon de l'extenseur propre du gros orteil, à deux travers de doigt en avant de l'articulation médio-tarsienne. Là, commencer une autre ligne concave en arrière et en dedans, qui contourne le premier cunéiforme, prend son maximum de courbure à l'union du tiers interne avec les deux tiers

[1] Widmer (*In D. Zurich*, 1881).
[2] Duchamp (Th. de Lyon, 1879.