Amputation tibio-calcanéenne ostéoplastique de Pirogoff. — L'amputation primitive ou modifiée de Pirogoff se distingue de la désarticulation tibio-tarsienne ordinaire en ce qne le lambeau talonnier plus ou moins ample conserve une partie plus ou moins grande du calcanéum.

Pirogoff sciait cet os verticalement derrière l'articulation astragalo-calcanéenne ; mais le lambeau, entraîné par le tendon d'Achille, tendait toujours à se détacher de la surface de section horizontale tibio-péronière, et, de plus, il se sphacélait comme dans l'opération de Syme.

Sédillot et Günther ont bien cherché à remédier au premier inconvénient en sciant les os suivant deux plans parallèles obliques en bas et en avant. Mais c'est à Pasquier et Le à Fort que l'on doit le perfectionnement le mieux conçu et le plus avantageux, lequel consiste, tout en ménageant les vaisseaux tibio-plantaires, à couper le calcanéum horizontalement, de façon à laisser au membre une large base de sustentation naturelle.

Au lieu de la double section horizontale, P. Bruns[1] a conseillé la section concave du calcanéum et la section convèxe des os de la jambe, d'où une sorte d'emboîtement qui paraît avoir quelque avantage.

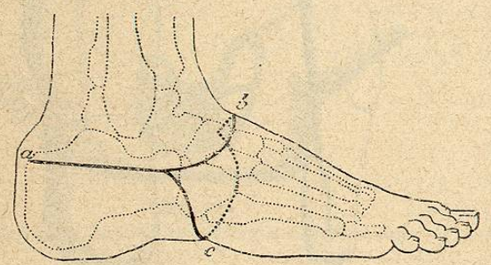

Fig. 531. — Amputation de Pirogoff : procédé de L. Le Fort. Tracé des incisions.

Ajoutons, enfin, que Tauber[2] (de Varsovie) a plus récemment imaginé et pratiqué une amputation ostéoplastique qui s'applique surtout aux cas où l'on ne peut utiliser les téguments de la face externe du talon ; on conserve la moitié *interne* du calcanéum dans le lambeau, et la coupe tibio-péronière s'applique sur la coupe sagittale de cette moitié, qu'on a renversée de dedans en dehors et de bas en haut.

Procédé de Le Fort *à deux lambeaux et à raquette* (d'après Farabeuf). — Après avoir marqué l'interligne scapho-cunéen, faire une incision (fig. 531, *a b c*) qui commence (pied droit) au côté externe de la face postérieure du talon, un peu au-dessus de l'insertion du tendon d'Achille, passe à 1 centimètre au-dessous de la malléole péronière, forme guêtre sur l'articulation scapho-cunéenne et rétrogade jusqu'au tubercule du scaphoïde où elle s'arrête. C'est par ce tubercule qu'on commencerait pour le pied gauche.

Faire une autre incision convexe en avant, correspondant au niveau de l'articulation scapho-cunéenne et rejoignant la première : en dedans, sur le

[1] P. Bruns (*Langenbeck's Arch.*, Bd XIX, p. 656).
[2] Tauber (*Ibid.*, Bd XXXIV, f. 2, p. 287, 1886).

tubercule scaphoïdien ; en dehors, à une très faible distance au-dessus et en arrière de la tubérosité du cinquième métatarsien. Approfondir les deux incisions jusqu'aux os. (Afin d'avoir plus de jour, on pourrait, à l'exemple de Pasquier, ajouter une incision verticale de 3 centimètres à l'extrémité de la raquette.)

Disséquer la lèvre supérieure de la raquette et la guêtre jusqu'à l'articulation tibio-tarsienne. Disséquer aussi un peu la lèvre inférieure, puis le lambeau plantaire jusqu'à l'articulation calcanéo-cuboïdienne.

Attaquer en dehors et ouvrir complètement l'articulation tibio-tarsienne ; puis dégager la petite apophyse du calcanéum et détacher de cet os le tendon d'Achille jusqu'à son insertion.

Saisir avec le davier de Farabeuf les faces latérales de l'astragale, renverser le tout en dehors, et, pendant que le calcanéum regarde le sol par sa

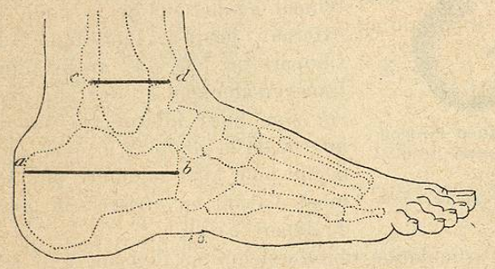

Fig. 532. — Amputation de Pirogoff-Le Fort.
ab, section horizontale du calcanéum

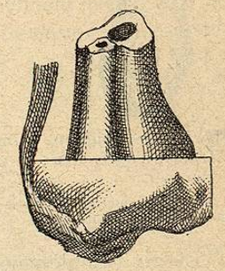
Fig. 533. — Amputation de Pirogoff-Le Fort, coaptation des surfaces osseuses.

face externe, le scier verticalement de haut en bas et d'arrière en avant, suivant un plan qui passe au-dessous même de la petite apophyse et immédiatement au-dessus de l'insertion du tendon d'Achille. Ralentir le trait de scie dès qu'on approche du cuboïde, pour ne pas faire éclater la grosse apophyse du calcanéum (fig. 532 *a b*).

Diviser les fibres inférieures et latérales de l'articulation calcanéo-cuboïdienne. Scier les os de la jambe comme dans la désarticulation du pied (fig. 532, *c d*).

Enfin, « comme la longueur du calcanéum dépasse en avant celle qu'aura le plateau tibial, retrancher par un trait de scie vertical 2 ou 3 centimètres de la partie antérieure du calcanéum ». (Le Fort.)

Suturer (fig. 533).

Hémostase : les artères pédieuse, péronière antérieure, péronière postérieure, plantaire interne et plantaire externe.

La suture des os n'est pas indispensable après le procédé de Le Fort ; on peut obtenir la coaptation des surfaces rien qu'avec les pièces et le mode de pansement.

Néanmoins, il vaut mieux la faire. Villeneuve (de Marseille) dans un cas s'est servi

de deux clous d'acier pour fixer le calcanéum au tibia. Nous nous servons de crins de Florence. Résultat éloigné (fig. 534).

Sanfirescu et Solomovici [1] ont modifié naguère de la manière suivante l'opération de Pasquier-Le Fort : ils ne conservent que la moitié postérieure du calcanéum, mais ils conservent toute la mortaise tibio-péronière et y enclavent le segment calcanéen horizontalement après avoir abrasé la face supérieure de ce dernier.

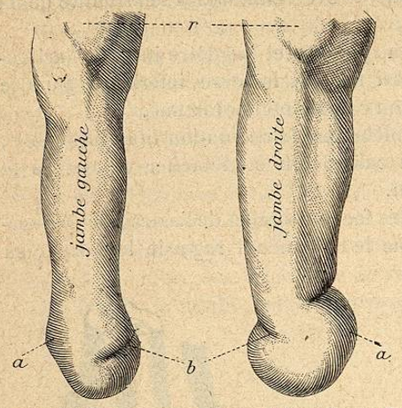

Fig. 534. — Moignons d'amputation Pirogoff-Lefort, d'après deux de nos opérés (résultat éloigné).

a, malléole interne ; b, partie antérieure de la ligne cicatricielle ; *r*, rotule.

Procédé de Tauber. — Faire une incision à fond, qui commence sur le côté externe de l'insertion du tendon d'Achille, marche directement d'arrière en avant, immédiatement au-dessous de la malléole externe, jusqu'à l'interligne de Chopart (fig. 535, A B), croise alors transversalement le dos du pied sur son bord interne, la moitié interne de la plante (B B), puis s'infléchit pour aller rejoindre directement d'avant en arrière son point de départ (D C A).

Ouvrir complètement l'articulation tibio-tarsienne en divisant tous ses ligaments.

Enlever l'astragale. Enlever ensuite l'avant-pied en le désarticulant dans l'interligne de Chopart.

Saisir le calcanéum avec un davier, renverser sa surface cartilagineuse en

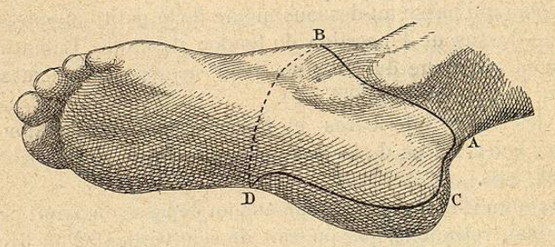

Fig. 535. — Amputation tibio-calcanéenne de Tauber. Tracé des incisions.

dehors, confier le davier à un aide qui fixe l'os en l'appuyant sur la table, et le scier au milieu, suivant un plan antéro-postérieur et un peu oblique de haut en bas et de dedans en dehors, de manière à raser la coupe plantaire des parties molles.

[1] Sanfirescu et Solomovici (*Revue de Chir.*, février 1897).

Scier les os de la jambe au-dessus des malléoles, adapter les coupes osseuses et suturer.

Amputation tibio-astragalienne ostéoplastique de Faure [1]. — Cette opération nouvelle ne diffère essentiellement de l'amputation de Pasquier-Le Fort que par le niveau *plus élevé* de la section tarsienne : le trait de scie enlève seulement la poulie de l'astragale ; le « raccourcissement se trouve ainsi réduit à 2 centimètres à peine, au lieu d'être de 5 centimètres environ, et la persistance de l'articulation astragalo-calcanéenne conserve au moignon une certaine souplesse qui facilite évidemment la marche ». Faure a obtenu de son opération un résultat fonctionnel excellent.

Procédé. — Faire une incision (calquée du reste sur celle de Le Fort) qui commence à 2 centimètres en arrière de la pointe de la malléole péronière, passe horizontalement sous cette pointe, puis, s'inclinant peu à peu en dedans sur le dos du pied, le coupe au niveau de l'articulation cunéo-métatarsienne et descend sur le bord interne en rétrogradant quelque peu jusqu'au niveau de l'articulation scapho-cunéenne ; on doit trancher toutes les parties molles jusqu'au squelette. De là porter l'incision un peu avant pour former un lambeau plantaire symétrique, atteindre le bord externe du pied à un doigt en avant du tubercule du cinquième métatarsien, et rejoindre obliquement l'incision dorsale à peu près au niveau de la dépresssion calcanéoastragalienne (fig. 536).

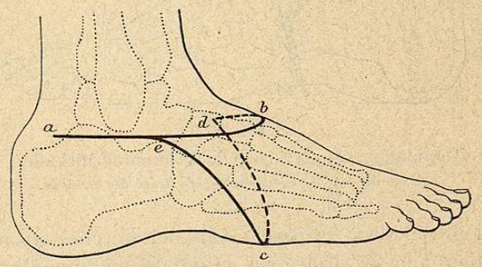

Fig. 536. — Amputation ostéoplastique de Faure (pied droit).

Disséquer le lambeau dorsal que l'aide relève le plus haut possible jusqu'au-dessus de la tête de l'astragale. Tailler ensuite obliquement le lambeau plantaire, en coupant muscles et tendons à peu près jusqu'au niveau de l'articulation calcanéo-cuboïdienne.

Ouvrir l'articulation tibio-tarsienne par sa partie externe, et, pendant qu'on luxe le pied de plus en plus en dedans, couper toutes les parties fibreuses périarticulaires ; au besoin, trancher les tendons des péroniers, si ces tendons n'ont pas été divisés déjà sous la plante.

Le ligament latéral interne sectionné et le pied complètement renversé, saisir la poulie astragalienne avec le davier de Farabeuf. Avec une petite scie à lame étroite, enlever par un trait horizontal toute la partie supérieure de l'astragale, 15 millimètres environ : section infiniment plus facile que celle du calcanéum dans l'opération de Le Fort.

[1] J.-L. Faure (*Presse méd.*, p. 69, 13 févr. 1897).

Enlever alors l'avant-pied qu'on a conservé, si posssible, afin d'avoir meilleure prise. Dénuder les malléoles et les scier le plus bas possible, juste au niveau du cartilage articulaire du plateau tibial inférieur. Enfin, suturer les lambeaux après avoir réuni l'astragale au tibia par un gros fil d'argent.

Amputation tibio-tarsienne ostéoplastique de Wladimiroff (1872). — J. Mickulicz (1881). — Cette opération en son type consiste à sectionner les os de la jambe (fig. 537, *a b*), comme dans l'amputation de Pirogoff, et à retrancher tout le tarse postérieur, plus la moitié postérieure du cuboïde et du scaphoïde (*c d*) tout en conservant le reste du pied pour le souder à la jambe. La marche est censée devoir se faire en pied équin extrême sur les têtes des métatarsiens, les orteils étant en extension forcée (fig. 538).

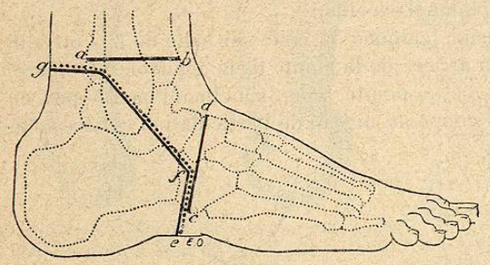

Fig. 537.
Amputation tibio-tarsienne de Wladimiroff-Mickulicz.
ab, *cd*, lignes de section osseuse ; *efg*, tracé des incisions.

Cet équinisme, pourtant, n'est pas toujours très favorable à la marche, surtout quand le pied est plus long que l'autre. Aussi Kümmel a-t-il cherché chez ses opérés la réunion de l'avant-pied à angle droit : les résultats fonctionnels ont été excellents, quoique le pied fût absolument plat et qu'il fallût une semelle à talon élevé pour compenser le raccourcissement de 3 à 4 centimètres observé en pareils cas. Nous avons observé les mêmes résultats chez un de nos opérés dont le pied s'est soudé à angle presque droit (fig. 539).

L'opération de Wladimiroff-Mickulicz est indiquée nettement dans les cas où la peau du talon et de son voisinage est détruite par un traumatisme ou par un processus pathologique (ulcère, gangrène, néoplasme). L'ostéoarthrite tarsienne tuberculeuse, le cal vicieux, l'allongement correcteur du membre (Caselli, Rydygier), le varus équin paralytique (P. Bruns, v. Hacker, Lotheissen), constituent des indications éventuelles[1].

Procédé de Mickulicz. — Faire à fond une incision qui commence sur le bord interne du pied, un peu au-devant de la tubérosité du scaphoïde, et s'étende transversalement en dehors jusque derrière le tubercule du cinquième métatarsien.

Sur les extrémités de cette incision, conduire de chaque côté une incision oblique qui commence sur la malléole correspondante, à la hauteur de l'interligne tibio-astragalien. Enfin, réunir les extrémités supérieures des inci-

[1] Voy. Simon (Th. Paris, 1889), et les *Bull. de la Soc. de Chir. de Paris.*

sions obliques par une incision en fer à cheval qui embrasse la partie postérieur de la jambe (fig. 537, *e f g*).

Diviser le tendon d'Achille et ouvrir par derrière l'articulation tibio-tarsienne.

Luxer le pied en arrière et bas ; détacher le tarse postérieur d'avec le parties molles en avant et sur les côtés, en conservant l'artère pédieuse ; puis ouvrir complètement l'articulation de Chopart.

Scier les os de la jambe d'arrière en avant, par un trait transversal qui passe peu au-dessus de l'interligne tibio-astragalien ; réséquer aussi d'arrière

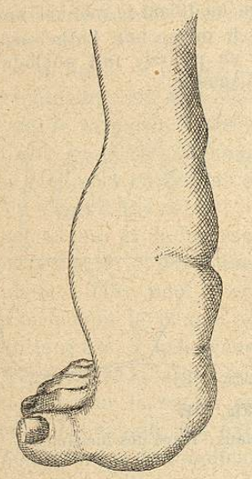

Fig. 538. — Amputation de Wladimiroff-Mickulicz. Résultat éloigné, soudure en équin extrême.

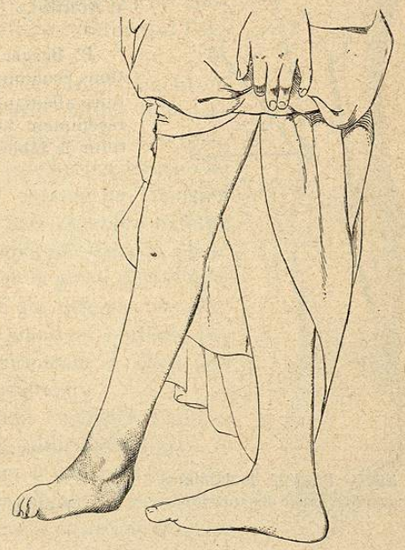

Fig. 539. — Amputation de Wladimiroff-Mickulicz (pied gauche). Résultat éloigné : soudure à angle presque droit, d'après un de nos opérés.

en avant la moitié postérieure du scaphoïde et du cuboïde ; et enfin, suturer les os et les parties molles de l'avant-pied aux os et aux parties molles de la jambe.

Hémostase : du côté de la jambe, les artères tibiales et péronières ; du côté de l'avant-pied, les artères plantaires et un nombre variable de vaisseaux plus petits.

Roser conseille d'ajouter à l'opération de Mickulicz la suture immédiate des deux bouts du nerf tibial postérieur ; ce que V. Hacker a fait chez un de ses opérés.

Procédé de Jaboulay et de Laguaite[1]. — Pour ménager le nerf et les vaisseaux tibiaux postérieurs sacrifiés par Mickulicz, nos confrères lyonnais

[1] Jaboulay et Laguaite (*Lyon méd.*, 17 mars 1889).

préconisent les incisions suivantes : « première incision (A A' B, fig. 540), qui part du côté interne du tendon d'Achille, se dirige horizontalement en dehors, en passant au-dessus de la malléole externe, et arrive en avant jusqu'au niveau de la ligne scaphoïdo-cunéenne ; — deuxième incision (B B' C) qui, continuant la précédente, se dirige transversalement sous la plante du pied jusqu'au niveau du bord interne du cuboïde ; — troisième incision (C A) qui, partie de ce point, divise la plante du pied d'avant en arrière et de dehors en dedans pour aller rejoindre le bord interne du tendon d'Achille ».

P. Berger avait déjà eu les mêmes préoccupations économiques en modifiant le manuel opératoire allemand. Dans le même but, Lotheissen[1] a récemment employé un procédé très analogue à celui de Jaboulay et Laguaite.

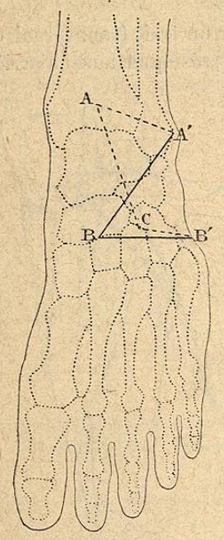

Fig. 540. — Procédé de Jaboulay et Laguaite. Tracé des incisions.

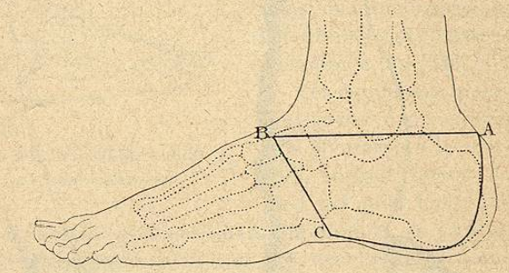

Fig. 541.
Procédé de Michaux. Tracé des incisions.

Procédé de Michaux[2]. — Trois temps : 1° à partir du bord externe du tendon d'Achille à son insertion calcanéenne, faire une incision (A B, fig. 541) qui s'avance hardie et rectiligne, tangente au sommet de la malléole externe, jusqu'à l'articulation scapho-cunéenne, puis là se recourbe à angle aigu, suit un peu en arrière l'interligne de Lisfranc (B C), gagne le bord externe du pied, enfin longe ce bord et le bord externe de la face postérieure du calcanéum pour atteindre son point de départ (C A).

2° Désarticuler le pied exactement comme dans le procédé de J. Roux modifié par Farabeuf, en dégageant avec soin les parties molles internes au niveau de la gouttière calcanéenne.

3° Le tarse ainsi isolé, scier l'extrémité postérieure du métatarsien parallèlement à l'interligne de Lisfranc ; enfin, scier l'extrémité inférieure des os de la jambe, et suturer les parties molles.

[1] Lotheissen (*Bruns's Beitr.*, XVIII, 1897).
[2] Michaux (*Soc. chir.*, 29 oct. 1890).

Ce procédé a au fond les mêmes avantages que celui de Jaboulay et Laguaite. Nous l'avons employé plusieurs fois avec un beau résultat.

Procédé d'Ollier[1]. — D'un point situé à 8 centimètres au-dessus de la tubérosité postérieure du calcanéum et répondant au côté externe du tendon d'Achille, diriger en bas une incision cutanée le long de ce tendon ; la prolonger dans la même direction en arrière et au-dessous du talon, et la continuer sur le milieu de la face plantaire, en l'inclinant en dehors vers l'apophyse du cinquième métatarsien pour suivre la direction du nerf plantaire externe, et ne couper ni ce nerf ni même l'artère plantaire externe qui l'accompagne (fig. 542).

Diviser le tendon d'Achille. Inciser profondément en coupant tous les tissus jusqu'à l'articulation tibio-tarsienne en haut, et jusque sur le calcanéum dans le reste de son étendue. On doit disséquer couche par couche au niveau de la partie inférieure et oblique de l'incision plantaire pour ne pas couper le nerf plantaire externe qu'on éloignera en dedans si on l'aperçoit dans la plaie.

S'il s'agit d'une ostéite, détacher la gaine périostique du calcanéum et de l'astragale, ce qui dispense de s'occuper des nerfs et des vaisseaux. Quand on a affaire à un néoplasme, faire une résection périostale et disséquer soigneusement le paquet vasculo-nerveux.

En tout cas, le calcanéum dénudé, l'extirper. Extirper l'astragale. Par la large plaie, faire saillir l'avant-pied, et sectionner sur la région antérieure le tarse ou le métatarse. Scier ensuite les extrémités tibiale et péronière.

Toutes les parties molles conservées en arrière forment un bourrelet saillant, épais et très disgracieux quand on rapproche l'avant-pied du tibia. *On peut en retrancher ce qu'on veut* en conservant le paquet vasculo-nerveux.

Fixer les os par la suture ou le vissage.

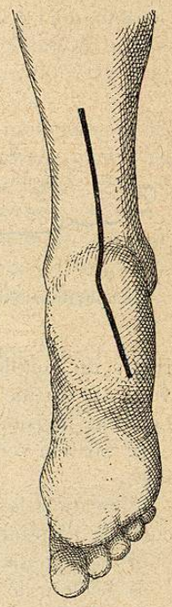

Fig. 542.
Procédé d'Ollier.
Incision médiane longitudinale.

Pour ne sacrifier aucune partie, lorsque la peau du talon est intacte, P. Bruns[2] recommande une *incision longitudinale médiane postérieure* analogue à celle d'Ollier ; il a opéré ainsi avec succès un jeune homme affecté de pied bot équin paralytique.

Il est évident que le choix entre ces divers procédés doit varier suivant l'état des téguments au niveau du talon et de l'arrière-pied.

L'opération de Wladimiroff-Mickulicz n'est pas plus grave que la tarsectomie postérieure totale puisque Kohlhaas[3] ne compte qu'un cas de mort (pyohémie) sur soixante-treize opérations. Mais celle-ci est supérieure au point de vue des résultats fonctionnels, ainsi que l'ont parfaitement établi Ollier, Kummer, Gross ; il faut donc la préférer toutes les fois que le choix est possible.

[1] Ollier. *Tr. des résect.*, t. III, p. 691, 1891.
[2] P. Bruns (*Beitr. z Klin. Chir.*, p. 403, 1897).
[3] Kohlhaas (*Ibid.*, VIII, 1891).