circulairement toutes les parties molles jusqu'aux os, au ras de la petite manchette.

Le reste comme précédemment.

Avec cette manchette additionnelle on parvient à bien recouvrir l'angle antérieur du tibia, lequel, sans elle, ferait saillie entre les lambeaux, — à moins toutefois qu'on ne plaçât l'incision antérieure en dehors du tibia.

*Procédé de Farabeuf à lambeau musculo-cutané externe.* — Après mensuration et calcul ordinaire du diamètre de la circonférence à la ligne d'amputation, tracer un lambeau en U qui ait un diamètre de longueur, dont la branche antérieure longe le côté interne de la crête du tibia, et dont la branche postérieure s'élève sur la face postérieure de la jambe, « sans atteindre tout à fait le niveau de départ ».

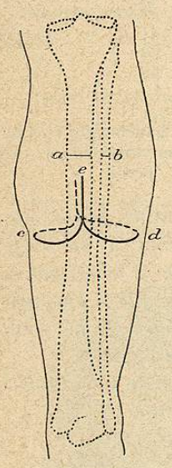


Fig. 560.
Amputation de la jambe dans le tiers supérieur. Procédé de l'auteur.

Diviser la peau et le tissu sous-cutané en suivant le tracé.

« Diviser en travers les téguments internes en réunissant la tête postérieure de l'U à un point situé à deux doigts au-dessous de la tête antérieure ; » d'où un petit lambeau triangulaire, qu'il ne faut pas arrondir (fig. 561).

Diviser l'aponévrose jambière dans la branche antérieure de l'U jusqu'au delà du bord antérieur du péroné ; reprendre cette incision à fond, et décoller les muscles antéro-externes, en respectant les vaisseaux; jusqu'à la ligne d'amputation.

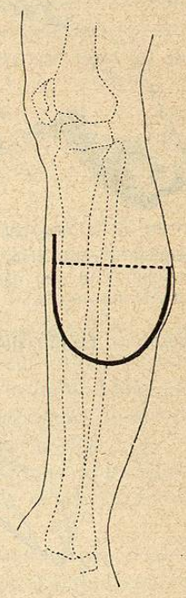

Fig. 561.
Amputation de la jambe dans le tiers supérieur. Procédé de Farabeuf.

Achever de tailler le lambeau par transfixion en engageant la pointe en dehors du péroné, dans la tête postérieure de l'U.

Le lambeau une fois relevé, couper les chairs postérieures et le périoste au niveau de la peau rétractée, en perforant du même coup le ligament interosseux au-dessous de la base coudée du lambeau.

Refouler par le grattage le périoste de la crête, de la face interne et du bord interne du tibia, jusqu'au-dessus de la ligne d'amputation. Décoller et refouler de même avec les ongles, la pointe ou une rugine courbe, les muscles profonds postérieurs que l'aide rend abordables en fléchissant un peu la jambe et rejetant le genou en dehors.



Scier les deux os isolément en commençant ou finissant par le péroné, et en biseautant la face externe de ce dernier, la face interne du tibia.

Suture dans le sens antéro-postérieur.

Le procédé de Farabeuf nous paraît supérieur à celui analogue de Sédillot, non seulement par la largeur de l'étoffe, mais surtout par la régularité et la vascularité du lambeau. Il ne peut que donner de bons résultats. Cependant, nous devons dire qu'après l'application du procédé de Sédillot, ni Bouisson, ni Grynfeltt (de Montpellier), ni nous-même [1] n'avons observé la gangrène du lambeau dans des cas personnels.

*Procédé de Dudon à deux lambeaux latéraux, dit procédé bordelais* [2] (d'après Villar et Binaud). — « Pour le lambeau postéro-externe qui doit être le plus grand et qui doit avoir en longueur la *moitié du diamètre du membre*, plus un tiers pour la rétraction secondaire des tissus, attaquer les parties molles en avant, dans l'*espace qui sépare le tibia du péroné ;* puis descendre en ligne droite parallèlement au bord antérieur du péroné pour le croiser bientôt en arrondissant le lambeau et remonter enfin à la face postérieure du mollet jusqu'au point diamétralement opposé au point de départ.

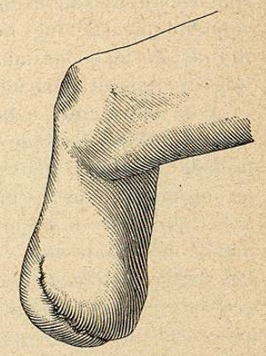

Fig. 562. — Moignon d'amputation de jambe par le procédé bordelais (d'après un opéré de Binaud).

« Pour tracer le lambeau interne qui doit avoir *un peu plus que la moitié de la longueur du premier lambeau*, reprendre la partie culminante de l'incision en avant, couper en ligne courbe au niveau de la partie interne de la jambe, et remonter sur sa face postérieure où l'on rejoint l'incision première.

« Après avoir mobilisé les lambeaux et sectionné le périoste sur la face interne du tibia, sectionner de dehors en dedans, en les biseautant un peu d'abord, les muscles de la région antérieure de la jambe, puis les péroniers qui, adhérents à l'os, doivent être détachés de bas en haut à la Ravaton, enfin les muscles de la région postérieure.

« Tailler, toujours à la Ravaton, les chairs du petit lambeau postéro-interne qui renferme une petie portion du muscle jambier antérieur.

« Les deux lambeaux étant relevés, parfaire la dissection des muscles, pratiquer le huit de chiffre, placer la compresse fendue à trois chefs et scier par le procédé classique. »

Les résultats donnés par le procédé bordelais ne laissent rien à désirer, ainsi qu'on peut en juger par la figure 562.

[1] V. Chalot. Quelques considérations sur l'amputation de la jambe à lambeau externe (proc. de Sédillot), (in *Gaz. hebd. de Montpellier*, p. 386, 1880).

[2] Dudon (*Soc. de méd. et de chir. de Bordeaux*, II, 1885) ; Delpierre (thèse de Bordeaux) ; Villar (*Soc. de méd. et de chir. de Bordeaux*, 15 juillet 1895) ; et Binaud (*Archives provinc. de Chirurgie*, p. 326, 1895).

Désarticulation de la jambe ou du genou. — La désarticulation du genou est encore très peu pratiquée en France et même à l'étranger, malgré l'avènement déjà lointain et les progrès énormes de la méthode antiseptique. Ce discrédit semble tenir d'une part à ce que nous restons quelque peu sous l'impression des résultats effectivement déplorables que cette opération donnait souvent jadis entre les mains de nos prédécesseurs ; d'autre part, à ce que nous continuons à la considérer, même sous le bénéfice de l'asepsie, comme plus grave que les amputations basses de la cuisse, auxquelles on accorde journellement la préférence. Rien n'est pourtant moins justifié que ce discrédit persistant : l'expérience récente nous montre de la manière la plus évidente que les désarticulés du genou *guérissent aussi bien et aussi souvent* que les amputés de la cuisse. Ainsi (pour ne citer que cet auteur), Habs [1] nous apprend que, sur vingt malades de tout âge qui ont été désarticulés par Hagedorn et par lui en les quinze dernières années, *un seul* est mort après l'opération ; il s'agissait d'une inflammation phlegmoneuse compliquée de septicémie.

D'un autre côté, à bénignité égale, la désarticulation est *incontestablement supérieure*, et de beaucoup, au point de vue orthopédique et fonctionnel : les opérés peuvent marcher sur leurs condyles avec un simple pilon, ou du moins, dans les pires cas, se servir très utilement du long et puissant levier que laisse la désarticulation. Il en résulte que cette dernière se recommande désormais *au choix du chirurgien toutes les fois que l'état des parties lui permettra de façonner un bon moignon d'appui.* « D'une manière générale, dit également Heydenreich (de Nancy) [2], la désarticulation du genou est une bonne opération qui doit sans hésitation être préférée à l'amputation de la cuisse. Cependant, si l'on avait des raisons de redouter une suppuration du cul-de-sac sous-tricipital de l'articulation ou un sphacèle étendu des lambeaux (inflammation, troubles circulatoires, artériosclérose), elle serait à rejeter. » Peut-être la première de ces deux contre-indications n'est-elle pas aussi absolue que l'autre, le drainage préventif ou secondaire pouvant nous permettre encore de bons résultats.

Quelles sont donc les conditions requises pour obtenir un bon moignon d'appui ? Nous nous contentons de les résumer : opérer proprement pour éviter toute complication infectieuse ; ne plus employer de très grand lambeau cutané, ce lambeau exposant au sphacèle ; ne point toucher aux cartilages d'encroûtement des condyles, contrairement à ce que nous avons conseillé nous-même autrefois ; faire une hémostase complète, si l'on se propose de réunir sans drainage ; placer la ligne de réunion, c'est-à-dire la future cicatrice, *hors de toute pression sous-condylienne*, soit dans l'espace intercondylien, soit plus haut en arrière, soit en avant sous la rotule qui va remonter. Tels sont les points essentiels. Pourvu qu'on s'y conforme, il devient ensuite indifférent d'appliquer telle méthode ou tel procédé ; on se guide pour le choix d'après les circonstances individuelles.

[1] Habs. *Deut. Zeitsch. f. Chir.*, Bd. XL, p. 173, 1895).

[2] Heydenretch. De la valeur de la désarticulation du genou (*Sem. méd.*, p. 325, 1894).



Nous ajouterons seulement qu'aujourd'hui on conserve toujours la rotule et qu'on n'excise plus la synoviale articulaire et ses culs-de-sac. Quant aux ménisques articulaires, on ne peut être fixé encore, nous croyons, sur l'utilité qu'il y aurait à ne point les sacrifier.

*Procédé à manchette de l'auteur avec fente postérieure.* — Après avoir marqué l'interligne articulaire en avant et en arrière, diviser circulairement la peau et le tissu sous-cutané de la jambe à la distance indiquée par le calcul ordinaire ; sur l'incision circulaire, en arrière, mener à partir de l'interligne une incision médiane verticale (fig. 563).

Disséquer les angles des deux valves triangulaires ainsi formées, après

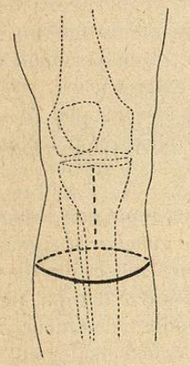

Fig. 563. — Désarticulation du genou. (Procédé de l'auteur).

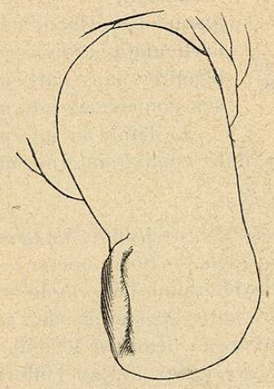

Fig. 564. — Désarticulation du genou droit (d'après l'un de nos opérés).

Résultat éloigné (moignon vu par la face externe et postérieure) : la marche se fait facilement au moyen d'un simple pilon sous les condyles eux-mêmes.

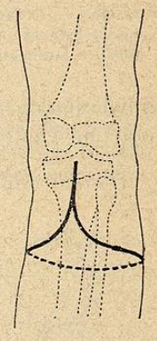

Fig. 565. — Raquette à queue postérieure pour la désarticulation du genou.

avoir disséqué en avant le plein de la manchette jusqu'à l'insertion du tendon rotulien.

Diviser en travers ce tendon, pour pénétrer dans l'articulation ; puis continuer à disséquer et à retrousser la manchette jusqu'à l'interligne en conservant dans son épaisseur le tendon rotulien et les ailerons ligamenteux de la rotule.

Pendant qu'un aide fléchit la jambe, tend à la luxer en avant et fait bâiller l'articulation, diviser les muscles et ligaments latéraux au *ras des condyles*, afin de ne pas laisser les ménisques articulaires ; diviser ensuite d'avant en arrière les ligaments croisés vers leur partie moyenne, et sortir en arrière en coupant transversalement les chairs et le paquet vasculo-nerveux.

Lier isolément l'artère et la veine poplitées ; installer, s'il y a lieu, un gros drain fenêtré à travers le cul-de-sac sous-tricipital ; enfin, suturer la manchette *dans le sens antéro-postérieur*, puis la fente postérieure.

Ce procédé nous a donné deux très beaux résultats ; l'opéré le plus ancien (fig. 564) marche sans douleur, avec un pilon, sur l'extrémité même du moignon. A

côté de ce procédé, nous recommandons celui en raquette à queue postérieure (fig. 565), que l'on a improprement attribué à Stephen Smith.

*Procédé à deux lambeaux latéraux de Stephen Smith*[1]. — « Commencer une incision à un pouce environ au-dessous de la tubérosité du tibia, et sectionner jusqu'à l'os ; conduire l'incision en bas et en avant, puis en dedans et en arrière jusqu'au milieu de la jambe, puis en haut jusqu'au milieu de l'espace poplité. Répéter l'incision du côté opposé (fig. 566). Disséquer les lambeaux, en y comprenant tous les tissus jusqu'à l'os. Quand on est arrivé au niveau de l'articulation, diviser les ligaments latéraux, pénétrer dans l'articulation, et couper toutes ses connexions internes et externes. »

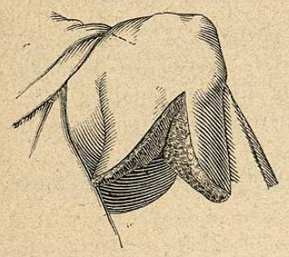

Fig. 566. — Désarticulation du genou par le procédé de St. Smith à lambeaux latéraux.

Le lambeau interne doit être un peu plus grand, afin de bien recouvrir le condyle interne, qui est plus long et plus large que l'autre.

*Procédé à lambeau postérieur de Montaz (de Grenoble)*[2], *réglé par Arrou et Falibois.* — Soit à opérer la jambe gauche : 1° Après avoir déterminé l'interligne articulaire, mesuré le diamètre antéro-postérieur de l'articulation et marqué un diamètre et demi sur le milieu du mollet, commencer l'incision en avant, sur l'interligne, transversalement. La diriger en arrière et un peu en bas ; arrivé près du péroné, l'arrondir pour descendre verticalement le long du bord postérieur du péroné jusqu'au niveau de la marque du mollet. L'arrondir de nouveau et couper la peau horizontalement. Remonter en suivant le bord postérieur du tibia ; puis, près de l'article, conduire horizontalement l'incision et terminer au point de départ (fig. 567).

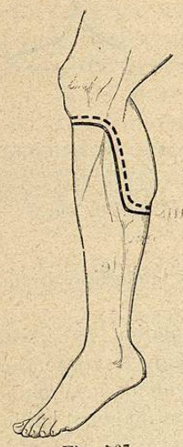

Fig. 567. Désarticulation du genou par le procédé de Montaz.

« Repasser dans la plaie pour inciser jusqu'aux aponévroses et en haut jusqu'au tibia ; libérer ainsi la peau tout le long et en avant pour découvrir le tiers inférieur de la rotule.

« 2° Pendant que la jambe est légèrement fléchie, attaquer le tendon rotulien à plein tranchant, juste sur le bord inférieur de la rotule, en dirigeant la lame en haut du côté des condyles du fémur, sur lesquels elle viendra s'arrêter.

[1] St. Smith. *Operative surgery*, p. 627, Boston, 1879 ; et *Dennis's System of surg.*, vol. I, p. 849, 1895.

[2] Montaz. *Nouv. proc. de désarticulation du genou*, Grenoble, 1894 ; Falibois (th. Paris, 1894). Voyez aussi : Lejars. Désart. du genou à lambeau postérieur (*Gaz. hôp.*, 1894).



« Abaisser le couteau, sectionner la capsule et, du même coup, le ligament latéral gauche. Finir de détacher le ligament adipeux et, avec la pointe du couteau, sur le tibia, couper les ligaments croisés.

« Cela fait, plier la jambe sur la cuisse, de façon à la luxer complètement.

« 3° Avec le couteau, raser la partie postérieure du plateau tibial. Puis laisser le couteau et faire une sous-périostée. Avec la rugine détacher les parties molles en passant sous le périoste et en allant jusqu'au ligament interosseux. La tibiale antérieure est coupée chemin faisant.

« Arrivé aux deux premiers tiers de l'incision, reprendre le couteau, et, pendant qu'on redresse la jambe, sortir obliquement au niveau de l'incision cutanée.

« 4° L'hémostase faite (artères tibiale et péronière) et le nerf tibial postérieur réséqué, incurver le lambeau en avant, le suturer à la peau située devant la rotule, et, si l'on n'est pas absolument sûr de l'antisepsie, coucher deux drains dans la plaie contre les condyles. »

Le procédé de Montaz, au moins d'après notre récente observation, laisse un moignon moins régulier que celui qu'on obtient avec notre procédé ou celui de Smith ; l'épais lambeau postérieur se moule moins bien sur l'extrémité du condyle, de façon à permettre au moignon d'appuyer sur un pilon. Nous le considérons, néanmoins, comme un bon procédé, mais un procédé de nécessité.

*Procédé sous-capsulo-périosté de M. Pollosson*[1] *avec occlusion du sac synovial :* grand lambeau antérieur et petit lambeau postérieur. — Après les mensurations ordinaires, dessiner deux lambeaux en U, dont l'antérieur, aussi long que le diamètre antéro-postérieur du genou, corresponde par les extrémités de sa base à 1 centimètre au-dessous de l'interligne articulaire et à 1 centimètre en arrière du diamètre transverse de cet interligne ; le lambeau postérieur doit avoir la moitié de la longueur de l'autre.

« Repasser dans l'incision précédente.

« Couper en avant les muscles de la région externe de la jambe, en arrière les muscles postérieurs en gagnant le squelette avec une légère obliquité.

« Le périoste incisé, commencer la dénudation en avant et la poursuivre jusqu'au rebord cartilagineux des condyles tibiaux sans ouvrir l'article. Désarticuler en dehors l'extrémité supérieure du péroné sans chercher à en faire une décortication consciencieuse.

« Le membre fortement relevé, passer à la partie postérieure, et poursuivre la dénudation périostique jusqu'au rebord du plateau tibial.

« Revenir maintenant à la partie antérieure. Désinsérer successivement les petites synoviales sur les côtés au pourtour cartilagineux, puis le ligament adipeux et le ligament croisé correspondant au niveau de l'espace triangulaire. Le plateau subluxé en avant, dénuder l'épine et l'espace triangulaire postérieur ; enfin, désinsérer les derniers liens qui retiennent le tibia en arrière.

« Au moyen de l'aiguille courbe de Reverdin, à la Lembert, passer quel-

[1] Pollosson. *Manuel d'amphith.*, 1893.

ques fils de catgut à la face profonde de la gaine périostique (fig. 568) ; puis le nouer pour former complètement le sac synovial (fig. 569). Au besoin,

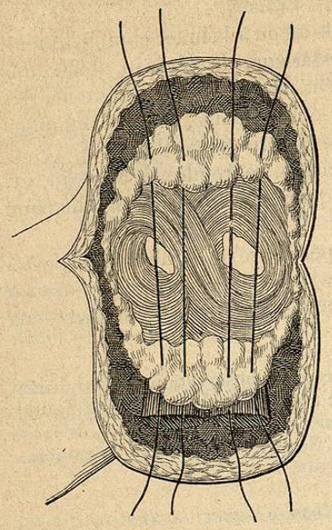

Fig. 568. — Placement des fils pour l'occlusion du sac synovial (Pollosson).

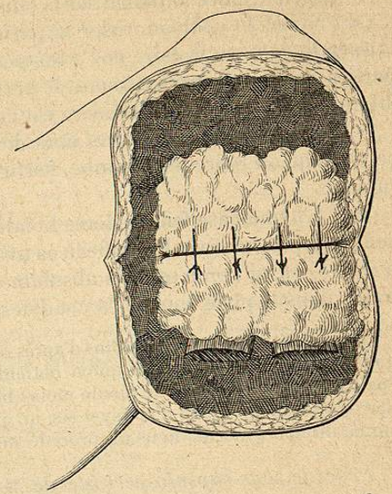

Fig. 569. — Occlusion du sac synovial (Pollosson).

avant cette occlusion, on placerait deux drains de sûreté, l'un au niveau du cul-de-sac supérieur, l'autre dans la ligne de suture. »

Enfin, fermer le moignon en réunissant la plaie cutanée.

Pour Pollosson, l'occlusion du sac synovial aurait l'avantage de supprimer une grande partie du foyer traumatique. Mais elle n'est applicable ni aux cas septiques, ni à ceux où la capsule articulaire est déjà infiltrée par des tissus malins.

### CUISSE

La cuisse peut être amputée à toute hauteur, depuis les condyles jusqu'au petit trochanter.

Toutes les méthodes, tous les procédés sont applicables ici comme à la jambe. Mais il y a également un choix à faire ; et, pour le choix, on se préoccupe, en général, moins de la prothèse que des dangers immédiats ou prochains (*hémorragie primitive, hémorragie secondaire, pyohémie, septicémie*) et des dangers ultérieurs (*conicité et ulcération du moignon*).

Simple dans le tiers inférieur où l'on n'a guère à compter qu'avec l'artère poplitée, le système artériel est très développé, très complexe dans le reste de la cuisse, et il l'est d'autant plus qu'on se rapproche davantage de l'articulation coxo-fémorale. Or, l'hémostase facile, complète et absolue d'emblée, est la première condition d'une bonne amputation. C'est pour cela, à notre



avis, que, pour amputer la cuisse dans ses deux tiers supérieurs, on doit donner la préférence à la méthode circulaire ou à ses dérivés ou combinaisons (proc. de Marc Sée, proc. de Sédillot, proc. de v. Bruns).

D'autre part, comme il s'agit d'éviter autant que possible la rétention des liquides, et, par suite, l'infection septique, ce serait une faute, si l'on choisit la méthode elliptique ou celle à lambeaux, de tailler l'unique lambeau ou le plus grand lambeau en arrière ; c'est en avant, ou en avant et en dehors, qu'on prendra l'étoffe ou la principale étoffe du moignon, afin que, tout en tombant par son propre poids au-devant de la section de l'os, elle ne gêne point l'écoulement des liquides.

Quant à l'éventualité d'un moignon conique et ulcéré, il est certain que la technique opératoire en est responsable dans une large mesure ; on peut avoir un mauvais moignon parce qu'on a mal opéré. Mais, d'un autre côté, qu'on ne se fasse pas trop d'illusion après un beau résultat opératoire, quand l'os est bien enfoui au haut des chairs ou bien matelassé par un lambeau charnu. Avec le temps (abstraction faite de la conicité due à la croissance longitudinale de l'os), le moignon maigrit, s'atrophie, perd sa belle apparence et ses téguments se rétractent sur l'os d'autant plus que la suppuration, si elle survient, a été plus longue, c'est-à-dire qu'il s'est créé dans les tissus plus de tissu inodulaire.

*En résumé, pour prévenir la conicité, une bonne technique n'est pas tout ; il faut encore réaliser la réunion immédiate ou rapide, ce qu'on cherchera avec la méthode aseptique ou antiseptique.*

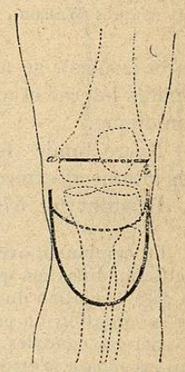

Fig. 570. Amputation transcondylienne de Carden.
*ab*, ligne de diérèse osseuse.

Amputation dans le tiers inférieur. — 1. *Amputation intra ou transcondylienne de Carden.* — Le fémur est scié à la base du tubercule d'insertion du troisième adducteur.

*Procédé à deux lambeaux inégaux, le plus grand en avant.* — Après mensuration de la circonférence du membre (étendu) immédiatement au-dessus de la rotule et après calcul ordinaire du diamètre, tracer en avant un lambeau semi-lunaire ou en U dont la base commence non pas à la ligne d'amputation, mais au niveau du bord inférieur de la rotule et qui mesure en longueur les deux tiers du diamètre, plus l'indice de rétraction, 3 centimètres. — Tracer en arrière un lambeau semblable, mais seulement long d'un tiers de diamètre, plus l'indice de rétraction, 4 centimètres (fig. 570).

Diviser la peau et le tissu sous-cutané suivant le tracé.

Disséquer le lambeau antérieur, purement cutané, jusqu'au-dessous de la rotule, pendant que la jambe est fléchie.

Diviser en travers le tendon du triceps, diviser la capsule à droite et à gauche, désarticuler comme il a été dit déjà, et sortir en arrière, en taillant,