suivant le tracé, un petit lambeau postérieur charnu qui renferme les vaisseaux poplités.

Dénuder avec la rugine les deux condyles jusqu'à la ligne d'amputation.

Pendant qu'un aide fixe l'os au moyen d'un davier de Farabeuf appliqué sur les condyles, et qu'on rétracte les lambeaux, scier les condyles suivant la direction de leur axe transversal, et émousser l'arête de section avec la scie à chantourner de Farabeuf, pour former un nouveau condyle.

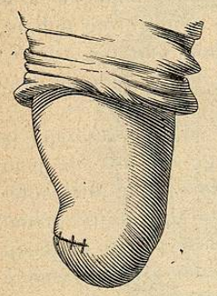

Fig. 571.
Moignon de Carden (d'après Watson).

Hémostase : l'artère et la veine poplitées (deux ligatures isolées), se artères articulaires supérieures interne et externe et la grande anastomotique.

Neurectomie : les nerfs sciatiques poplités interne et externe.

Résultat (fig. 571).



Fig. 572. — Amputation de Carden, d'après un de nos opérés (1891).

En combinant avec le procédé de Carden la petite modification que Vaslin[1] a proposée pour la désarticulation du genou, on aurait une base de sustentation un peu plus large : elle consiste à scier les condyles au niveau de l'échancrure qui les sépare, c'est-à-dire dans l'étendue de 15 à 18 millimètres environ ; on arrondit avec un fort bistouri les bords tranchants du plateau osseux.

L'amputation transcondylienne de Carden est certainement à l'heure actuelle beaucoup moins grave que ne l'indique la statistique un peu ancienne de Uhl (15 p. 100 de mortalité), en même temps qu'elle fournit *très souvent* de bons résultats fonctionnels, les opérés pouvant s'appuyer sur leur moignon pendant la station debout et pendant la marche ; Kraske[2] avait déjà mis en évidence ces résultats lorsqu'il publia en 1880 une série de 32 amputations de Carden pratiquées dans la clinique de Volkmann... Plusieurs chirurgiens, à l'étranger, préfèrent cette amputation même à celle qu'on pratique communément au-dessus des condyles. Elle nous a donné deux brillants succès :

[1] Vaslin (*Gaz. hebd.*, p. 1885).
[2] Kraske (*C. für Chir.*, 28 août 1880).

réunion immédiate totale, sans drainage, sous un seul pansement ; appui direct sur l'extrémité du moignon (fig. 572). Il est à souhaiter qu'elle jouisse chez nous de la faveur méritée.

2. *Amputation intercondylienne ostéoplastique de Sabanejeff* (1890)[1]. — Le fémur est scié à travers les condyles, et l'on applique sur sa coupe un plateau osseux emprunté à la partie antéro-supérieure du tibia.

Procédé à deux lambeaux inégaux, le plus grand en avant. — Mener de la tête du péroné et du ligament latéral interne, suivant la longueur de la jambe, deux incisions descendantes, et réunir leurs extrémités inférieures par une incision transversale qui doit être en avant à deux travers de doigt au-dessous de la tubérosité antérieure du tibia, et en arrière un peu plus haut.

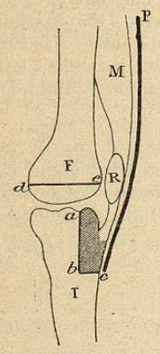

Fig. 573.
Amputation de Sabanejeff. Genou vu de profil.
T, tibia. — R, rotule. — F, fémur. — P, peau. — M, muscle triceps. — *a b c*, ligne de section du tibia ; *de*, ligne de section du fémur.

Des deux lambeaux ainsi dessinés, disséquer d'abord celui qui est en arrrière, en ne conservant que la peau.

Ouvrir aussitôt par derrière l'articulation du péroné et celle du genou, diviser les ligaments croisés et latéraux du genou, enfin surétendre la jambe de telle sorte que l'arête du tibia regarde la face antérieure de la cuisse ; par conséquent, opérer un renversement qui réussit sans difficulté, puisque la jambe n'est plus rattachée à la cuisse que par le ligament propre de la rotule et par le reste antérieur de la capsule articulaire.

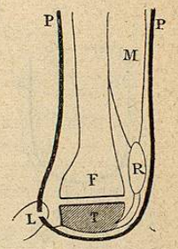

Fig. 574.
Moignon de la même amputation (coupe antéro-postérieure).
T, segment tibial. — F, fémur. — R, rotule. — M, muscle triceps. — PP, peau. — L, ligne de réunion des bords cutanés.

Pendant que l'aide maintient le tibia à peu près horizontal, faire avec la scie en commençant à la surface articulaire, dans la tête du tibia, une section *a b* (fig. 573), qui marche parallèlement à la crête du tibia, s'en éloignant peu et empiétant également sur les faces interne et externe de cet os. Cette section doit s'étendre en bas jusqu'au delà de la tubérosité antérieure du tibia.

La jambe une fois ramenée dans sa position naturelle, scier perpendiculairement le tibia, suivant la ligne *c b* (fig. 573), au niveau du bord inférieur du lambeau antérieur jusqu'à la rencontre de la première section osseuse *a b*. La jambe tombe alors. Restent deux lambeaux dont l'antérieur est doublé par le segment tibial.

Scier horizontalement les condyles du fémur, suivant *d e* (fig. 574) un peu au-dessus de leur plus grand diamètre transversal. Enlever la synoviale. Assurer l'hémostase, drainer, puis adapter à la coupe du fémur le segment

[1] D'après W. Koch (*Berlin. klin. Woch.*, n° 25, s. 601, 1891).

du tibia et réunir les bords cutanés (fig. 574). Inutile de faire l'ostéo-synthèse avec des fils particuliers.

Sabanejeff a pratiqué une fois son opération. Pour remédier à la très forte rétraction de la peau du creux poplité, Koch taille deux lambeaux également longs et place l'incision transversale à un peu plus de trois travers de doigt au-dessous de la tubérosité du tibia. En outre, il conserve dans le lambeau postérieur une partie des têtes des muscles jumeaux, et il laisse plus de périoste dans le lambeau osseux, afin de mieux favoriser sa réunion au fémur.

Il a appliqué cinq fois l'opération de Sabanejeff ainsi modifiée. Les résultats ont été très satisfaisants.

L'opération de Sabanejeff permet de marcher directement et sans douleur sur l'extrémité même du moignon ; ce qui n'est pas toujours le cas avec l'amputation de Gritti d'après Bardeleben et v. Winiwärter [1]. Aussi ce dernier lui donne-t-il nettement la préférence, toutes les fois qu'elle est praticable. Seulement, il estime qu'il vaut mieux clouer le segment tibial sur la coupe du fémur au lieu de l'appliquer simplement avec les parties molles.

3. *Amputation sus-condylienne ostéoplastique de Gritti.* — Le fémur est scié immédiatement au-dessus des condyles, et la rotule, réséquée en surface (ou simplement décortiquée par abrasion), est appliquée à la section du fémur, afin que l'opéré puisse marcher sur la rotule soudée.

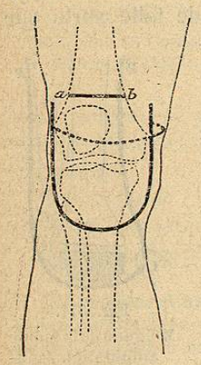

Fig. 575. — Amputation sus-condylienne ostéoplastique de Gritti.
ab, ligne de diérèse osseuse.

Procédé à deux lambeaux inégaux, le plus grand en avant. — Après mensuration de la circonférence et calcul du diamètre à la ligne d'amputation, tracer deux lambeaux arrondis dont la base correspond à la ligne d'amputation, et dont l'antérieur mesure en longueur les trois quarts du diamètre, plus l'indice de rétraction, 3 centimètres, tandis que le postérieur a seulement un quart du diamètre, sans compter l'indice de rétraction, 4 centimètres (fig. 575).

Diviser la peau et le tissu sous-cutané suivant le tracé.

Disséquer le lambeau antérieur en divisant le tendon rotulien et en pénétrant dans l'articulation pour conserver dans le lambeau la rotule et ses ailerons ligamenteux, mais ne pas désarticuler.

Disséquer le lambeau postérieur en y conservant toutes les parties molles avec les vaisseaux poplités.

Pendant qu'on relève les lambeaux, diviser circulairement à leur base ce qui peut rester de parties molles.

Placer une compresse fendue à deux chefs et scier transversalement *à la partie tout à fait inférieure de la diaphyse* (fig. 575, *a b*).

Faire une incision, sorte de tranchée, tout autour de la rotule, jusqu'au-

[1] Winiwärter. *Lehrb. der Chir. oper.*, p. 118, 1895.

dessous de son cartilage ; puis, pendant qu'on l'embrasse et la maintient saillante avec un davier, réséquer tout le plateau cartilagineux au moyen d'une petite scie à lame fine et étroite. On peut aussi, au lieu de la résection, faire l'abrasion de la croûte cartilagineuse.

Couper en travers le tendon du triceps.

Appliquer la rotule à la section du fémur, et surtout les bords postérieurs des deux os, au moyen, par exemple, de quelques points de fil métallique (Paikert et Linhart, Mosetig, E. Albert, Ad. Bardeleben, etc.) ou de catgut (Helferich). (Voy. *Ostéo-synthèse.*)

Enfin, suturer les lambeaux eux-mêmes.

Hémostase et neurectomie, comme dans l'amputation de Carden.

L'amputation de Gritti jouit à l'étranger d'une certaine faveur, surtout depuis qu'on a ajouté la suture osseuse au procédé primitif du chirurgien italien. Ed. Albert (de Vienne), entre autres, s'en montre chaud partisan, et il fait remarquer qu'au point de vue de l'utilisation du moignon, l'opération de Gritti donne des résultats aussi bons, sinon meilleurs, que la désarticulation du genou ou l'amputation transcondylienne bien réussie.

En France, au contraire, on continue à pratiquer toujours la simple amputation faite à l'union du tiers inférieur avec le tiers moyen de la cuisse ; Le Dentu [1], toutefois, a récemment présenté à la Société de chirurgie deux amputés « à la Gritti », qui marchaient parfaitement sur le bout de leur moignon ; la rotule était solidement soudée à l'extrémité du fémur. — On aurait à redouter, dit-on, le défaut de soudure, la soudure oblique de la rotule sur le bord antérieur du fémur, l'inflammation ou l'hygroma de la bourse séreuse prérotulienne.

De ces objections, les deux premières ne sont plus justifiées par les faits nouveaux, où l'opération et le pansement ont été bien exécutés, et la troisième, la seule maintenant qu'on puisse présenter, toute théorique du reste, ne nous paraît pas suffisante pour faire proscrire encore chez nous de la pratique chirurgicale l'amputation ostéoplastique de Gritti.

Les dernières statistiques antiseptiques, celle d'Oliva [2] qui porte sur 40 cas et celle de Herda [3] qui en comprend 65, nous indiquent bien une mortalité de 7,5 p. 100 à 12,3 p. 100 ; mais les décès constatés ne sont nullement imputables à l'opération. Les résultats définitifs ne laissent, d'autre part, rien à désirer, puisque Herda a pu terminer son étude par les conclusions suivantes : « La rotule se soude toujours solidement ; la forme extérieure du moignon est et demeure bonne, le moignon est parfaitement capable de servir de point d'appui et surtout de *seul* point d'appui. »

4. *Amputation à l'union du tiers inférieur avec le tiers moyen de la cuisse. — Procédé circulaire en entonnoir.* — Après mensuration de la circonférence à la ligne d'amputation et après calcul du rayon, si l'on désire prévenir jusqu'à un certain point la rétraction de la cicatrice en arrière et en dedans (ce qui n'est guère qu'un avantage purement esthétique), tracer un cercle non pas transversal, mais oblique en bas et en dedans, de telle sorte que la partie antéro-externe du cercle soit à un rayon plus l'indice de

[1] Le Dentu (*Soc. chir.*, p. 454, 1894).

[2] Oliva (*Bruns's Beitr. z. klin. Chir.*, Bd VI, s. 229, 1890).

[3] Herda (*Münch. med. Woch.*, p. 3, 1er janvier 1895).

rétraction, 3 centimètres, de la ligne d'amputation (fig. 576, *a b*), et que sa partie postéro-interne soit à un rayon, plus 8 centimètres.

Diviser la peau et le tissu sous-cutané, suivant le tracé, en deux traits demi-circulaires ; faire rétracter ou rétracter soi-même la lèvre supérieure de l'incision, et la libérer sur une hauteur de 4 centimètres.

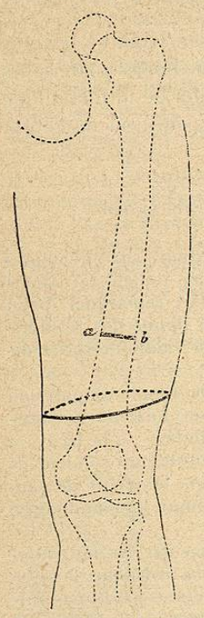

Fig. 576. — Amputation circulaire de la cuisse au tiers inférieur.

ab, ligne de diérèse osseuse.

Diviser les muscles superficiels en deux traits, au ras de la peau.

Faire rétracter les chairs par un aide à pleines mains jusqu'à formation suffisante du cône ostéo-musculaire.

Diviser le cône à sa base en deux traits jusqu'à l'os.

Détacher le périoste et les parties molles avec un refouloir, si cela est encore nécessaire, pour mettre à nu la ligne d'amputation.

Placer une compresse fendue à deux chefs, et scier, soit carrément avec les précautions indiquées dans la technique générale, soit en chantournant aux dépens de la face antérieure et du bord postérieur du fémur, ainsi que le recommande Farabeuf.

Suturer dans le sens antéro-postérieur ou dans le sens oblique en bas et en dedans, et, si l'on veut encore, drainer les angles.

Hémostase : l'artère et la veine fémorales, la grande anastomotique et la terminaison de la grande musculaire (fig. 577).

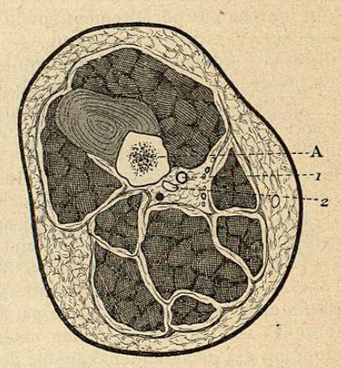

Fig. 577. — Coupe transversale au tiers inférieur de la cuisse.

A, coupe du fémur ; 1, artère fémorale ; 2, veine fémorale (d'après Paulet et Sarazin).

Pour notre compte, dans les opérations aseptiques, nous ne pratiquons plus le drainage. Nous le remplaçons parfois par de simples évents, comme nous l'avons dit ailleurs ; les étages musculaires sont successivement réunis par des surjets de catgut, et la plaie cutanée est totalement suturée. Quelquefois un grand capiton complète l'apposition exacte des deux moitiés du moignon.

Procédé circulaire sous-périostique (*Marc Sée*). — Ce procédé élégant et rapide a été décrit dans la technique générale ; on n'a qu'à se conformer à la description.

Neurectomie : le grand nerf sciatique.

Procédé à deux lambeaux charnus, le plus grand en avant. — Tracer en

avant un lambeau en U dont la base corresponde à 2 centimètres environ au-dessous de la ligne d'amputation et qui mesure en longueur les deux tiers du diamètre, plus l'indice de rétraction, 3 centimètres. Tracer en arrière un lambeau analogue, mais qui ait seulement le tiers du diamètre, plus l'indice de rétraction, 4 à 5 centimètres (fig. 578).

Diviser la peau et le tissu sous-cutané suivant le tracé.

Tailler le lambeau antérieur de dehors en dedans jusqu'à sa base. Tailler de même le lambeau postérieur.

Faire rétracter leurs bases jusqu'à la ligne d'amputation, et diviser circulairement tout ce qui reste de parties molles, à ce niveau, jusqu'à l'os ; le reste comme dans le procédé circulaire.

Si l'on veut conserver le périoste, on n'a qu'à suivre les indications données à ce sujet dans la technique générale.

Amputation dans le tiers moyen. — *Procédé mixte à deux lambeaux peu charnus, le plus grand en avant et un peu en dehors.* — Après avoir mesuré

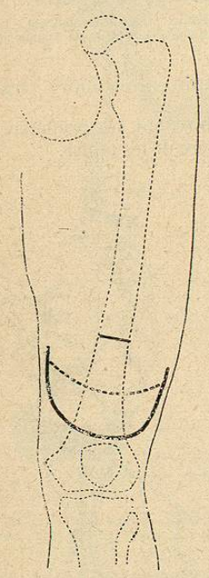

Fig. 578. — Amputation de la cuisse au tiers inférieur; grand lambeau antérieur.

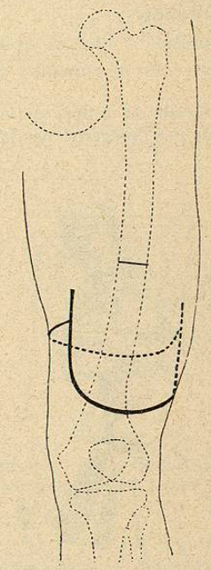

Fig. 579. — Amputation de la cuisse au tiers moyen ; grand lambeau antérieur.

la circonférence du membre à la ligne d'amputation, calculé le diamètre et déterminé la ligne indicatrice de l'artère fémorale, tracer en avant et un peu en dehors un lambeau arrondi dont la base, placée à 3 centimètres au-dessous de la ligne d'amputation, confine en dedans à l'artère fémorale, et qui mesure en longueur les deux tiers du diamètre, plus l'indice de rétraction,

3 centimètres. Tracer en arrière et un peu en dedans un lambeau analogue mais qui ait seulement le tiers du diamètre, plus 4 à 5 centimètres (fig. 579).

Diviser la peau et le tissu sous-cutané suivant le tracé.

Tailler le lambeau antérieur de dehors en dedans jusqu'à sa base, en conservant sous la peau une mince couche de muscles aux dépens du triceps et du couturier. Tailler de même le lambeau postérieur.

Faire rétracter leurs bases jusqu'à la ligne d'amputation, et diviser circulairement à ce niveau jusqu'à l'os tout ce qui reste de parties molles.

Le reste, comme dans le procédé circulaire.

Hémostase : l'artère et la veine fémorales, la perforante terminale et la grande musculaire (fig. 580).

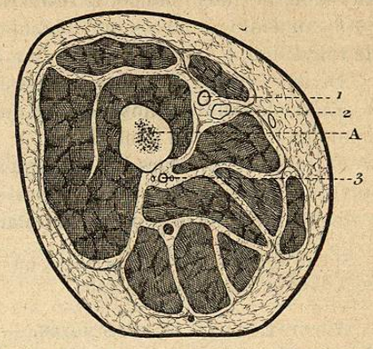

Fig. 580. — Coupe transversale à la partie moyenne de la cuisse.

A, coupe du fémur ; 1, artère fémorale ; 2, veine fémorale ; 3, artère perforante (d'après Paulet et Sarazin).

Ce procédé ne diffère de celui de Sédillot, tout en ayant ses principaux avantages, que par l'inégalité des lambeaux et par la manière de les tailler.



Fig. 581 et 582.

Amputation de la cuisse droite ou gauche à l'union du tiers supérieur et du tiers moyen. Résultat éloigné (d'après deux de nos opérés pour tumeur blanche du genou).

AMPUTATION DANS LE TIERS SUPÉRIEUR. 1. AMPUTATION SOUS-TROCHANTINIENNE. —.

Le fémur est scié à cinq travers de doigt au-dessous du bord supérieur du grand trochanter (c'est-à-dire à 3 centimètres environ au-dessous du petit trochanter ou trochantin).

L'hémostase provisoire se fait très bien au moyen d'un tube d'Esmarch qui embrasse la racine du membre, en passant sous la tubérosité ischiatique et dans le pli génito-crural, et qui est maintenu en dehors dans l'anse d'une courroie ou d'une bande fixée elle-même à une ceinture abdominale quelconque. On peut aussi disposer le tube d'Esmarch en 8 de chiffre, un anneau embrassant la racine de la cuisse, et l'autre entourant le bassin.

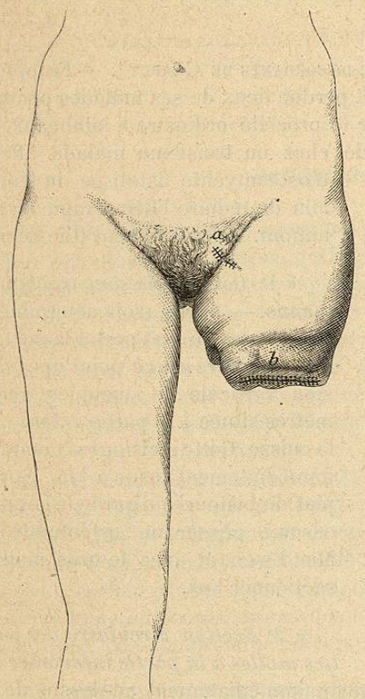

Fig. 583. — Amputation sous-trochantinienne, à lambeaux, de la cuisse gauche, pour un sarcome anévrismatique du fémur.

a, ligature préalable de l'artère fémorale sous l'arcade crurale.
b, ligne inférieure de suture des lambeaux.

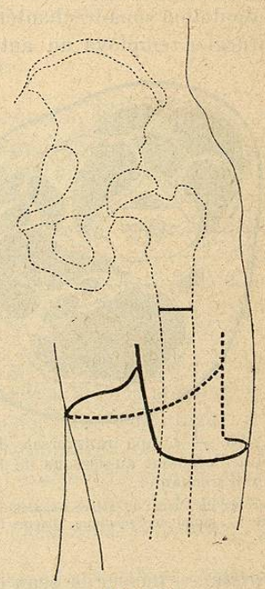

Fig. 584.

Amputation sous-trochantinienne de la cuisse. Procédé à lambeaux.

Au besoin la compression élastique est combinée avec la compression digitale de l'artère fémorale faite sur la branche horizontale du pubis ; ou bien l'on pratique d'emblée la ligature des vaisseaux fémoraux sous l'arcade (fig. 583), comme nous l'avons fait récemment pour un énorme sarcome pulsatile de la partie inférieure de la cuisse.

Procédé à deux lambeaux peu charnus ou simplement cutanés, le plus grand en avant et en dehors. — Même tracé et même *modus faciendi* que

pour l'amputation dans le tiers moyen. Seulement ici le lambeau antérieur est plus externe, parce que l'artère fémorale est plus antérieure (fig. 584).

Hémostase : les deux artères et veines fémorales, la première artère perforante et la grande musculaire.

L'amputation sous-trochantinienne doit être préférée à la désarticulation de la cuisse, toutes les fois qu'elle est possible, parce qu'elle est moins grave : elle se prête mieux à l'hémostase, donne une surface traumatique moins étendue et expose moins à la septicémie.

2. Amputation sous-trochantérienne discordante de Chaput[1]. — Frappé de la quantité de sang énorme qu'avaient perdue deux de ses malades pendant l'amputation sous-trochantérienne par le procédé ordinaire à lambeaux, ce chirurgien employa un autre procédé chez un troisième malade affecté d'ostéomyélite fistulisée du fémur, afin de réduire l'hémorragie au minimum. Voici comment il le décrit :

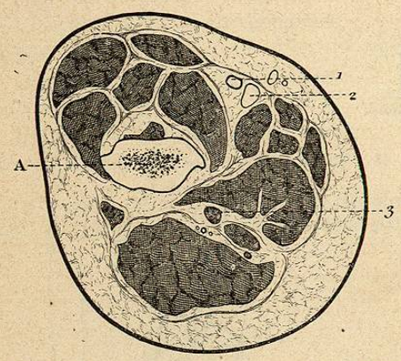

Fig. 585. — Coupe transversale de la cuisse immédiatement au-dessous de la base du grand trochanter.

A, coupe du fémur ; 1, artère fémorale ; 2, veine fémorale ; 3, grand nerf sciatique (d'après Paulet et Sarazin).

« 1° *Ostéotomie sous-trochantérienne.* — Après avoir déterminé le point exact où doit porter la section osseuse, faire en ce point une incision verticale de quelques centimètres située à la partie externe de la cuisse. Cette incision est conduite immédiatement jusqu'à l'os. Sur le plat du bistouri qui garde le contact osseux, glisser un ostéotome de Mac Ewen, et avec le gros maillet sectionner l'os.

« 2° *Section circulaire des parties molles à la partie inférieure de la cuisse.* — Inciser la peau circulairement immédiatement au-dessus de la rotule, la retrousser en manchette longue de deux doigts, puis couper toutes les parties molles jusqu'à l'os. Des pinces sont posées sur les principaux vaisseaux qui saignent.

« 3° *Incision externe réunissant les incisions précédentes.* — Prolonger alors en bas l'incision de l'ostéotomie jusqu'à ce qu'on ait rejoint l'incision circulaire de la peau. Couper rapidement jusqu'à l'os, et le dénuder au bistouri ; quand cette dénudation est terminée, l'opération est achevée.

« On peut alors *ad libitum* réunir hermétiquement, laisser la plaie largement béante, ou réunir seulement soit l'incision circulaire, soit l'incision externe. »

[1] Chaput (*Soc. chir.*, p. 103, 1896). — Neudorfer, de Vienne, avait déjà recommandé une technique analogue pour toutes les amputations des membres (voy. Neudorfer. *Wien. med. Woch.*, nos 2 à 5, janv. 1891 ; et Meisenbach. *Annal. of Surgery*, p. 355, XX, 1894).

Hémostase (fig. 585).

Avec ce procédé, l'hémorragie est nulle, l'opération rapide et facile, l'infection moins possible, le moignon très beau. Chaput recommande un procédé analogue pour la désarticulation de la hanche.

DÉSARTICULATION DE LA CUISSE, DE LA HANCHE, OU COXO-FÉMORALE

I

De l'épargne du sang.

Les trois principaux dangers de la désarticulation de la hanche sont encore et toujours : l'*infection*, le *shock*, l'*hémorragie*. Sans doute, l'infection est beaucoup moins à redouter depuis que la méthode antiseptique, complétée par celle de l'asepsie, a mis entre nos mains les moyens de la prévenir ou de la combattre efficacement dans la très grande majorité des cas ; le shock purement nerveux est très rare ; mais l'hémorragie et, par suite, l'épargne de sang demeurent notre grande préoccupation. Ce qui le prouve, c'est la multiplicité même des méthodes et procédés hémostatiques qu'on a imaginés dans ces vingt dernières années.

On arrive à l'épargne idéale du sang : 1° en refoulant dans la circulation générale la majeure partie du liquide qui est contenu dans le membre qu'on va enlever (200 à 300 grammes environ, quelquefois bien davantage) ; 2° en réduisant à une quantité négligeable, à 120-150 grammes au plus, la perte de sang nécessitée par les manœuvres mêmes de l'exérèse. Le refoulement est une véritable *autotransfusion ;* quant à la réduction minima de l'hémorragie opératoire, elle comprend les divers modes de l'*hémostase proprement dite.*

A. *Autotransfusion préliminaire.* — C'est par elle qu'il *faut commencer* après la toilette aseptique ou antiseptique, dans *toutes* les désarticulations de la hanche, à part les grands écrasements, les cas de phlegmon diffus, d'ostéomyélite infectieuse et de gangrène gazeuse aiguë. Si l'on a à craindre quelque embolie sarcomateuse ou simplement fibrineuse, on se contente de mettre le membre en élévation verticale pendant cinq minutes, puis d'empêcher le retour du sang en appliquant un tube ou une bande élastique le plus haut possible sur la cuisse. Dans les autres cas, on peut employer encore l'élévation pour exsanguifier la partie inférieure du membre, — ou bien pratiquer l'enroulement méthodique avec la bande d'Esmarch à partir des orteils.

B. *Hémostase préventive.* — Si l'on n'avait affaire qu'à l'artère fémorale, l'hémostase ne serait pas plus compliquée que pour une amputation ordinaire de la cuisse ; mais ici l'on a encore, et parfois surtout, à compter avec