les branches d'une artère qui est profondément cachée dans le bassin, l'*artère hypogastrique*, et ses branches (*a. fessière, a. ischiatique, a. obturatrice*) sillonnent de leurs ramifications la moitié postérieure environ de la circonférence de la racine du membre, s'anastomosant largement entre elles et avec les branches de la fémorale. Il faut rappeler aussi que les veines correspondantes sont dépourvues de valvules et souvent très développées à l'état pathologique. Il résulte de ces dispositions ainsi que de la grande variété des cas cliniques, que nous pouvons utiliser à l'heure actuelle toute une série de *méthodes d'hémostase préventive*.

Les unes consistent à pratiquer cette hémostase, *provisoire* ou *définitive*, tout comme dans une autre désarticulation quelconque, soit à distance au-dessus de l'origine commune des gros vaisseaux qui irriguent ou traversent la racine du membre (aorte et veine cave inférieure, artère et veine iliaques primitives), soit *à la racine du membre* (artère et veine fémorales communes, branches terminales de l'artère hypogastrique), dans l'aire même de l'exérèse. Les autres nous donnent l'économie du sang par *une voie en quelque sorte détournée*, c'est-à-dire sans attaquer directement de front tout le grand système vasculaire de la racine du membre, en faisant la *simple énucléation de l'extrémité supérieure du fémur* (comme pour une résection) *avant ou après une amputation circulaire ordinaire plus ou moins loin du pli de l'aine*. D'autres enfin nous permettent d'obtenir le même résultat par la combinaison variée des moyens appartenant aux précédentes méthodes.

a. **Hémostase préventive à distance.** — 1. *Compression de l'aorte.* — Si la compression de l'aorte était toujours aussi facile, aussi efficace et inoffensive que celle par exemple des vaisseaux fémoraux sur le pubis, elle serait le meilleur mode d'hémostase provisoire pour la désarticulation de la hanche et nous dispenserait de tous les autres. Il n'en va pas ainsi d'après l'opinion générale. Elle ne réussirait très bien que chez les individus très maigres, chez ceux dont le ventre est plat et la paroi abdominale assez dépressible. Chez les autres, elle peut diminuer plus ou moins l'hémorragie, et c'est là encore un avantage précieux dont il faut savoir profiter au besoin ; mais elle ne la maîtrise pas. Est-on sûr, d'autre part, de n'avoir jamais une rupture primitive ou secondaire de l'intestin si on pousse la compression jusqu'au degré nécessaire ?

Nous savons bien qu'on pourrait parer à ce danger et tourner toutes les difficultés dans tous les cas en faisant faire la *compression transpéritonéale* par la main d'un aide à la faveur d'une laparotomie sous-ombilicale. L'idée de ce mode d'hémostase, énoncée par J.-J. Buchanan dans un meeting de chirurgiens de chemins de fer à Pittsburg, a été mise en pratique quelques mois après, et, paraît-il, avec succès, par Neal Hardy, chirurgien de la même Compagnie, à Upper Sandusky. Nous empruntons ces renseignements à Murdoch[1], qui ajoute : « La méthode peut avoir des charmes pour un gynécologiste qui ne voit aucun danger à ouvrir la cavité abdominale ; mais pour un chirurgien général, c'est une opération additionnelle sérieuse. » Il serait difficile de porter un autre jugement.

[1] Murdoch (*Ann. of Surgery*, janv. 1893).

Mais, notons-le, Mac Ewen[1], qui emploie depuis plus de quinze ans la compression manuelle de l'aorte pour la désarticulation de la hanche, pour l'amputation de la cuisse au tiers supérieur, pour les grandes tumeurs pelviennes vasculaires, pour les hémorragies intra-pelviennes, pour les hémorragies dues à une lésion traumatique des vaisseaux iliaques externes, nous affirme que l'hémostase a toujours été absolue, ou que du moins il n'a jamais perdu plus *de deux onces de sang*, et encore seulement par suintement capillaire, dans ses désarticulations de hanche. Il n'a jamais observé de lésion intestinale, pas même de douleur au point comprimé (sauf deux fois). La seule précaution à prendre, ce serait de presser plus vigoureusement s'il survient des vomissements ou de la toux ; car les efforts provoqués par ces incidents tendent à écarter de l'aorte la paroi abdominale, et par conséquent aussi la main appliquée sur elle.

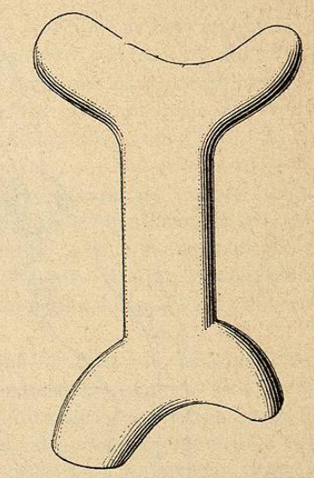

Fig. 586. — Double béquille de L. Labbé pour la compression de l'aorte.

Quoi qu'il en soit, voici quelques données techniques pour pratiquer la compression *médiate* de l'aorte, c'est-à-dire la compression à travers la paroi abdominale. Si l'on a du temps devant soi, on fera bien d'abord de vider les intestins la veille ou l'avant-veille au moyen d'un grand purgatif et de les affaisser ensuite avec une dose convenable de sous-nitrate de bismuth. Au moment de l'opération, le patient est couché sur le dos, le bassin fortement relevé à l'extrémité de la table sur un épais coussin. On reconnaît le promontoire par la palpation, en refoulant les intestins vers le diaphragme ou vers le flanc opposé au côté de l'opération, et c'est sur l'aorte, qu'on sent battre à un ou deux pouces au-dessus du promontoire, contre le 4e et le 3e corps vertébraux, qu'on fait appliquer le poing fermé d'un aide, si l'on n'a pas de compresseur spécial comme les tourniquets de Pancoast, d'Esmarch, de Lister, ou comme la double béquille croisée de L. Labbé (fig. 586) ; le poing doit être posé transversalement par la face dorsale des phalangines ; l'attitude inclinée de l'aide, recommandée par Mac Ewen (fig. 587), est certainement une des moins fatigantes et des plus efficaces. On s'assure de l'efficacité de la compression par la cessation des battements artériels au pli des aines. A défaut d'un aide convenable, on peut encore comprimer

[1] Mac Ewen (*Ann. of Surgery*, janv. 1894).

l'aorte en plaçant transversalement au-dessus du promontoire un fort rouleau de bande de toile bien serré ; on passe sous les lombes une planchette qui déborde à droite et à gauche de quatre travers de doigt environ, et l'on fixe solidement le rouleau par quelques circulaires d'une forte bande de

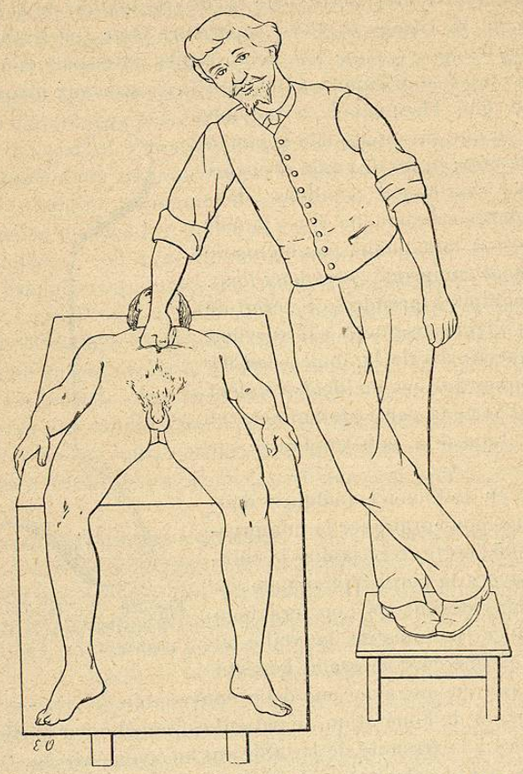

Fig. 587. — Compression manuelle de l'aorte par le procédé de Mac Ewen.

caoutchouc ou même de simple toile, circulaires qui couvrent le rouleau les extrémités et le plein de la planchette.

2. Compression des vaisseaux iliaques primitifs. — Impossible ou du moins très aléatoire à travers la paroi abdominale intacte, la compression des vaisseaux iliaques primitifs peut se faire : 1° *par le rectum*, entre le muscle psoas et la cinquième vertèbre lombaire, soit avec la main (Woodbury[1] et van Buren), soit avec une longue tige faisant office de *levier* (R. Davy[2]);

[1] Fr. Woodbury (*Am. J. of med. sc.*, janvier 1874).
[2] R. Davy (*Brit. m. J.*, II, p. 685, 1879).

2° *par la voie iliaque, sous le péritoine* (V. Chalot[1]) ; 3° *par la voie abdominale à travers le péritoine* (Ch. Mc Burney[2]).

Voie rectale. — Procédé de Woodbury. — Le rectum étant préalablement vidé et le malade anesthésié, un aide fait pénétrer graduellement la main droite pour le côté droit, gauche pour le côté gauche, les doigts réunis en cône, la face dorsale tournée vers le sacrum, jusqu'à ce qu'on ait atteint l'artère iliaque primitive. Il met alors la main en pronation ; les vaisseaux se trouvent juste sous les doigts.

Procédé de R. Davy. — On se sert d'une tige rectiligne de bois ou d'ivoire, longue de 45 à 55 centimètres, large de 1 centimètre environ, et dont l'extrémité rectale est renflée en spatule sur une longueur de 3 centimètres et demi et une largeur de 1 centimètre et demi. On introduit cette extrémité dans le rectum jusqu'à une profondeur de 22 centimètres, chez l'adulte ; on la place obliquement, après quelques tâtonnements, sur l'aileron du sacrum, entre le psoas et le promontoire ; puis on relève l'extrémité externe de la tige en lui donnant appui contre la partie supérieure de la branche descendante du pubis. Les vaisseaux iliaques primitifs sont ainsi comprimés à souhait par l'extrémité interne d'un véritable levier. Le moindre abaissement ou relèvement de son extrémité externe laisse couler le sang ou l'arrête de nouveau.

Le levier rectal de Davy a été appliqué plus de cent fois en Angleterre, et le plus souvent, paraît-il, il a donné une hémostase complète. Il a sur la compression de l'aorte l'avantage de ne pas entraver la respiration abdominale pendant le sommeil anesthésique, ce qui est particulièrement précieux chez l'homme. On peut l'inproviser également bien en tous lieux. Mais il exige une certaine habitude technique et expose à son tour à la contusion, à la rupture, à la gangrène du rectum : Davy lui-même a perdu un opéré par péritonite après l'application de son levier.

Le procédé de Woodbury est également dangereux pour le rectum, quoique à un degré moindre, malgré l'anesthésie conduite à fond. En outre, il n'est pas applicable au jeune âge ; la main introduite dans le rectum, en l'attitude requise, ne tarde sans doute guère à se fatiguer et l'avant-bras peut gêner plus ou moins les manœuvres de l'opérateur.

Voie iliaque sous-péritonéale. — Toutes ces considérations nous ont amené à concevoir et à expérimenter d'abord sur le cadavre, puis à pratiquer sur le vivant un nouveau procédé d'hémostase préventive à distance. Nous proposons de substituer à la voie rectale la *voie iliaque* pour faire la compression des vaisseaux iliaques primitifs, non pas avec un instrument quelconque, mais *directement avec les doigts à travers une simple bouton-*

[1] V. Chalot. *Nouv. élém. de chir. opér.*, 2e éd., 1893 ; et *Congr. fr. de chir.*, Lyon, 1894 : De la compression digitale directe des vaisseaux iliaques primitifs par la voie sous-péritonéale dans la désarticulation de la hanche.
[2] Ch. Mc Burney (*Ann. of Surgery*, p. 181, août 1894).

nière qui est pratiquée en dedans de l'épine iliaque antéro-supérieure, du côté même de la désarticulation projetée, et qui permet de glisser les doigts sous le péritoine décollé jusque dans l'angle formé par le psoas et le promontoire sur l'aileron du sacrum où gît la terminaison de l'artère iliaque primitive. Au besoin, suivant les conditions individuelles, la boutonnière peut être plus ou moins agrandie pour favoriser l'exacte application des doigts.

Procédé de l'auteur. — A 2 centimètres en dedans de l'épine iliaque antéro-supérieure, diviser suivant une ligne légèrement courbe, sur une étendue de 4 à 5 centimètres, la peau, puis le tissu cellulaire sous-cutané et le fascia superficiel, de sorte que le milieu de l'incision corresponde à l'épine iliaque. Diviser l'un après l'autre les muscles grand oblique, petit oblique et transverse, ainsi que le feuillet profond de l'aponévrose de ce dernier muscle. Arrivé dans le tissu cellulaire sous-aponévrotique jaunâtre de la fosse iliaque, décoller doucement le péritoine d'abord avec l'index, puis avec l'index et le médius, en rasant exactement la face superficielle du muscle iliaque, puis du psoas, et en se dirigeant vers le promontoire, lequel est à 4-5 centimètres environ en arrière d'une ligne ou d'un plan vertical qui joindrait les deux épines iliaques antéro-postérieures.

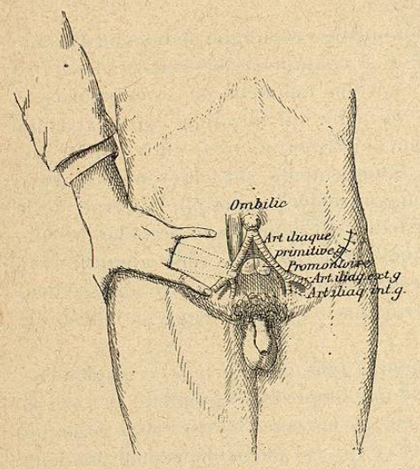

Fig. 588. — Pour montrer d'un côté le mode de compression, et de l'autre la forme ainsi que le siège de la boutonnière.

(Hémostase préventive de l'auteur.)

Lorsqu'on est parvenu dans l'angle formé par le bord interne arrondi du psoas et le flanc correspondant du promontoire, on trouve facilement contre ce dernier l'artère iliaque primitive sous forme d'un tube rond, épais, résistant, animé de battements caractéristiques.

Céder la place à un aide qui applique sur l'artère les bouts du médius et de l'annulaire de la main gauche pour le côté droit, de la main droite pour le côté gauche, pendant qu'il embrasse extérieurement la crête iliaque entre l'index et le pouce pour y prendre contre-appui ; le petit doigt reste également libre, étendu sur la paroi abdominale (fig. 588). Les bouts du médius et de l'annulaire doivent être appliqués de telle sorte que celui du médius accroche en quelque sorte le bord interne de l'artère iliaque primitive, et comprime par suite la veine homologue sous-jacente, si elle est contiguë. La compression doit se faire *contre la base même de l'aileron du sacrum ;* si l'on s'écarte du promontoire vers le bas, on tombe sur l'origine des deux artères iliaques et l'on risque de ne comprimer que l'externe. La cessation des battements fémoraux confirme l'efficacité de la compression.

On pratique la désarticulation de la cuisse par le procécé que permettent ou qu'exigent les circonstances. Seulement, sans y attacher trop d'importance, on ne doit pas oublier que le bout supérieur de la veine fémorale *peut* par reflux donner du sang, parce que la veine iliaque primitive *peut* n'être pas comprimée en même temps que l'artère du même nom. En ce cas, on poserait rapidement une pince à forcipressure sur le tronçon supérieur de la veine fémorale.

Quand la désarticulation est terminée et le moignon suturé, fermer la petite plaie sus-iliaque par une suture musculaire, puis par des points cutanés au crin de Florence, sans drainage. Si l'asepsie a été convenable, il n'y a point de cellulite ni de phlébite ou péritonite à craindre. Pansement ordinaire de la petite plaie sus-iliaque et du moignon.

Ce procédé d'hémostase convient à tous les individus et à tous les âges. Il est facile, sûr, inoffensif, ne gêne nullement l'opérateur, et il met ainsi la désarticulation de la hanche dans les mêmes conditions qu'une amputation de jambe ou d'avant-bras où un aide fait la compression digitale de l'artère fémorale ou de l'artère humérale. Avec lui, par conséquent, comme avec la compression bien réussie de l'aorte, on peut revenir aux procédés expéditifs de nos devanciers, désarticuler, selon l'état des parties, au gré d'un procédé d'exérèse quelconque, et renvoyer à la fin de l'exérèse totale toute ou presque toute l'hémostase définitive du moignon.

Le seul inconvénient de ce procédé serait de nécessiter le concours d'un confrère, c'est-à-dire d'un homme de l'art. Mais il est rare qu'on fasse une grave opération comme la désarticulation de la hanche sans s'être entouré d'aides convenables.

Le premier malade auquel nous avons appliqué notre procédé d'hémostase et dont nous avons présenté la photographie (fig. 450) en 1894, au Congrès de Lyon, n'a perdu que 120 grammes de sang environ. Nous en avons perdu beaucoup moins chez deux autres que nous avons désarticulés depuis cette époque avec le même procédé.

Voie abdominale transpéritonéale (Mc Burney [1]). — Le distingué chirurgien de New-York a fait trois fois, et avec succès, la compression directe digitale de l'artère iliaque primitive pour désarticuler la cuisse, après avoir pratiqué une petite cœliotomie, incision de 4 centimètres en dedans de l'épine iliaque antéro-supérieure (un aide y passe l'index pour comprimer l'artère). Mais on peut adresser à son procédé la même critique que celle qui a été formulée par Murdoch au sujet de la compression directe de l'aorte.

3° Ligature des vaisseaux iliaques primitifs. — La ligature préalable de l'artère et de la veine iliaques primitives est incontestablement le plus sûr moyen d'hémostase, puisqu'elle supprime d'un coup la circulation directe du sang dans tous les vaisseaux de la racine du membre. Mais elle est passible

[1] Mc Burney (*Ann. of Surg.*, p. 181, août 1894, et p. 610, mai 1897).