rasant le bord du bourrelet, d'où la forme ┐ de la fente capsulaire. On peut aussi ouvrir la capsule en T.

Désemboîter la tête du fémur en faisant arriver l'air dans la cavité articulaire. Pour cela, saisir le pied d'une main, le genou de l'autre, fléchir la jambe sur la cuisse et un peu la cuisse sur le bassin, puis mettre la cuisse en rotation interne et abduction en l'abaissant. Diviser le ligament rond, s'il n'est pas déjà rompu ou arraché par la précédente manœuvre. Libérer complètement la tête du fémur en achevant la section circulaire de la capsule.

Hémostase définitive : artère et veine fémorales, un nombre variable de branches et de rameaux qui émanent de ces vaisseaux et des branches terminales de l'artère hypogastrique. Il faut en moyenne 10 à 15 ligatures. Réunion totale de la plaie avec ou sans drainage (fig. 590).

2. *Procédé à deux lambeaux charnus et égaux de Béclard (côté gauche).* — La cuisse étant placée en demi-abduction, tailler par transfixion un lambeau antérieure, « en enfonçant de dehors en dedans un long couteau inter-

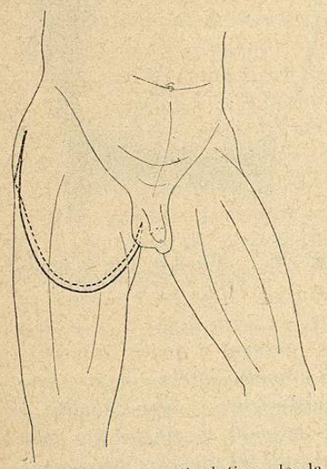

Fig. 591. — Désarticulation de la hanche par le procédé à lambeaux de Béclard.

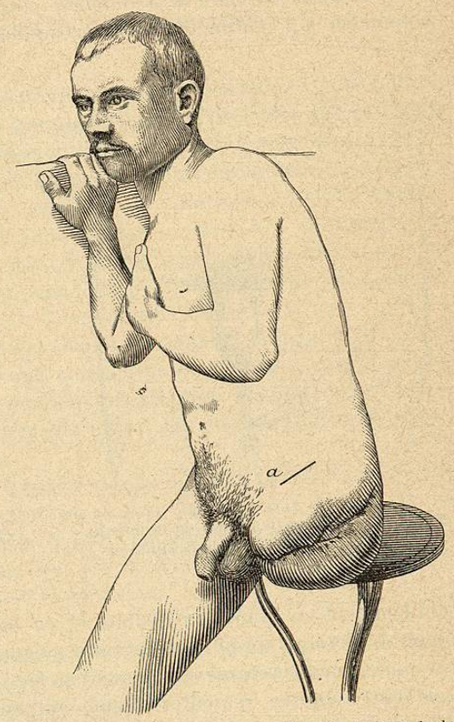

Fig. 592. — Résultat d'une désarticulation de la hanche pratiquée par le procédé hémostatique de l'auteur (24 août 1893).
a, ligne cicatricielle de la boutonnière sus-iliaque.

osseux à 3 centimètres au-dessus du sommet du grand trochanter, en rasant l'os, et en faisant ressortir la pointe en dedans, à la racine de la cuisse, puis en faisant descendre le couteau à 9 centimètres à peu près au-dessous de l'article. Ouvrir la partie antérieure de la capsule, désarticuler, et, suivant la

partie postérieure du fémur, tailler un lambeau postérieur de même longueur que l'antérieur (A. Dubrueil) ».

Pour la cuisse droite, le lambeau antérieur se taille de dedans en dehors (fig. 591).

3. *Procédé à deux lambeaux cutanés et égaux de plusieurs chirurgiens américains (côté droit).* — Faire une incision cutanée, semi-lunaire, qui commence à deux travers de doigt au-dessus du grand trochanter, descend jusqu'à 12 centimètres au-dessous de l'article, se termine à la partie moyenne de la branche ischio-pubienne ; disséquer le lambeau ainsi tracé jusque près de l'arcade crurale et du pli génito-crural. Dessiner et disséquer en arrière un autre lambeau cutané de même longueur. Diviser circulairement toutes les chairs autour de la tête du fémur. Enfin désarticuler. Hémostase définitive. La figure 592 indique fort bien le résultat définitif de ce procédé combiné avec notre méthode d'hémostase préliminaire.

On peut aussi, suivant les cas, tailler deux lambeaux cutanés latéraux. Avec ces genres d'opérations, ainsi que le fait justement remarquer J. Ashurst[1], on peut facilement mettre à nu et lier au début les vaisseaux fémoraux lorsqu'on n'est pas sûr de l'efficacité de la compression ischémique.

Le procédé de Manec, dans lequel on taille par transfixion un long et épais lambeau sur la partie antérieure de la cuisse, est incontestablement plus rapide que les procédés précédents, puisqu'on peut abattre le membre en 28-30 secondes, et l'on sait qu'il donne un résultat immédiat extrêmement séduisant. Aussi jouit-il depuis longtemps d'une grande faveur dans les exercices d'amphithéâtre. Nous pensons pourtant qu'on doit l'abandonner définitivement ; car, dans la pratique, quand on dispose de l'énorme quantité d'étoffe nécessaire à ce procédé, on peut remplacer la désarticulation par une opération moins grave : l'amputation sous-trochantinienne.



Fig. 593. Tige d'acier de Trendelenburg pour la désarticulation de la hanche. Acupressure (hémostatique).

B. Procédés adaptés a l'hémostase préventive a la racine du membre par la double acupressure élastique. — Tels sont ceux de Newman, de Spence, de Poncet, de Trendelenburg, de Varick. Il nous suffira de décrire comme type le suivant :

Procédé à lambeaux latéraux de Trendelenburg[2]. — On se sert : 1° d'une tige d'acier (fig. 593), longue de 32 centimètres, large de 6 millimètres, et épaisse de 3 millimètres ; une extrémité est munie d'un pas de vis sur lequel on monte une pointe également d'acier et longue de deux centimètres et demi ; 2° d'un fort tube de caoutchouc. — Après exsanguification du membre opéré, enfoncer la tige à 4 centimètres environ au-dessous de l'épine iliaque antéro-supé-

[1] Ashurst. *Encyclop. int. de chir.*, t. II, p. 436, 1887.
[2] Trendelenburg (*Langenbeck's Arch.*, 1881, p. 861).

rieure, l'engager entre le col du fémur et l'artère fémorale, et la faire sortir dans le pli génito-cural. Dévisser la pointe, et comprimer les parties molles antéro-internes de la cuisse en jetant des huit de chiffre de tube élastique entre les extrémités de la tige. Suivant le même trajet, *mais à 1-2 centimètres au-dessous de la tige*, introduire un long couteau interosseux et tailler par transfixion un lambeau antéro-interne de 10 centimètres de longueur. Lier alors l'artère et la veine fémorales, plus quelques autres gros vaisseaux ; enlever la tige et le tube élastique ; achever l'hémostase définitive du lambeau (fig. 594).

Ouvrir l'articulation par une section transversale, luxer la tête du fémur, diviser son ligament rond et la partie postérieure de sa capsule.

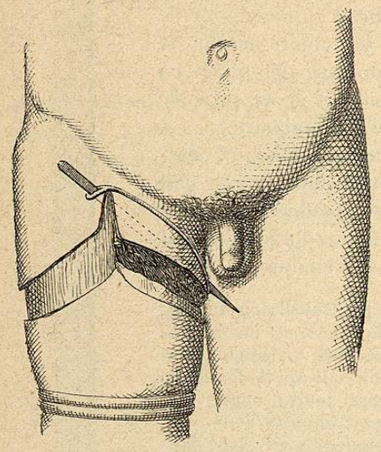

Fig. 594. — Désarticulation de la hanche par le procédé de Trendelenburg.
1re partie.

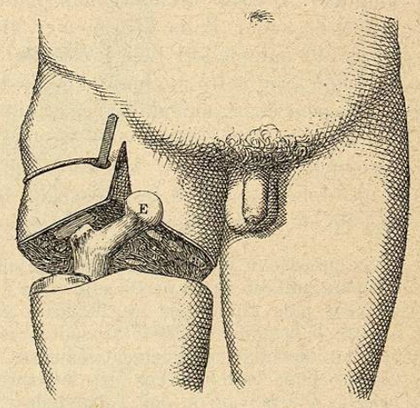

Fig. 595. — Procédé de Trendelenburg (2e partie).
E, tête du fémur dégagée.

Enfoncer de nouveau la tige d'acier dans la même direction que précédemment, mais *derrière le col du fémur*, le point d'entrée étant à 2 centimètres en arrière de l'extrémité externe de l'incision, et le point de sortie au niveau de la tubérosité ischiatique. Dans son parcours, la tige traverse l'articulation ouverte à la partie inférieure du bord cotyloïdien. Faire de même contre la tige la compression élastique des parties molles situées derrière l'articulation (fig. 595). Tailler un petit lambeau postérieur en passant avec le couteau derrière la tête du fémur; lier les principaux vaisseaux qu'on reconnaît, supprimer la compression et compléter l'hémostase.

La tige ne risque pas de glisser, puisqu'elle entre et sort par les téguments en dehors de la ligne générale de diérèse. Trendelenburg a ainsi guéri une fille de quinze ans pour un sarcome de la moitié inférieure du fémur (28 septembre 1880) ; la perte de sang fut minime. On peut appliquer la même méthode d'hémostase préventive aux lambeaux antérieur et postérieur de Béclard.

C. Procédés adaptés a l'hémostase préventive a la racine du membre, d'après la méthode de Verneuil-Farabeuf.

Procédé en raquette antérieure de Farabeuf[1]. — 1° *Ligature des vaisseaux fémoraux communs.* — Après avoir cherché le grand trochanter, le milieu

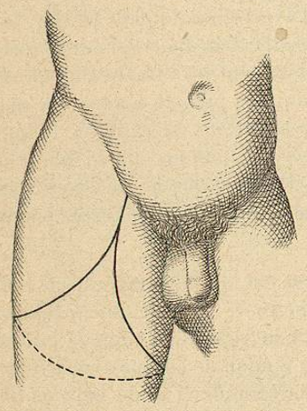

Fig. 596. — Désarticulation de la hanche par le procédé en raquette antérieure de Farabeuf.
Tracé des incisions.

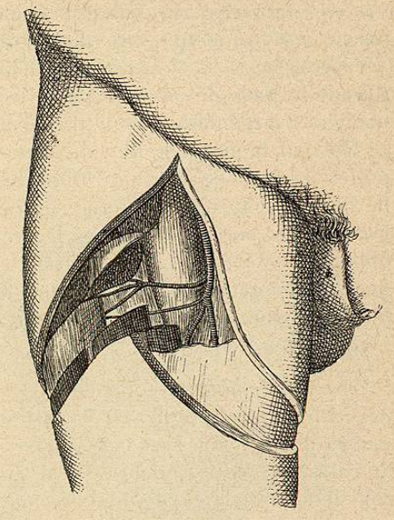

Fig. 597.
Procédé de Farabeuf; premières sections musculaires.

de l'arcade et les battements de l'artère crurale, inciser, à partir du milieu du pli de l'aine, dans une direction intermédiaire à celle du col fémoral et des vaisseaux, c'est-à-dire en bas et un peu en dehors. Après un trajet rectiligne de quatre doigts au moins, recourber l'incision en dedans, jusqu'au bord interne du moyen adducteur, à 10 centimètres au-dessous du pli génito-crural. Mobiliser la lèvre interne de cette plaie, pour découvrir la ligne des vaisseaux. Aidé par des écarteurs, fendre longuement la gaine des vaisseaux devant l'artère, sur la sonde introduite de haut en bas, immédiatement au-dessous de l'arcade crurale. Lier l'artère d'abord, puis la veine, à coup sûr au-dessus de leur bifurcation.

2° *Incision tégumentaire autour de la cuisse.* — Reprendre l'incision sur le bord de l'adducteur moyen, croiser la face interne de la cuisse perpendiculairement et sa face postérieure obliquement, pour remonter en dehors et passer devant le fémur, à trois doigts au-dessous du sommet du trochanter. Joindre l'incision externe à l'extrémité supérieure de la première incision (fig. 596). Forcipresser toutes les veines qui saignent.

[1] Farabeuf (*Précis de manuel opératoire*, p. 641, 1889).

3° *Dénudation du fémur.* — Il faut entailler le lambeau externe par sections successives à ras de la lèvre externe et supérieure de la plaie. Diviser le couturier, le tenseur du fascia lata et cette aponévrose, puis les insertions du grand fessier derrière le fémur, enfin, en avant, le muscle droit antérieur (fig. 597). Pendant qu'on écarte les vaisseaux en dedans, la cuisse placée en rotation externe, fendre la gaine du psoas le long de son bord interne, sur le nerf crural qui sera divisé obliquement; la cuisse un peu fléchie, accrocher le psoas et l'attirer en dehors avec l'index gauche, puis le diviser devant la base du col fémoral et le rejeter dans le lambeau externe, de manière à largement découvrir la capsule et l'insertion du petit fessier.

Suivant la direction du col, *fendre la capsule* d'un bout à l'autre sur le milieu de sa face antérieure. Détruire complètement les attaches fémorales de la lèvre capsulaire externe, désinsérer au plus près le tendon du petit fessier, faire porter la cuisse en légère *rotation interne*, détacher de la ligne oblique le tendon du moyen fessier, et couper les tendons qui se fixent au bord trochantérien supérieur jusque derrière. Pendant que la cuisse est mise un peu en *rotation externe*, désinsérer la lèvre interne de la capsule en serrant le fémur de près.

4° *Désarticulation.* — Pendant que la cuisse est laissée pendante en rotation externe, transformer en **T** l'extrémité supérieure de la fente capsulaire, et, dès que le fémur s'est luxé, diviser le ligament rond d'un coup de pointe. En rasant la face postérieure du col, couper le tendon de l'obturateur externe dans le fond de la cavité digitale, continuer à dépouiller l'os de haut en ba jusqu'au niveau de l'incision sous-fessière; enfin, si l'on n'a pas quitté le grand couteau, sortir prestement, mais en surveillant la peau de la fesse, à travers les parties molles jusqu'ici épargnées et qu'un aide a saisies à pleines mains au-dessus de la lame. Hémostase complémentaire, excision du grand nerf sciatique; parement du moignon, etc.

D. Procédés adaptés a l'hémostase préventive par voie détournée (énucléation du fémur avec amputation de la cuisse).

a. *Énucléation seconde.* — 1. *Procédé d'Esmarch*[1]. — Ischémie artificielle à l'aide de la bande élastique, et constriction avec le tube élastique à la racine de la cuisse. Division circulaire (fig. 598 *a b*) jusqu'à l'os de toutes les parties molles, à 12 centimètres au-dessous du grand trochanter. L'os est ensuite scié. — Ligature au catgut des vaisseaux : artères et veines. — Si l'on n'a pu recourir à l'exsanguification artificielle, il est prudent, avant de diviser circulairement les chairs, de mettre à nu, par une incision longitudinale, l'artère et la veine dans le triangle ilio-fémoral, de les serrer sur deux points avec des pinces à verrou, entre lesquelles on les coupe; on lie les bouts inférieurs, et les supérieurs sont attirés en haut, jusqu'à ce que l'opération soit terminée. — Lorsque, après l'enlèvement du tube de caoutchouc, toute hémorragie a cessé, un grand couteau est enfoncé perpendiculairement à 5 centimètres au-dessus du grand trochanter, sur la tête du fémur, pour descendre de là, en passant sur le milieu du trochanter, jusque sur l'incision circulaire, en divisant toute l'épaisseur des parties molles (*c d*, même figure). L'opérateur saisit avec un fort davier, au milieu du moignon, l'extrémité de l'os, fait écarter par des aides les bords de l'incision verticale et décolle tout autour le périoste avec une rugine (fig. 599), jusqu'à ce qu'il arrive sur de solides insertions musculaires, qu'on sépare de l'os avec un fort couteau. Quand on a de la sorte isolé l'os jusqu'à la capsule articulaire, celle-ci est ouverte par une incision transversale et on désarticule la tête du fémur.

[1] Esmarch, *Chirurgie de guerre*, 1879.

2. *Procédé de Pollosson*[1]. — L'exsanguification du membre étant obtenue, soit par l'élévation, soit par l'enroulement ascendant de la bande d'Esmarch, étreindre la racine de la cuisse avec un tube élastique qui est retenu et fixé à ce niveau par trois bandes de toile peu larges, recourbées en anses sous le tube et confiées à des aides sûrs qui, par des tractions énergiques dirigées en haut, préviennent tout glissement du tube. Enlever, s'il y a lieu, par une incision spéciale, les ganglions inguino-cruraux engorgés ou suspects.

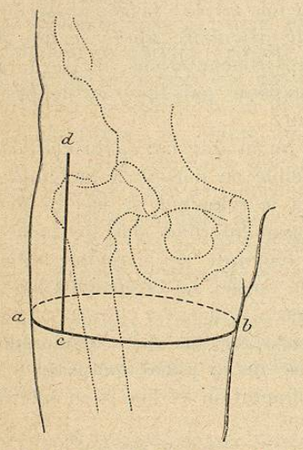

Fig. 598. — Désarticulation de la hanche par le procédé d'Esmarch.
a b, amputation circulaire; *c d*, incision trochantérienne d'énucléation.

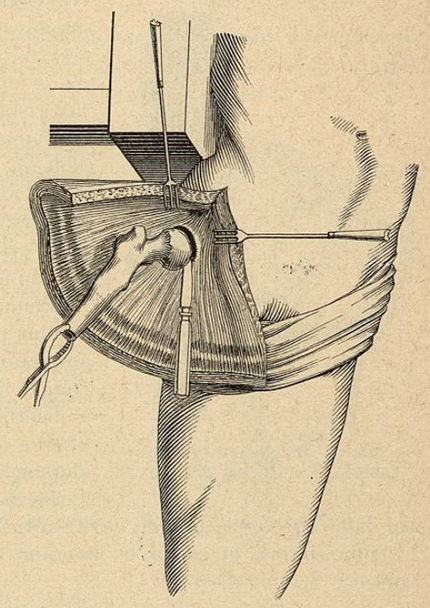

Fig. 599.
Énucléation du fémur (d'après Watson) dans le procédé d'Esmarch.

Amputer la cuisse au tiers supérieur d'après la méthode circulaire; l'os

[1] D'après Chabrand (thèse de Lyon, 1894).

est scié au ras des parties molles rétractées, comme le faisait du reste Volkmann. A ce moment, les aides doivent veiller à la bonne striction du tube élastique. Lier les vaisseaux fémoraux superficiels et profonds (artères et veines), ainsi que tous les vaisseaux visibles à la surface du moignon. Faire enlever le tube élastique, lier ou tordre les petits vaisseaux qui révèlent leur présence.

A partir du moignon, ou inversement, faire une incision latérale externe qui suive le fémur jusqu'à 2 centimètres au-dessus du grand trochanter et soit ensuite coudée dans la direction du col fémoral. Inciser les adhérences tendineuses qui se font au fémur, et employer alors soit la méthode parostale soit la méthode sous-périostée, suivant qu'on opère pour une tumeur, pour une tuberculose ou pour une ostéomyélite. Dans le premier cas, raser l'os le plus près possible, et, une fois arrivé à la face postérieure de la capsule articulaire, après section des muscles pelvi-trochantériens, inciser largement cette capsule, puis luxer en dehors la tête du fémur.

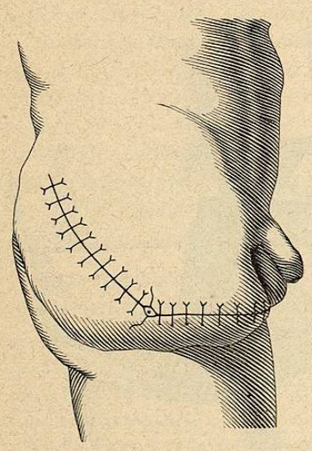

Fig. 600. — Moignon de la méthode d'énucléation (d'après Watson).

Pendant qu'un aide fait saillir cette tête le plus possible en portant le moignon en adduction et le refoulant de bas en haut, couper le ligament rond, puis les muscles à insertion fémorale de la région antéro-interne de la cuisse. La désarticulation est alors achevée.

Fermer au catgut le sac capsulo-synovial, afin d'isoler la grande cavité articulaire de la plaie opératoire.

Enfin, drainer et réunir le moignon d'amputation et l'incision latérale externe.

Au lieu de scier le fémur après la section circulaire des chairs, il peut, à notre avis, y avoir quelque avantage à respecter la continuité de l'os afin de s'en servir comme d'un bras de levier pendant les manœuvres nécessitées par l'énucléation de sa partie supérieure.

Les figures 599 et 600 démontrent fort bien : l'une, l'énucléation seconde du tronçon supérieur du fémur ; l'autre, l'aspect du moignon suturé et drainé, tel qu'on l'obtient avec les méthodes d'énucléation.

3. Procédé *discordant de Chaput*[1]. — Au moyen d'une incision située sur le trajet du bord supérieur du col fémoral, faire l'ostéotomie de ce col vers la partie moyenne.

Pratiquer la section circulaire des parties molles à la partie inférieure de la cuisse jusqu'à l'os, après avoir retroussé une manchette cutanée haute de deux doigts. Forcipresser les principaux vaisseaux.

[1] Chaput (*Soc. chir.*, p. 107, 1896).

Réunir en dehors les incisions primitives par une incision verticale à fond, puis isoler au bistouri et enlever le fémur.

Enfin, avec un davier de Farabeuf, si c'est nécessaire, enlever la tête du fémur.

Chaput fait remarquer, au sujet de ce dernier temps de l'opération, qu'il est préférable, quand on le peut, de laisser la tête fémorale en place pour éviter l'accumulation des liquides dans la cavité cotyloïde. C'est précisément ce qu'a fait Quénu, dans l'observation que nous avons appelée plus haut, en sectionnant la tête à sa base, au ras du bourrelet cotyloïdien, par quelques coups du large ciseau de Mac Ewen ; la calotte osseuse ainsi laissée continue à être nourrie par le ligament rond.

b. *Énucléation première.* — 1° *Procédé de Guyon*[1]. — Faire une incision perpendiculaire qui commence au milieu de l'espace qui sépare le grand trochanter de la crête iliaque, *jusqu'au tiers supérieur de la cuisse* (fig. 601). Détacher les insertions musculaires qui se font au grand trochanter, en le rasant. Dénuder le corps du fémur dans son tiers supérieur, sans abandonner la surface externe du périoste. Pendant que le membre est placé en rotation externe, ouvrir l'article, luxer et libérer la tête du fémur. Diviser les téguments de la cuisse par une incision circulaire oblique qui rejoint l'extrémité inférieure de l'incision verticale.

Lier l'artère fémorale au niveau de l'incision circulaire ; enfin, diviser les muscles à plein tranchant ; le membre tombe.

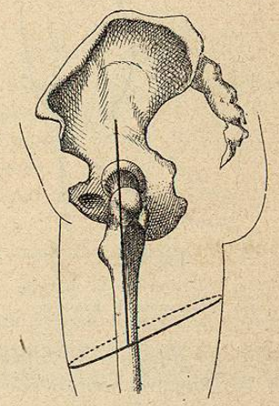

Fig. 601.
Désarticulation de la hanche par le procédé de F. Guyon.

Par ce procédé, dit Guyon, qui l'a appliqué une fois avec succès, l'hémostase est plus facile et moins compliquée que si la section portait à la racine du membre.

2° *Procédé de Furneaux-Jordan*[2]. — Ce procédé, qui jouit d'une grande vogue en Angleterre, ne diffère pas essentiellement du précédent ; l'amputation circulaire se fait seulement beaucoup plus bas, à *quelques centimètres au-dessus du milieu de la cuisse.*

3° *Procédé de Kocher*[3]. — Faire une incision courbe sur le grand trochanter en divisant les fibres du grand fessier, comme pour la résection de la hanche (fig. 602) ; l'incision est seulement plus courte. Écarter par diérèse mousse les fibres de ce muscle ; ligature de quelques artères fessières, puis de quelques branches des circonflexes. Fendre la capsule ainsi que le bourrelet cotyloïdien ; détacher les insertions des muscles fessier en avant, du

[1] Guyon (*Bull. Soc. chir.*, p. 101, 1878),
[2] Furneaux-Jordan (*The Lancet*, I, p. 405, 1879).
[3] Roux (*Rev. médic. de la Suisse rom.*, 1882) ; et Kocher. *Chir. opér.*, p. 314, 1894.

pyramidal, des obturateurs et du carré crural en arrière, et luxer la tête du fémur ; le ligament rond est coupé ou rompu. Détacher les parties molles en avant et en arrière jusqu'au petit trochanter, sur lequel on divise l'insertion de l'iléo-psoas.

Après une hémostase convenable, élever verticalement le membre, et appliquer un tube d'Esmarch en 8 de chiffre autour de la partie la plus élevée de la cuisse, puis autour du bassin ou de l'abdomen, de telle sorte que le croisement du tube ait lieu sur la partie postérieure et externe, en arrière et au-dessus du grand trochanter, et que le tube exerce en avant une bonne pression.

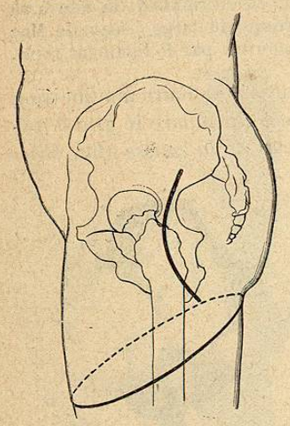

Fig. 602.
Désarticulation de la hanche par le procédé de Kocher.

Amputer la cuisse à sa partie supérieure par la méthode circulaire ou ovalaire ou à deux courts lambeaux suivant la peau disponible ; faire rétracter la peau et sectionner les muscles jusqu'à l'os. Inciser le périoste, qui est ensuite décollé vers le haut, détaché au bistouri sur la ligne âpre. Scier le fémur ; lier avec soin tous les vaisseaux visibles, d'abord l'artère et la veine fémorales superficielles, puis l'artère et la veine profondes, la veine saphène et de nombreux petits vaisseaux ; puis enlever le tube élastique.

Saisir avec de la gaze l'extrémité osseuse du moignon et l'extraire par rotation en pratiquant le décollement sous-périostique de ses dernières attaches. Installer des drains par des ouvertures spéciales à côté de la plaie trochantérienne et de la plaie d'amputation ; enfin fermer ces dernières par des sutures étagées.

Kocher nous apprend que, de 1876 à 1894, il a fait par son procédé neuf désarticulations de la hanche, et qu'il n'a perdu aucun malade par suite de l'opération ainsi exécutée.

4° *Procédé de A. Dubrueil (de Montpellier)*[1]. — Aussi simple, aussi rapide et sûr que celui de Kocher, auquel toutefois il est postérieur en date, ce procédé ne s'en distingue essentiellement que par l'indication de ne point scier le fémur.

« Le malade étant couché sur le côté sain, pratiquer l'incision de Billroth, Fergusson, etc., pour la résection de la hanche : incision demi-elliptique commençant à 2 ou 3 centimètres au-dessous de l'épine iliaque antéro-supérieure et contournant en arrière le trochanter, dont elle reste toujours éloignée d'un ou deux travers de doigt, suivant l'âge des sujets. Cette incision divise successivement tous les tissus jusqu'à la capsule inclusivement.

[1] A. Dubrueil. Un nouveau procédé de désarticulation de la hanche (*Gaz. hebd. des sc. méd. de Montpellier*, 17 sept. 1887).

« Lorsque cette dernière est sectionnée, faire sortir la tête de la cavité cotyloïde et la saisir au besoin avec un davier ; isoler la tête et le col du fémur en les rasant d'aussi près que possible avec le couteau.

« Continuer ensuite la partie inférieure de l'incision, correspondant à la base du trochanter, en la dirigeant sur le côté externe du membre. La prolonger jusqu'à la limite inférieure du tiers supérieur, en suivant toujours le côté externe de la cuisse. Disséquer les deux lèvres de l'incision jusqu'à l'os, que l'on suit toujours de très près, et séparer ainsi des parties molles le trochanter et le tiers supérieur du fémur.

« Cela fait, et la tête fémorale étant maintenue écartée de l'os iliaque, passer en dedans d'elle un tube d'Esmarch que l'on applique circulairement aussi haut que possible, rien que sur les parties molles, en le serrant fortement, ce qui détermine de suite au-dessous la formation d'une sorte de bourrelet d'arrêt.

« Revenir à l'incision longitudinale et externe, et de la partie supérieure de cette incision, à partir d'un centimètre à peu près au-dessous de la base du trochanter et au-dessous, bien entendu, du tube d'Esmarch, pratiquer en avant et en arrière deux incisions obliques venant s'arrêter au niveau de la face interne du membre, à 3 ou 4 centimètres au-dessous du sillon génito-crural. Ces incisions doivent diviser tous les tissus.

« Sectionner les chairs de la face interne par une incision transversale et faire les ligatures. »

On a, en somme, désarticulé la cuisse suivant une raquette à queue, en partie curviligne vers le haut.

5° *Procédé de Senn*[1]. — Il en est très analogue à celui de Kocher ; la seule différence vraiment originale, — et nous ne méconnaissons pas sa valeur pratique, consiste en la double constriction élastique par transfixion, à la racine du membre.

Voici les temps principaux :

Luxer la tête du fémur, l'énucléer par une incision externe, comme celle de Langenbeck pour la résection, seulement plus longue.

Tunnelliser les parties molles avec une pince hémostatique qu'on fait passer par la précédente incision au niveau du petit trochanter ; l'extrémité de la pince doit saillir à la partie interne de la cuisse, à 2 pouces environ au-dessous de la branche ascendante de l'ischion ; sur cette extrémité, au bistouri, on fait une contre-ouverture haute de 2 pouces.

Anémier le membre avec la bande d'Esmarch ou par l'élévation verticale.

Passer dans le tunnel déjà fait un tube élastique qui ait trois quarts de pouce de diamètre et 4 pieds de long environ.

Couper le tube en son milieu ; avec une de ses moitiés étreindre la partie antérieure de la cuisse, sur laquelle on lie les chefs ; avec l'autre moitié étreindre de même la partie postérieure, puis ramener les chefs en avant où on les arrête par ligature ou par clampage.

[1] Senn (*Chicago Clin. Review*, febr. 1893).