doit être désinfectée très largement aussi et d'après les mêmes règles que pour l'asepsie ou l'antisepsie cutanée en général (voy. p. 84).

I

PONCTION ET DRAINAGE DES VENTRICULES LATÉRAUX

Ces opérations se trouveraient indiquées *à priori* dans tous les cas où, quel que soit le volume de la boîte crânienne, on observe des symptômes qui sont dus soit à une collection anormale de liquide céphalo-rachidien, comme dans l'hydrocéphalie congénitale ordinaire, soit à un épanchement de sérosité plus ou moins abondant, comme à la suite de tumeurs intracrâniennes et de méningite tuberculeuse. Mais les résultats de l'expérience clinique semblent devoir réduire beaucoup le cadre réel des indications : pour les tumeurs, ils ont été presque toujours mauvais ou n'ont eu naturellement qu'un caractère palliatif plus ou moins précaire. La méningite tuberculeuse n'a jamais bénéficié que d'une amélioration passagère, et l'on n'a pu enregistrer *un seul cas* de guérison. Le seul champ d'application qui reste est celui de l'hydrocéphalie congénitale. Or voici ce que nous apprend la plus récente statistique de Chipault[1] : sur 262 interventions, on compte d'une part 207 ponctions ventriculaires simples et répétées avec 105 morts opératoires (la plupart de méningite, il est vrai, à l'époque préantiseptique), 75 survies sans amélioration, 21 améliorations, 4 guérisons plus que douteuses ; d'autre part, 24 drainages ventriculaires avec 19 morts opératoires (79,4 p. 100), et 5 survies seulement dont 2 améliorations. La ponction et le drainage ventriculaires — le drainage surtout par décompression brusque ou déshydratation rapide du cerveau, — sont, par conséquent, des opérations graves, et ne guérissent presque jamais les petits malades auxquels on les applique. Les risques de succès ou seulement d'amélioration ne contre-balancent certainement pas ceux de mort et d'insuccès thérapeutique. Mais comme il s'agit d'une lésion autrement incurable, — certains cas d'hydrocéphalie syphilitique mis à part, — on est autorisé à tout tenter en faisant les réserves nécessaires.

Au point de vue opératoire il faut distinguer deux séries de cas d'hydrocéphalie ventriculaire : dans l'une, les os du crâne ne sont pas soudés entre eux ; on peut ponctionner directement un ventricule latéral à travers une suture ou une fontanelle ; dans l'autre, leur soudure s'est déjà accomplie, et l'on est obligé de faire la voie au trocart par une couronne de trépan ; il peut même y avoir avantage à pratiquer une large craniotomie préalable avant de recourir à la ponction ventriculaire, ainsi que l'a fait remarquer Piéchaud[2]. Quant au drainage, il constitue un temps opératoire qu'on associe

[1] Chipault. *Traité de chir. clin. et opér.* de Le Dentu et Delbet, t. IX, p. 847, 1897.
[2] Piéchaud (*Congr. fr. de Chir.*, p. 297, 1893).

ou non à la ponction selon les circonstances particulières et aussi selon l'idée qu'on a de sa valeur. Inutile d'ajouter, nous pensons, qu'on doit se conformer à une asepsie rigoureuse, avant, pendant et après l'opération. Nous avons donc à décrire : la *ponction*, la *trépanoponction* et le *drainage*.

1° *Ponction.* — Chez les hydrocéphales à grosse tête on peut ponctionner en *tous* les points, on est sûr d'arriver dans le ventricule à une profondeur de 10 à 20 millimètres puisque la substance cérébrale est réduite partout à une mince nappe contre la face interne du crâne. Cependant, d'habitude, on prend comme lieu d'élection la fontanelle antérieure, à droite ou à gauche de la ligne médiane.

On se sert d'un trocart aspirateur de petit calibre, comme celui de Potain ou de Dieulafoy, mais en procédant avec une grande lenteur, et en évitant une évacuation complète ; la quantité de liquide que renferme la cavité ventriculaire ne dépasse pas ordinairement 250 à 500 grammes (Chipault). On enfonce le trocart à travers les téguments sans incision préalable.

La ponction doit être répétée tous les quinze jours ou tous les mois jusqu'à ce qu'on puisse être fixé sur son effet. Après l'avoir pratiquée, on comprime la tête avec un bandage approprié.

2° *Trépanoponction.* — Le lieu d'élection pour l'application du trépan est celui que W. Keen a établi dès 1888 ; il est à 3 centimètres en arrière et au-dessus du méat auditif

Procédé. — Après avoir déterminé le lieu d'élection, faire une incision cruciale dont le centre correspond à ce point (A. Broca), ou bien tailler un petit lambeau cutané en ∩ (Chipault), appliquer une couronne de 1 centimètre et demi, diviser crucialement la dure-mère, enfoncer le trocart horizontalement, à une profondeur de 1 à 5 centimètres, jusqu'à la sensation de résistance vaincue ; dès que le poinçon du trocart est retiré, si l'on s'est servi du Potain, il s'écoule en jet très faible un liquide absolument clair. L'évacuation une fois terminée par aspiration et toujours avec lenteur, on ferme la petite plaie cutanée par une suture comme après une trépanation ordinaire, si l'on ne visait que la trépanoponction simple.

La ponction est ensuite répétée à travers les téguments de la brèche osseuse comme il a été dit plus haut.

3° *Drainage.* — Institué par W. Keen en 1890, le drainage se fait soit avec un tube de caoutchouc qu'on obture au moyen d'un fausset, soit avec des crins de Florence ou un autre dispositif quelconque qui ne permette au liquide que de sortir lentement et peu à peu.

Le trajet qu'on a ainsi réalisé peut servir également au lavage des ventricules, à l'injection d'eau salée dans leur intérieur, etc., tout comme on le ferait avec la canule du trocart dans la ponction simple et dans la trépanoponction.

DRAINAGE SOUS-ARACHNOIDIEN CRANIEN

Ce drainage ne saurait être encore l'objet de longs développements, les éléments cliniques d'appréciation étant trop peu nombreux. C'est un simple cadre d'attente.

Il peut trouver son indication dans le traitement des méningites, notamment de la méningite granuleuse, soit comme agent d'évacuation pure, soit comme moyen de modification directe [1] ; Ord et Waterhouse [2] auraient guéri, grâce à lui, une enfant affectée de granulie méningée. D'autres chirurgiens l'ont utilisé pour l'hydrocéphalie externe ou interne : soit de parti pris, comme Parkin [3], en ouvrant le grand confluent cérébelleux postérieur par le procédé de Morton, soit au cours de l'opération, comme Phocas [4] et Vautrin [5], quand ils ont reconnu qu'ils avaient affaire à la variété méningée de l'hydrocéphalie, variété de beaucoup la plus rare. Cette seconde classe d'intervention, y compris le cas plus complexe de Bilhaut [6] (craniotomie circulaire et drainage extra-cérébral), nous donnent 3 améliorations, 3 morts.

Les seuls procédés réellement typiques sont ceux qui consistent à installer le drainage dans un des grands confluents sous-arachnoïdiens du liquide céphalo-rachidien. Tels sont celui de Morton-Parkin et celui de Chipault.

Procédé de Morton-Parkin, réglé par Tribondeau [7] *: drainage du lac bulbo-cérébelleux.* — Après avoir rasé le crâne et déterminé la protubérance occipitale externe et la direction de la crête occipitale, faire à 1 centimètre sur le côté droit ou gauche de cette crête une incision verticale de 3 à 4 centimètres qui lui est parallèle et dont l'extrémité supérieure est située à un travers de doigt au-dessous du niveau de l'incision.

Diviser successivement jusqu'à l'os les muscles trapèze, grand complexus, grand et petit droits postérieurs, et dénuder l'os avec la rugine pendant qu'on écarte les chairs de chaque côté.

Trépaner l'occipital, au niveau de la fosse cérébelleuse, sans empiéter ni du côté de la ligne médiane, à cause du sinus de la faux du cervelet, ni vers la ligne courbe supérieure de l'occipital, à cause du sinus latéral.

Inciser la dure-mère, puis l'arachnoïde, et, dès qu'on a ouvert le lac

[1] Voy. Chipault (*Traité de Chir.* de Le Dentu et Delbet, p. 770, IV, 1897) ; et la thèse de Bernard, Paris, 1894-1845, n° 230. On y trouve, entre autres observations intéressantes, celle où le professeur Lannelongue a tenté de modifier une méningite en faisant passer un courant liquide à travers les espaces sous-arachnoïdiens, après avoir appliqué quatre couronnes de trépan : deux en avant, deux en arrière. Mort en quelques heures.

[2] Ord et Waterhouse (*Lancet*, I, 597, 1894).

[3] Parkin (*Lancet*, II, 1244, 1893, et II, 1166, 1895).

[4] Phocas (*Rev. mens. des mal. de l'enfance*, p. 75, 1892).

[5] Vautrin (*Gaz. hebd.*, 487, 1893).

[6] Bilhaut (*Congrès fr. de Chir.*, p. 395, 1894).

[7] Tribondeau, p. 60, th. Bordeaux, 1894.

bulbo-cérébelleux, à l'exemple de Parkin, passer une sonde courbe le long de la face inférieure du cervelet qu'on soulève légèrement, puis remplacer la sonde par un tube à drainage très fin ou des crins de cheval.

Procédé de Chipault : drainage du lac sylvien. — On trépane le crâne à 1 centimètre et demi en arrière du tubercule rétro-orbitaire, pas plus en arrière, pour éviter l'artère méningée. Pour la même raison, on incise la dure-mère suivant les trois cinquièmes antérieurs de la circonférence de l'orifice et on la rabat en arrière. On ponctionne avec un trocart le feuillet viscéral de l'arachnoïde ; ou bien on l'incise au bistouri, on le déchire, si l'on préfère, avec deux pinces à disséquer, et l'on établit le drainage.

Ce procédé est certainement plus facile que le précédent. « Le professeur Terrier le considère comme le traitement d'avenir de la méningite tuberculeuse. » On peut aussi selon nous l'appliquer à l'hydrocéphalie, même ventriculaire, puisque le système sous-arachnoïdien reste *presque toujours* en communication avec les ventricules latéraux par le trou de Magendie. Peut-être même cette voie serait-elle la moins dangereuse.

CURE RADICALE DE L'ENCÉPHALOCÈLE CONGÉNITALE

Aujourd'hui, — surtout depuis la brillante opération que Périer vint communiquer en 1889 à l'Académie de médecine, depuis le mémoire si remarquable que P. Berger publia l'année suivante, — on n'admet plus qu'un seul mode traitement de l'encéphalocèle : l'*excision sanglante, suivie de la réunion immédiate de la plaie cutanée.* On a recours à l'excision, *quel que soit le contenu de la hernie*, sauf, bien entendu, les contre-indications tirées de la santé générale (athrepsie, faiblesse congénitale, etc.), de la coexistence d'autres malformations graves, des dimensions excessives de la brèche crânienne.

Les résultats de l'excision sont, du reste, déjà très satisfaisants : sur 50 cas que Chipault [1] a colligés dans les huit dernières années et en tous pays, on compte 41 guérisons, 9 morts (cachexie, méningite aiguë ou chronique) : soit 82 p. 100 de guérison.

Procédé de Périer-Berger [2]. — « L'enfant étant maintenu dans l'anesthésie chloroformique, la région ayant été rasée et lavée avec soin, tracer de part et d'autre du pédicule de la tumeur deux lambeaux latéraux qu'on dissèque rapidement jusque vers sa base en pratiquant une hémostase aussi complète que possible ; ces lambeaux ne comprennent que la peau.

« Reconnaître alors et isoler le pédicule membraneux du sac méningé jusqu'à ce qu'on sente le contour tout entier de l'orifice osseux au travers duquel il se prolonge. Au ras de cet orifice, traverser le pédicule avec une

[1] Chipault. *Traité de chir.* de Le Dentu et Delbet, IV, p. 866, 1897.

Berger (*Rev. de chir.*, p. 369, 1890).

aiguille mousse armée d'un fil de catgut double ; puis l'étreindre dans l'orifice osseux lui-même, au moyen de deux ou plusieurs ligatures entre-croisées disposées en chaîne.

« Enlever d'un coup de ciseaux toute la partie du sac qui déborde la ligature ; toucher la surface de section avec la solution antiseptique, et ramener sur elle les lambeaux cutanés, qui sont réunis et maintenus exactement au contact par un certain nombre de points de suture assez serrés au crin de Florence. »

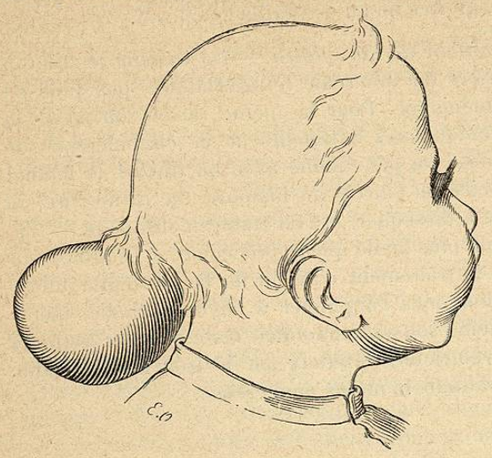

Fig. 607. — Hydrencéphalocèle occipitale traitée avec succès par l'extirpation (Chalot).

C'est ce procédé que nous avons employé à peu près textuellement chez un enfant de soixante-huit jours dont nous avons présenté la photographie au Congrès français de chirurgie de 1895 (fig. 607) ; le succès fut parfait [1]. Si l'on était gêné par le volume de la tumeur après la dissection des lambeaux, on pourrait la vider soit par ponction, soit par incision, comme l'a fait Ch. Mayo [2].

Procédé de Témoin (de Bourges) [3]. — Mettre la poche à nu, jusqu'à son pédicule, après avoir pratiqué sur la tumeur une incision longitudinale, et disséquer attentivement la peau de part et d'autre.

Pendant qu'un aide soulève la poche en lui donnant une position à peu près verticale, l'*inciser au bistouri*, et, après l'écoulement du liquide, *examiner le contenu*.

Si l'on peut passer outre, attirer la poche pour allonger son pédicule, et placer sur lui une pince à long mors le plus loin possible. Le couper aux ciseaux en arrière de la pince. Le suturer à la soie en deux surjets superposés, puis l'abandonner après avoir enlevé la pince.

Enfin, exciser des lambeaux cutanés tout ce qui est en trop par une incision elliptique, et les réunir par sutures superposées au tissu cellulaire sous-jacent de façon à obturer le plus possible l'orifice de communication.

Procédé de L. Picqué [4]. — *Commencer par une incision exploratrice* faite au point culminant de la tumeur.

[1] V. Chalot (*Congr. fr. de chir.*, p. 837, 1895).
[2] Ch. Mayo (*Ann. of Surg.*, XVIII, p. 26, 1893).
[3] Témoin (*Arch. prov. de chir.*, p. 43, 1894).
[4] L. Picqué (*Soc. de chir.*, p. 258, 1891 ; rapp. de Berger, *ibid.*, p. 252).

Dès que la poche a été ouverte, examiner son contenu nerveux s'il y en a un, et, si la nature de ce contenu n'impose pas l'abstention, si la simple réduction recommandée par Sklifossowski est impossible, exciser délibérément au bistouri et aux ciseaux courbes les portions d'encéphale herniées comme l'a fait Picqué chez son petit malade (ectopie cérébro-cérébelleuse). Placer sur les rameaux de la pie-mère quelques fils de catgut. Toucher au thermocautère (s'il y a lieu) quelques points du pédicule même.

Cette résection faite, décoller la dure-mère de la face interne de la peau, et la traiter comme un sac herniaire en plaçant un fil de catgut au niveau du pédicule.

Réséquer enfin la peau, puis la suturer à l'aide d'un surjet de catgut. Pas de drainage.

Chacun de ces procédés a ses inconvénients aussi bien que ses avantages. Celui de Périer-Berger n'est autre chose qu'*une extirpation en bloc*, où il devient impossible de savoir si la poche renferme ou non des masses nerveuses, et quelle est l'importance physiologique de ces masses. Dans les autres procédés, au contraire, l'incision préalable de la poche ou de la tumeur peut nous donner à temps des renseignements utiles ; mais il s'écoule une certaine quantité plus ou moins considérable de liquide céphalo-rachidien, et la face interne de la tumeur est exposée, d'où des dangers plus grands de shock et d'infection.

Le choix dépend, à notre avis du moins, des dimensions de la base d'implantation de l'encéphalocèle, bien plus que de son volume : si la brèche osseuse est large, les procédés à incision exploratrice de Picqué et de Témoin nous paraissent plus prudents ; dans les autres cas, les plus nombreux, nous trouvons que le procédé Périer-Berger mérite la préférence à cause de sa simplicité.

Quant aux encéphalocèles de la base du crâne qui font issue par le nez ou par la bouche, on comprend combien il doit être difficile d'aller lier leur pédicule près de l'orifice osseux. Des opérations préliminaires variées sont alors indispensables. On trouvera sur ce surjet des indications précieuses dans le récent mémoire de Fenger [1], qui avait réussi chez un de ses malades par la résection temporaire du maxillaire supérieur.

II

PONCTION RACHIDIENNE ; OPÉRATION DE QUINCKE

La ponction rachidienne, telle que Quincke (de Hambourg) [2] l'a conçue et pratiquée dès 1890 pour une hydrocéphalie chronique symptomatique d'une

[1] Fenger. Basal hernias of the brain (*Am. J. of med. sc.*, p. 1, janv. 1895).
[2] Voy. Rieken (*Arch. f. klin. med.*, p. I, LVI, 1895) ; Tribondeau, th. Bordeaux, 1894 ; Degroote, th. Bordeaux, 1895 ; A. Broca et Maubrac. *Traité de chir. cérébrale*, p. 486 et suiv., 1896.

tumeur, puis étendue à d'autres affections du système cérébro-spinal, consiste à ouvrir le grand cul-de-sac sous-arachnoïdien de la queue du cheval en passant dans le deuxième ou troisième espace interlaminaire. C'est là la petite opération qu'on pratique partout à l'étranger sous le nom de *ponction lombaire*.

En France, on commence à accepter l'opération de Quincke ; mais on tend généralement à préférer la *ponction lombo-sacrée* de Chipault[1], qui se fait un peu plus bas, dans l'espace intermédiaire à la cinquième vertèbre lombaire et à la première vertèbre sacrée. Le choix de cet espace se justifie par les avantages suivants : on n'est plus exposé à la lésion de nerfs avec la pointe du trocart, la canule n'est pas obstruée par quelque cordon nerveux qui vient se placer devant son orifice, les dimensions en largeur et en hauteur sont supérieures à celles des autres espaces, enfin il est toujours très facile de s'orienter pour déterminer exactement l'aire de la ponction. Nous décrirons, néanmoins, le procédé allemand à côté du procédé français.

La ponction rachidienne n'a guère été employée jusqu'à présent que par les médecins. Mais elle peut rendre également des services aux chirurgiens, ainsi que Braun l'a montré à l'un des derniers congrès allemands de chirurgie, et c'est pour ce motif que nous l'avons fait entrer dans le cadre de notre ouvrage. Elle est surtout indiquée, au moins d'après l'état actuel des choses, *comme moyen de diagnostic* pour l'examen chimique, histologique et bactériologique du liquide céphalo-rachidien : méningite tuberculeuse, méningite séreuse de Quincke, méningite épidémique, méningites suppurées diverses, etc. Elle peut servir aussi à mesurer la pression du liquide, notamment avec le petit appareil que Chipault a fait construire chez Collin, lorsqu'il s'agit de décider selon les indications de Quincke, si dans l'hydrocéphalie le liquide ventriculaire communique ou non avec les espaces sous-arachnoïdiens. Au point de vue thérapeutique, il faut bien l'avouer, les nombreuses tentatives que l'on a faites ne permettent point encore de fonder de grandes espérances sur la valeur de la ponction rachidienne : quelques très rares guérisons contestables de méningite tuberculeuse ou autre (Quincke, Freyhan, Goldschleider ,etc.), un certain nombre d'améliorations, beaucoup de résultats nuls, quelques morts opératoires (Quincke, Lichtheim, Wall, etc.), tel est le bilan général.

Procédé de Quincke[2]. — On se sert d'aiguilles longues de 3 à 7 centimètres, mesurant un diamètre de $0^{mm},6$ à 1 millimètre et pourvues d'un mandrin, qu'on retire quand on a pénétré dans le canal et qu'on remplace par un petit appareil servant à mesurer la pression du liquide et la quantité évacuée.

Le patient étant couché sur le côté, les jambes repliées sous le corps, et la colonne vertébrale aussi infléchie que possible, après avoir reconnu les

[1] Chipault. *Chir. opér. du système nerveux*, 1894 ; *Tribune méd.*, 1895 ; et Vallée, th. de Paris, 1896.

[2] D'après sa communication au Congrès de Lübeck, 1895.

vertèbres lombaires et marqué d'un trait à gauche leurs parties horizontales, enfoncer l'aiguille sur la ligne médiane entre les apophyses épineuses chez l'enfant, à 5-10 millimètres à droite ou à gauche de la ligne médiane chez l'adulte ; chez ce dernier, l'orienter en pénétrant de façon à atteindre la ligne médiane quand elle rencontrera la dure-mère. La profondeur à laquelle il faut piquer est de 2 centimètres chez l'enfant, de 4 à 6 centimètres chez l'adulte. (Ces chiffres équivalent à l'épaisseur totale des tissus, peau, masse commune et ligaments jaunes, qui séparent le canal sous-arachnoïdien de la surface extérieure.)

Lorsqu'on a la sensation d'être arrivé dans le lac, retirer le mandrin, et, si le liquide apparaît, ajouter le petit appareil déjà mentionné. Si le liquide n'apparaît pas, enfoncer ou retirer légèrement l'aiguille ou lui imprimer des mouvements de latéralité. Jamais d'aspiration.

Lorsque l'écoulement devient très lent, ou que la pression tombe à 40 millimètres ou au-dessous, enlever l'aiguille, comprimer légèrement la piqûre et la fermer avec du collodion iodoformé.

Suivant la force du jet, d'après Quincke, on laisse s'écouler de 20 à 100 centimètres cubes de liquide chez l'adulte, 2 à 66 centimètres cubes chez l'enfant.

L'anesthésie générale est inutile ; de même l'anesthésie locale, puisque la peau de la région est très peu sensible.

Procédé de Chipault. — Le sujet étant placé dans le décubitus latéral, les jambes et le tronc fléchis, déterminer l'espace lombo-sacré en reconnaissant les apophyses épineuses de la 5e vertèbre lombaire et de la 1re vertèbre sacrée qui le limitent. Sur l'un des côtés de la première apophyse épineuse sacrée, enfoncer péniblement le trocart à travers la peau et l'aponévrose extrêmement dures, et le diriger en avant et légèrement en haut et en dedans. Pénétrer du premier coup à 2 ou 3 centimètres chez l'enfant, à 4 centimètres chez l'adulte. Presque toujours il est nécessaire de faire pénétrer l'instrument un peu plus profondément avant de frôler avec sa pointe le bord inférieur du premier arc sacré. Ce bord apprécié, abaisser un peu le manche de l'instrument pour contourner l'obstacle, puis enfoncer encore de 1 centimètre chez l'enfant, de 2 centimètres chez l'adulte. Enfin retirer le mandrin.

Le liquide céphalo-rachidien s'écoule par grosses gouttes, qui oscillent, synchroniquement à la respiration, à l'extrémité du tube avant de tomber. Elles sont d'ordinaire claires comme de l'eau de roche.

L'évacuation spontanée terminée, oblitérer la piqûre avec un peu d'ouate collodionnée.

Chipault, pour pratiquer la ponction, se sert de deux canules (fabriquées chez Collin), munies de mandrins spéciaux, qui ont un diamètre de 1 à 2 millimètres et une longueur de 10 centimètres. Elles sont graduées extérieurement en centimètres et millimètres dans leurs 6 centimètres moyens, ce qui permet d'apprécier exactement le degré de pénétration.

La ponction rachidienne est, en somme, surtout avec le procédé de Chi-

pault, une opération très simple et à peu près constamment bénigne, pourvu qu'on se conforme aux règles de la méthode antiseptique et qu'on n'enlève pas à la fois une trop grande quantité de liquide.

DRAINAGE SOUS-ARACHNOÏDIEN RACHIDIEN

Le drainage du système sous-arachnoïdien médullaire n'a guère plus été employé, nous croyons, depuis que Quincke a mis à notre disposition la simple ponction lombaire et que l'on connaît les tentatives infructueuses faites par d'Essex Wynter et par quelques autres confrères dans le traitement de la méningite tuberculeuse. Reste à savoir s'il mérite d'être condamné à l'oubli, s'il ne serait pas susceptible de quelques applications spéciales.

En ce dernier cas, c'est à la légion lombaire inférieure et, de préférence, dans l'espace lombo-sacré ou à son voisinage, qu'on établirait le drainage. On ferait la voie par une incision transversale de l'espace ou par la laminectomie de la 5e vertèbre lombaire.

CURE RADICALE DU SPINA-BIFIDA (HYDRORACHIS)

Il est avéré que les trois quarts des enfants affectés de spina-bifida meurent avant la fin de la première année, et même la majeure partie de ces trois quarts, dans le courant du premier mois. La rupture accidentelle, l'ulcération de la tumeur, la méningite consécutive, nous expliquent bien cette mortalité dans une certaine mesure. Mais il faut observer que les enfants ainsi malformés naissent généralement faibles et chétifs. Aussi, avant d'entreprendre une opération, à moins d'indication urgente (menace de rupture[1] ou rupture toute récente), si l'état général laisse à désirer, on agira sagement en attendant une série de mois ou même d'années et en se bornant à la simple protection de la tumeur. Comme le dit très bien Karewski, il faut être sûr d'avoir devant soi des enfants viables.

D'autre part, tous les spina-bifida considérés en eux-mêmes ne sont pas rationnellement opérables : si la fissure vertébrale est très étendue, si la tumeur a un volume exceptionnel, et n'offre pas assez de peau normale pour recouvrir la brèche, si elle est stationnaire et pourvue d'une peau résistante, il vaut mieux n'y point toucher. La coexistence de phénomènes paralytiques, de troubles trophiques ne contre-indique pas l'opération, mais elle impose une réserve absolue dans le pronostic thérapeutique de ces complications ; Senenko, toutefois, a observé une amélioration remarquable des troubles paralytiques après l'opération.

Par opération nous entendons l'*excision de la tumeur à l'instrument*

[1] C'est dans des cas de ce genre que Walther et Monod ont opéré avec succès : l'un *quatre heures*, l'autre cinq jours après le naissance (*Soc. de chir.*, 19 mars 1892 et 22 mars 1893)

tranchant. C'est le seul mode d'intervention qui tende de plus en plus, et avec raison, à dominer tous les autres dans la pratique chirurgicale.

Quelques notions anatomo-pathologiques élémentaires ne seront peut-être pas inutiles à rappeler en manière d'exorde. Le spina-bifida est *ordinairement sessile* et *renferme alors presque toujours huit fois sur dix*, outre le liquide, *un segment de la moelle épinière et des nerfs* : la moelle (ou le tractus médullaire qui s'en détache), tantôt décrit une courbe à la face interne du sac méningé en lui adhérant sur quelque point, tantôt y prend insertion par un renflement ou par un pinceau de faisceaux dissociés, tantôt enfin s'y étale en une membrane plus ou moins mince ; quant aux nerfs qui émanent de cette partie de la moelle, ils affectent souvent la disposition d'une série d'anses transversales à convexité postérieure, ou ils sont alignés suivant un plan vertical (fig. 608) pour entrer plus bas dans le canal rachidien. C'est là ce qu'on observe le plus communément dans les spina-bifida de la moitié inférieure du rachis (méningo-myélocèles). D'autres fois, surtout dans la région cervicale, l'hydrorachis se montre pédiculé et ne contient que du liquide (méningocèle). Enfin, au point de vue plastique, il n'est pas moins important de savoir que la fissure vertébrale tantôt présente sur les bords des restes plus ou moins considérables de lames vertébrales, tantôt en est absolument dépourvue ou à peu près.

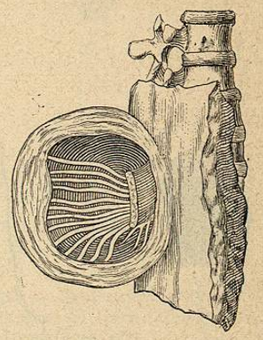

Fig. 608. — Spina-bifida (Trèves), nerfs alignés suivant un plan vertical.

Il y a lieu de distinguer deux classes d'excision : l'*excision simple* et l'*excision plastique*, celle-ci comprenant un bon nombre de dérivés. Mais dans l'une et dans l'autre il est trois points essentiels à observer : 1° l'*asepsie pendant l'opération* ; 2° la *fermeture hermétique mécanique de la brèche méningée*, pour empêcher autant que possible la perte secondaire de liquide céphalo-rachidien et surtout pour prévenir la production d'une fistule, source fréquente de méningite mortelle ; 3° l'*asepsie après l'opération*, toujours pour assurer la réunion immédiate.

A. *Excision simple*. Procédé. — Le patient étant profondément endormi au chloroforme et couché sur le flanc, la tête basse, le bassin élevé, cerner la tumeur par deux incisions cutanées semi-elliptiques, suivant son grand axe vertical, ou transversal (fig. 609 et fig. 610) sous la limite de la peau normale et des téguments amincis et transparents, un *peu plus haut* d'un côté que de l'autre pour éviter la correspondance de la ligne de réunion cutanée avec celle des réunions profondes ; il faut, en tout cas, conserver assez d'étoffe pour recouvrir ultérieurement les parties sous-jacentes.

Disséquer à droite et à gauche les lambeaux de peau jusqu'à la base apparente de la tumeur.