Isoler le sac méningé en suivant son collet jusqu'au pourtour de la brèche vertébrale. Si l'on était gêné par le volume du sac, le ponctionner latéralement et laisser *lentement* s'écouler le liquide.

Inciser largement le sac sur le côté et examiner l'intérieur. S'il ne contient que du liquide et si son collet n'est pas trop gros, étreindre ce dernier avec une ligature massive de soie fine qu'on arrête *en deçà* en passant un chef en travers avec une aiguille et en nouant ce chef avec l'autre. Couper les chefs à ras. Exciser le sac à un demi-centimètre de la double

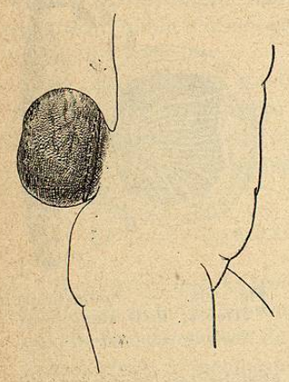

Fig. 609. — Spina-bifida, lombo-sacré du volume du poing, chez une fillette de deux mois et demi (opérée de l'auteur).

a, *b*, incision de la peau.

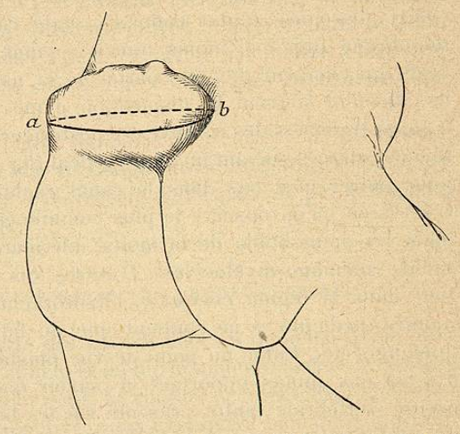

Fig. 910. — Spina bifida sacré inférieur du volume d'une mandarine, chez une fille de trois ans et demi (opérée de l'auteur).

ab, incision de la peau.

ligature et, pour plus de sûreté, fermer le petit moignon par un surjet serré de soie fine.

Au lieu d'exciser le sac, Karewski[1] le tord, le lie et l'assujettit en guise de fort bouchon sur la perte de substance vertébrale.

Si le sac contient de la moelle épinière ou un prolongement médullaire et des nerfs, sectionner l'insertion terminale de la moelle ou de ses prolongements, couper ou décoller ses adhérences filamenteuses, décoller la membrane étalée qui parfois représente la moelle, disséquer au bistouri ou aux ciseaux ou dégager par une traction vigoureuse les gros cordons nerveux qui cheminent dans le sac jusqu'au delà du collet, et réduire tout le restant d'organes nerveux dans le canal rachidien[2]. Puis terminer l'opération comme dans le cas précédent de méningocèle.

[1] Karewski. *Die chir. Krankh. d. Kindesalters*, p. 455, 1894.

[2] Autant que possible, ainsi que l'avaient déjà fait remarquer également Bellanger (th. de Paris, 1891) et V. Rochet (*Arch. prov. de chir.*, p. 536, 1892), il faut conserver les éléments nerveux qu'on découvre à l'intérieur de l'hydrorachis, et s'en tenir à leur dissection

Lorsque le collet est trop étendu en hauteur, l'exciser d'abord, fermer sa coupe par un surjet serré de soie fine, inverser si l'on peut la ligne de réunion dans la fissure vertébrale, et réunir à la Lemhert la face externe du collet par un autre surjet. La suture en bourse renforcée par des capitons peut donner également une bonne occlusion.

Le collet étant fermé d'une manière ou d'une autre, rapprocher les tissus fibro-musculaires voisins et les réunir exactement au moyen d'un autre surjet par-dessus le moignon méningé, en évitant les espaces morts.

Enfin, réunir la peau avec du crin de Florence ou du fil d'argent fin (fig. 611) après avoir réduit, au besoin, les lambeaux cutanés par quelques coups de ciseaux.

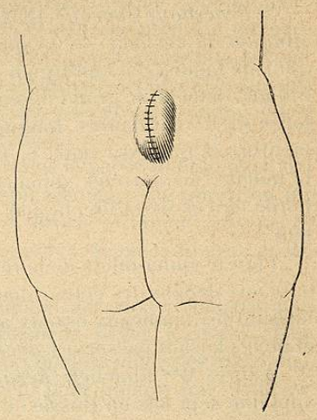

Fig. 611. — Suture de la peau après l'opération du spina bifida, même sujet que figure 609.

B. *Excision plastique.* — La technique de l'excision simple, est, en somme, à peu près celle des hernies abdominales où l'on s'occupe uniquement de retrancher le sac péritonéal et de lier ou coudre son collet sans toucher à l'orifice ou au canal qui a livré passage au sac. Dans l'excision plastique, le chirurgien cherche précisément à compléter son programme en fermant la fissure osseuse par laquelle s'est échappé l'hydrorachis. Il dispose aujourd'hui pour cela d'une série de procédés dits *ostéoplastiques*, où l'on utilise soit les os et le périoste de la fissure ou de son voisinage, soit les os et le périoste d'un animal.

a. *Procédés auto-ostéoplastiques.* — Ce sont en principe les meilleurs, et il faut leur donner la préférence toutes les fois qu'ils sont applicables.

1° *Procédé de Döllinger* (1885)[1] : *mobilisation des lames vertébrales.* — Il consiste, le sac une fois réséqué et son collet suturé, à mobiliser en bande avec une cisaille ou un ciseau les lames rudimentaires qui bordent la fissure et à les suturer sur la ligne médiane. Döllinger a obtenu un succès parfait. Senenko (1889) a également réussi par un procédé analogue. Nous-même (avril 1891) nous avons eu recours à l'ostéoplastie de Döllinger pour un

méthodique, à l'exemple de Périer, Hildebrand, Rosenbach, Picqué, etc. Mais, si la dissection est irréalisable, il ne *faut point reculer devant l'excision.* L'observation clinique a démontré que, *dans la majorité des cas, l'excision n'entraîne point de troubles de la motilité et de la sensibilité*, ou *que ces troubles sont insignifiants.*

L'histologie parle, d'autre part, dans le même sens. Recklinghausen a constaté que la moelle contenue dans les tumeurs lombo-sacrées est à peu près totalement altérée ; et d'après les études de Koch, le spina-bifida cervical ne présente le plus souvent qu'un prolongement *anerveux* des cornes postérieures.

[1] Döllinger (*Wien. m. W.*, n° 36, 1886).

spina-bifida lombaire ; mais notre petit opéré est mort de méningite. V. Rochet (de Lyon)[1], enfin, nous signalait, en 1892, un beau succès personnel chez un enfant de quatre ans environ atteint de spina-bifida crânio-dorsal.

2° *Procédé de Bobroff*[2] (1892) : *mobilisation de lambeaux osseux pédiculés, iliaques ou costaux.* — Ayant à combler une fissure sacrée qui avait la largeur de l'index, ce chirurgien fit deux incisions le long du bord supérieur de l'ilium, détacha le grand fessier, cisela sur la crête iliaque une pièce d'os large de 3 centimètres, longue de 2 centimètres, épaisse de 2 centimètres environ, la renversa dans la brèche spinale, le périoste en avant contre la moelle, les muscles spinaux faisant office de charnière, et la réunit aux bords avivés de la brèche par deux points de suture. Le résultat fut excellent.

Pour le spina-bifida de la région dorsale, Bobroff propose d'obturer la fissure aux dépens des côtes adjacentes, en ciselant leur lame externe, mais en laissant les lambeaux osseux adhérents aux parties molles juxtavertébrales et en les faisant passer *à travers* les muscles spinaux, non à leur surface.

D'après Mme Eliacheff (*Revue de chir.*, 1896), le procédé de Bobroff a été appliqué sept fois en Russie ; il y a eu deux morts et cinq succès (améliorations ou guérisons).

3° *Procédé d'A. Broca*[3] *: dédoublement des apophyses transverses.* — Se trouvant en présence d'une fissure très large, formée par quatre vertèbres (deux dorsales et deux lombaires) dont les apophyses transverses débordaient de chaque côté, après avoir suturé la dure-mère sur la ligne médiane autour de la moelle, Broca dédoubla les quatre apophyses de chaque côté au bistouri, parallèlement à leurs faces, renversa en dedans les huit petits volets ainsi obtenus et les sutura deux à deux sur la ligne médiane ; seuls les deux inférieurs ne purent être amenés en contact, vu la largeur de la fissure.

4° *Procédé de Chipault : deux lambeaux périostiques ou ostéo-périostiques.* — On prend ces lambeaux sur le sacrum, lorsqu'on opère un spina-bifida de la région sacrée et qu'il ne reste aucune trace d'arc vertébral. Bayer[4] avait déjà proposé d'emprunter les lambeaux périostiques au canal sacré lui-même pour en couvrir le sac une fois suturé.

b. *Procédés hétéroplastiques.* — Nous nous contentons de mentionner la transplantation du périoste d'un jeune lapin faite avec plus ou moins de succès par Mayo, Jessop, Hayes, la surface extérieure appliquée contre le collet du sac préalablement excisé ; ainsi que l'occlusion de la fissure vertébrale au moyen d'un segment d'omoplate de lapin, telle que P. Berger[1] l'a pratiquée avec un bon résultat chez une fillette de sept semaines.

[1] V. Rochet (*Arch. prov. de chir.*, 1892 ; mémoire très intéressant).
[2] Bobroff (*C. f. chir.*, n° 22, 1892).
[3] A. Broca. Des extirpations du spina-bifida (*Congr. de chir.*, Lyon, 1894).
[4] Bayer (*Prag. m. W.*, p. 49, 1890).

Quelle que soit la méthode d'excision employée, la partie du pansement qui recouvre la ligne de réunion doit pouvoir rester en place pendant une huitaine de jours sans le moindre décollement et sans la moindre infiltration ; sans quoi l'on risque de perdre les petits opérés par l'infection secondaire due au contact inévitable de l'urine et des matières fécales. On se sert pour cela d'ouate collodionnée, et mieux de pâtes adhésives, comme celles de Socin, de v. Bruns, etc.) ou de vernis imperméables.

Après la cicatrisation, on continue à comprimer la partie opérée avec un bandage convenable. Malheureusement si le spina-bifida reste guéri, on ne voit que trop souvent (Ch. Audry, Tédenat[2], A. Broca[3], Chipault, etc.) survenir ensuite une hydrocéphalie plus ou moins grave. C'est là le gros point noir du pronostic thérapeutique.

L'excision plastique ne s'impose pas absolument par son caractère ni par ses résultats anatomiques. La plupart des chirurgiens (Bayer, Karewski, Hildebrand, A. Broca, etc.) pensent, et nous avons constaté plusieurs fois nous-même, que l'excision simple suffit généralement pour donner une cicatrice ferme et pour éviter la récidive.

Quant au pronostic opératoire de l'excision en général, voici, pour le moment, quelques chiffres qui peuvent servir d'indication :

Statistique de Powers (1892) : 36 cas = 22,5 p. 100 de mortalité ; statistique de Hildebrand (1893) : 88 cas = 26,4 p. 100 ; statistique de Robson (1894) : 20 cas = 20 p. 100.

RÉSECTION INTRA-DURALE DES RACINES POSTÉRIEURES DES NERFS RACHIDIENS

La résection intra-durale des racines postérieures, pratiquée presque simultanément, en 1888, par Abbe et par Bennett, n'est devenue une opération bien réglée que l'année suivante entre les mains de Horsley. Néanmoins, comme il s'agit d'une opération tout à fait exceptionnelle, le nombre total des observations est de sept seulement à l'heure actuelle, ainsi que nous l'apprend Chipault[4], qui a pratiqué deux fois la résection intra-durale, et qui l'a étudiée d'une façon toute particulière soit seul, soit en collaboration avec Demoulin.

Les indications sont fournies par les névralgies rebelles périphériques où l'on a épuisé non seulement les moyens médicaux, mais encore toutes les autres ressources de la chirurgie, et où l'on a intérêt à ménager la fonction motrice ; 2° par les névralgies radiculaires qui ont résisté à la médecine.

[1] Berger (*Acad. de médecine*, 7 janv. 1892).
[2] Tédenat (*Congrès fr. de chir.*, Lyon, 1894).
[3] Broca (*Ibid.*).
[4] Chipault (*Travaux de neurologie chirurgicale*, 1895, et *Traité de chirurgie* de Le Dentu et Delbet, t. IV, p. 873, 1897).

Procédé de Chipault. — « Deux ou trois jours après une laminectomie préalable (l'opération se fait en deux séances), écarter les lèvres de la plaie, mettre largement à nu la face postérieure du fourreau dural et l'inciser longitudinalement; la moelle et les racines sont alors à découvert.

« Bien isoler la racine qu'il s'agit de réséquer, la soulever sur un crochet mousse et la sectionner de bas en haut à l'aide d'un ciseau très tranchant, coudé sur le plat et à long manche, d'abord au ras de son insertion médullaire, puis au ras de son passage dural, sections qui doivent se faire sans tiraillements : l'interne pour ne pas blesser la moelle, l'externe pour ne pas blesser la racine antérieure, en ce point très voisine de la postérieure.

« Avec ces précautions, on peut réséquer plus d'un centimètre desr acines cervicales, trois ou quatre des racines dorsales, plus encore des racines lombaires et sacrées. »

Il ne faut pas oublier que la résection intra-durale est une opération grave, puisque, nous dit Chipault, deux opérés sur sept sont morts de shock. On ne doit y recourir que dans le cas de nécessité absolue et dans des conditions bien déterminées.

Au point de vue thérapeutique, on a constaté toujours la diminution considérable ou la disparition complète des douleurs. Entre autres, le malade que Chipault a présenté au Congrès français de chirurgie de 1895, et dernièrement (17 janvier 1897) à l'Académie de médecine et auquel il avait réséqué la huitième racine postérieure cervicale droite pour une névralgie rebelle du membre supérieur, ne souffrait plus depuis l'opération, c'est-à-dire depuis plus de deux ans. Le résultat sera-t-il aussi durable chez le malade à qui Ch. Monod et Chipault[1] ont réséqué récemment la dernière racine cervicale, la première dorsale et une partie de la deuxième, pour une névralgie rebelle du moignon du bras ?

REDRESSEMENT BRUSQUE DU RACHIS DANS LE MAL DE POTT ET LES SCOLIOSES GRAVES

(Opération de Calot.)

I

Le 22 septembre 1896, Calot[2] (de Berck-sur-Mer) lisait à l'Académie de médecine, avec présentation de six malades traités, un mémoire des plus intéressants où il préconisait et exposait une méthode vraiment neuve pour redresser en une seule séance, sous le chloroforme, la *bosse* du mal de Pott. Il se basait alors sur le résultat de 37 opérations personnelles. Depuis, il a

[1] Ch. Monod et Chipault (*Soc. chir.*, p. 228, 16 mars 1898).

[2] Calot. Sur les moyens de corriger la bosse du mal de Pott, d'après 37 opérations, et sur le moyen de la prévenir (*Ac. méd.*, 22 janv. 1896, et *Archives prov. de chir.*, févr. 1897). Note sur quelques modifications apportées à la technique du redressement des maux de Pott (Paris, 1897). Traitement du mal de Pott, *Congrès intern. de Moscou* (août 1897). Ombredanne (*Arch. gén. de méd.*, septembre 1897).

fait ou l'on a fait, d'après ses indications, soit en France, soit à l'étranger, plusieurs centaines d'opérations semblables.

L'opération de Calot est essentiellement fondée sur la combinaison des deux modes généraux de redresser un arc : *la pression sur la convexité et la traction aux deux extrémités*. D'ordinaire, ses effets orthopédiques sont légèrement favorisés par l'ablation préliminaire de la CALE, c'est-à-dire des apophyses épineuses saillantes ; exceptionnellement, comme dans les cas de consolidation osseuse complète, outre la résection cunéiforme postérieure, on prélude au redressement *par la section linéaire du cal ou nœud des corps vertébraux*.

D'après le promoteur de la méthode, le redressement brusque se trouverait donc indiqué dans tous les cas, aussi bien anciens que récents, de la bosse pottique. Ainsi il l'a appliqué, et avec succès, à des bosses vieilles de quatre, six, huit, neuf ans. Il opère également quel que soit le volume de la bosse, quand il existe des abcès par congestion encore fermés, quand le mal se complique de paralysie. D'autres chirurgiens, entre autres Coudray[1] et Bilhaut[2], réservent le redressement brusque aux gibbosités récentes et peu volumineuses.

Technique opératoire. — La technique comprend deux ou trois temps, selon qu'il n'y a point lieu ou qu'il y a lieu de faire une excision préliminaire ; les deux temps fondamentaux sont : la *réduction manuelle* et la *contention avec un grand appareil plâtré spécial*, qui enserre le tronc, le cou et la tête, sauf la face.

1° *Excision préliminaire.* — On enlève la peau, souvent épaisse, qui recouvre la bosse, ainsi que les apophyses épineuses saillantes ; et l'on suture la peau au catgut, pour n'avoir plus à toucher à la plaie.

Quelquefois, — s'il s'agit d'un cal osseux à disloquer, — on enlève la partie postérieure des vertèbres (3 à 6 centimètres), on détache la moelle avec le bec d'une sonde cannelée de la partie postérieure de l'angle de soudure rachidienne, et, pendant qu'on la soulève sur la sonde recourbée en crochet, on va sectionner le cal réunissant les corps vertébraux. Pour cette section, Calot se sert d'un ciseau à froid construit par Collin : « Il le pousse vigoureusement avec l'effort de ses deux mains, et prudemment, millimètre par millimètre, en faisant, au fur et à mesure qu'il avance, les mouvements d'écartement. Lorsqu'il a pénétré dans les divers sens jusqu'à 3 centimètres de profondeur, un dernier mouvement d'écartement amène la séparation complète de la colonne vertébrale. »

2° *Réduction manuelle.* — Pendant que l'enfant est couché sur la table d'opération, ventre en bas, toujours sous le chloroforme, — ou, avant de l'endormir, si l'on n'a pas fait d'excision préliminaire, — « on applique sur

[1] Coudray (*La méd. infantile*, 1897).

[2] Bilhaut (*Ann. de Chir. et d'Orthop.*, 1897).

la nuque et sous le menton un petit bandage en toile (fig. 612), qui a pour but de faciliter l'extension exercée tout à l'heure sur la tête et par son intermédiaire sur le rachis. Ce bandage se construit, séance tenante, avec deux bandes, longues de 80 à 90 centimètres environ, qui emboîtent par leur partie moyenne : l'une, le menton ; l'autre, la partie postérieure de la tête. Les chefs des bandes viennent se rejoindre au-dessus de l'oreille de chaque côté, et sont fixées solidement l'une à l'autre en ce point par des épingles de nourrice. A 20 ou 30 centimètres de ce point d'intersection, les extrémités flottantes des bandes sont saisies par les mains d'un aide vigoureux, et, si

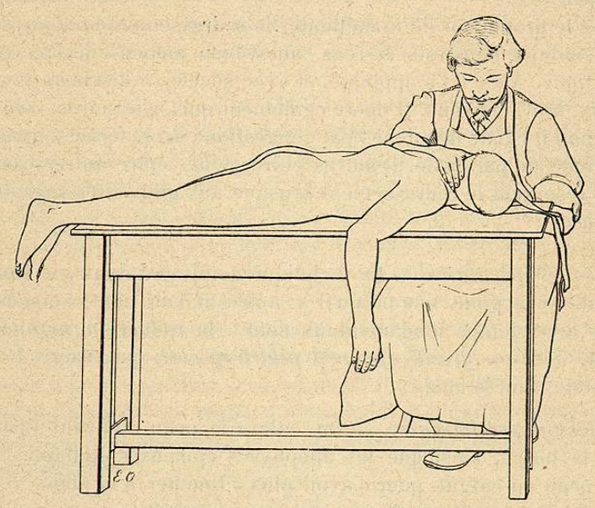

Fig. 612. — Redressement de la bosse pottique.
Enfant couché, le ventre en bas, sur la table d'opération ; la tête est garnie d'un bandage en toile qui doit servir à l'extension du rachis.

possible, déjà exercé. Il est encore plus commode de nouer ces extrémités l'une à l'autre de chaque côté et de loger les nœuds dans les rainures latérales d'une tringle transversale, par exemple dans les crochets de la pièce métallique transversale de l'appareil à suspension de Sayre. L'aide saisira cette barre à pleines mains pour faire l'extension du rachis. A cet aide on en associe deux autres, non moins vigoureux, qui vont tirer sur les deux bras.

Trois autres aides sont placés du côté des pieds pour tirer sur les membres inférieurs, c'est-à-dire sur l'extrémité inférieure du rachis.

a. *Extension et contre-extension.* — A un moment donné, les six aides entrent simultanément en action, et tirent d'une manière méthodique et progressive jusqu'au déploiement maximum de leurs forces, le rachis même des tout jeunes enfants ayant une résistance beaucoup plus grande qu'on ne pense généralement ; on peut, du reste, se servir du dynamomètre pour

contrôler la force de traction. Ces manœuvres d'extension et de contre-extension suffisent souvent à elles seules à donner déjà un redressement presque complet de la gibbosité (fig. 613).

b. *Pression directe.* — Lorsqu'on s'est aperçu que ces manœuvres n'ont plus d'effet correcteur, on applique directement les mains sur la gibbosité, et, le bassin et les clavicules reposant sur deux supports en bois, l'on exerce une pression méthodique pendant qu'un aide supplémentaire, à genoux, soutient avec ses mains, de bas en haut, la colonne vertébrale jusqu'à ce que les vertèbres déplacées soient rentrées au niveau ou même au-dessous des vertèbres voisines (fig. 614).

L'on perçoit sous la main et l'on entend même quelquefois des craque-

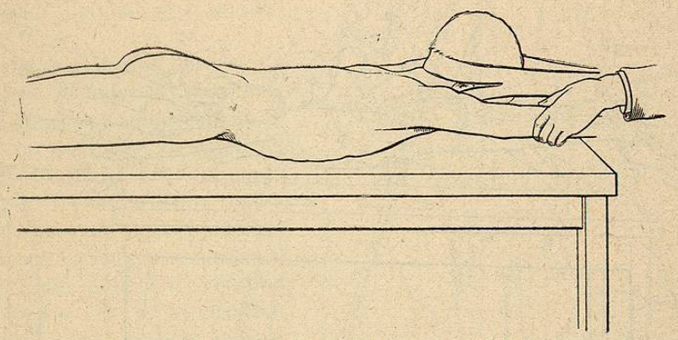

Fig. 613. — Redressement de la bosse pottique.
Effacement presque complet de la bosse obtenu par les seules manœuvres d'extension et de contre-extension.

ments osseux, qui témoignent du désengrènement des deux segments rachidiens et du glissement des vertèbres les unes sur les autres.

Une à deux minutes suffisent généralement pour la correction parfaite. On la maintient quelques instants.

3° *Contention.* — La correction obtenue, il ne reste plus qu'à appliquer l'appareil de contention. Un aide remplaçant le chirurgien jusqu'après dessiccation du plâtre, pendant que l'anesthésie est continuée, commencer par appliquer, au niveau de la gibbosité, des tampons d'ouate entre-croisés qui, comprimés par les bandes plâtrées, pénétreront, en quelque sorte, de force, comme un véritable coin dans le dos, c'est-à-dire vont continuer dans l'appareil la compression très puissante que faisaient les mains de l'aide au niveau de la gibbosité. Ces tampons sont longs de 10 à 15 centimètres et mesurent deux travers de doigts d'épaisseur ; la pression est plus vigoureuse s'ils sont faits avec de la ouate hydrophile. Par-dessus ces tampons, et embrassant la totalité du tronc, sont passés des rouleaux d'ouate ordinaire, Il faut avoir soin d'appliquer une couche assez épaisse d'ouate, 2 ou 3 centimètres au moins, dans tous les points pour que la bande plâtrée ne puisse

exercer nulle part de pression douloureuse. Et les bandes plâtrées sont reliées ensuite par la méthode ordinaire sur cette ouate, et fortement serrées sur la totalité du tronc. Les bandes doivent être trempées daus l'eau chaude pour que la consolidation de l'appareil ne demande que quelques minutes, — point capital, — puisque les aides doivent maintenir l'extension du rachis et la compression directe sur la gibbosité pendant tout le temps que demande la consolidation.

Pour construire la partie cervicale et crânienne de l'appareil, on peut

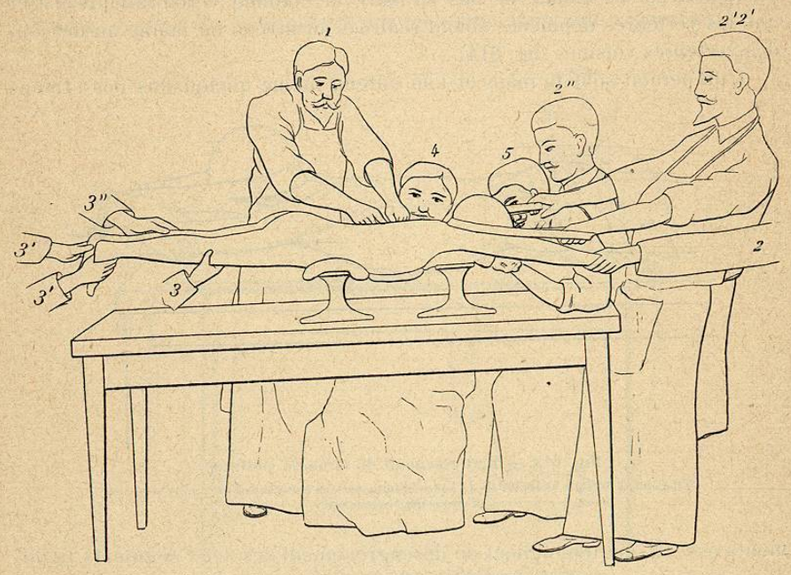

Fig. 614. — Redressement de la bosse pottique.
Correction complète obtenue par la pression directe de l'opérateur pendant les manœuvres d'extension et de contre-extension faites par les trois aides de pied et les trois aides de tête.
1, opérateur ; 2, 2' 2', 2", aides de tête ; 3, 3' 3' 3", aides de pied ; 4, aide supplémentaire à genoux soutenant de bas en haut la colonne vertébrale ; 5, chloroformiste.

laisser l'enfant dans cette attitude horizontale ; mais il est plus facile de la construire en suspendant l'enfant la tête en haut dans l'appareil à suspension ordinaire (fig. 615) ; il suffit, pour cela, d'introduire le crochet de l'appareil dans l'anneau de la pièce transversale sur laquelle on tirait la tête précédemment. Mais on ne peut suspendre l'enfant que lorsque la partie dorsale et sous-cervicale de l'appareil est bien consolidée ; sans cela, l'appareil se déformérait et on laisserait se perdre; par conséquent, une partie de la correction obtenue.

L'anesthésie doit être continuée pendant que le chirurgien roule des bandes plâtrées autour du cou et de la tête, ne laissant à nu que la face, de la ligne sourcilière au menton. Lorsque la partie cervicale de l'appareil est sèche, on coupe les bandes de toile qui avaient servi à l'extension de la tête

et l'on fait cesser le chloroforme. Celui-ci est toujours bien supporté par les enfants pendant la suspension.

On fait exercer sur le rachis par deux aides (tirant fortement les cuisses de l'enfant) une traction de 80 à 100 kilogrammes, traction mesurée au dynamomètre, jusqu'à ce que la consolidation du bandage plâtré soit complète. L'opération dure de quinze à vingt minutes.

La durée du traitement est de six mois à un an. On change l'appareil tous les trois ou quatre mois. Après le deuxième ou le troisième appareil, on autorise l'enfant à marcher avec un corset.

Calot n'a jamais observé de paralysie ou autre accident nerveux après ses interventions, il a vu, au contraire, la paralysie disparaître dans les dix jours chez six des huit enfants qu'il a soumis au redressement. Quant aux résultats éloignés, comme il s'agit d'une maladie à évolution très longue et à localisation spéciale, nous ignorons encore quelle peut être l'influence de la correction opératoire sur la consolidation ou la non-consolidation du rachis au niveau du foyer morbide ainsi plus ou moins largement disloqué. Ménard [1] et Brun ont noté dans leurs expériences cadavériques un écart de 2 à 10 centimètres. Une grande réserve s'impose encore pour le moment à cet égard.

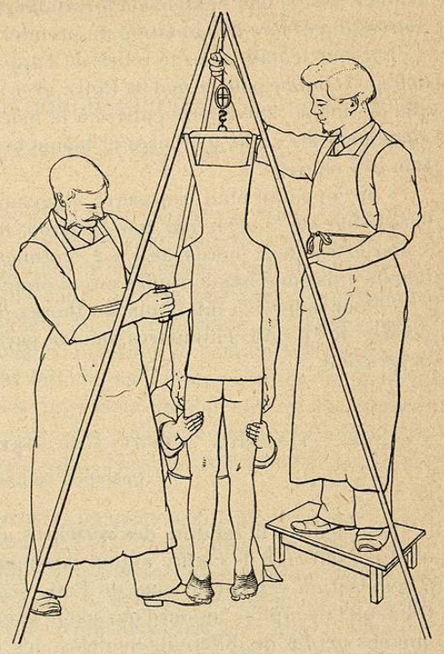

Fig. 615. — Redressement de la bosse pottique.
Application du bandage plâtré de Calot, l'enfant étant suspendu au trépied de Sayre et la contre-extension étant faite par un aide sur les deux membres inférieurs.

II

Le même chirurgien [2] a étendu sa méthode du redressement brusque, sous le chloroforme, aux scolioses graves, à celles où la gibbosité costale est des plus prononcées. Mais il n'est pas encore possible de connaître la portée exacte de cette nouvelle application.

[1] Ménard (*Acad. de méd.*, 11 mai 1897) ; Ménard, Brun (*Soc. chir.*, 12 mai 1897).
[2] Calot (*Note sur la correction opératoire des scolioses graves*, Masson, éd., 1896).