L'opération comprend deux temps : la *réduction* et la *contention plâtrée* ; et ces temps s'exécutent de la même manière que pour le redressement de la bosse pottique. Seulement on peut être amené à augmenter la force de traction, c'est-à-dire à employer plus d'aides, quatre au lieu de trois à chaque extrémité, et c'est sur la *voussure costale* que porte la pression directe pendant que se fait l'extension forcée du rachis. On complète, s'il le faut, le redressement lors de l'ablation du premier appareil, au troisième mois.

Lorsque le patient a été retiré de l'appareil à suspension de Sayre, « on dégage (comme pour le mal de Pott), avec un bistouri, les joues et le menton afin de donner une liberté entière à la mâchoire inférieure. On peut dégager également les creux axillaires et même le front jusqu'à la ligne d'implantation des cheveux ».

« Si l'appareil était trop serré et gênait fâcheusement la respiration, il serait sage de l'*ouvrir par une incision médiane antérieure* et d'en laisser s'écarter les deux bords de 1 à 2 centimètres, sauf à les maintenir à cette distance par une bande roulée circulairement par-dessus l'appareil. »

« Pour aider à la dilatation du thorax du côté déprimé, on pratique *une fenêtre* de 10 à 15 centimètres dans la partie de l'appareil qui répond à cette dépression. »

FIXATION APOPHYSAIRE DIRECTE DES VERTÈBRES

(Opération de Chipault.)

Renonçant à la ligature des vertèbres au moyen de gros fils d'argent, fils qu'il passait en 8 de chiffre autour des apophyses épineuses correspondant à la déviation vertébrale (mal de Pott, scolioses et cyphoses essentielles), Chipault[1] n'emploie aujourd'qui, pour fixer les vertèbres une fois réduites, que des *griffes* de différents modèles, les unes souples, les autres rigides, « destinées à rendre plus facile et plus rapide encore la fixation des apophyses épineuses les unes aux autres ». Ces griffes doublent la résistance du rachis normal, sont bien tolérées par les tissus et ne gênent pas le développement des vertèbres.

« Cette fixation apophysaire terminée, nous dit Ombrédanne, le second temps de la manœuvre destinée à obtenir la contention parfaite consiste à fixer le malade sur une planche perforée spéciale.

« La planche en bois blanc encadrée de chêne est perforée au niveau du siège pour permettre la défécation. Au niveau des membres sont des orifices destinées à permettre le passage des sangles qui vont les immobiliser. Enfin sur les parties latérales de la planche sont deux rails supportant les compresseurs métalliques destinés à agir directement sur les courbures pathologiques pour les maintenir corrigées.

« S'il s'agit d'une déformation à convexité postérieure, le malade est fixé

[1] Chipault (*Acad. de médecine*, 11 août 1897).

au moyen de sangles dans le décubitus dorsal, les plaques métalliques latérales jouent simplement le rôle de latéro-fixateurs et sont placées de part et d'autre de la lésion.

« S'il s'agit d'une déviation latérale, on fixera sur les rails latéraux trois plaques, une large du côté de la convexité, deux plus étroites disposées en sens inverse, sur deux extrémités de l'axe. »

OPÉRATIONS LATÉRO-RACHIDIENNES

POUR L'ATTAQUE DIRECTE DU MAL DE POTT

La gibbosité, l'abcès intra ou péri-vertébral, l'abcès par congestion apparent ou encore caché, la paralysie, toutes ces manifestations ou lésions sont la conséquence, comme on le sait, dans le vrai mal de Pott, de la tuberculose des corps vertébraux. Il est, par suite, logique que maints chirurgiens aient résolu de s'attaquer directement au foyer morbide, aux corps vertébraux eux-mêmes, afin de supprimer, si possible, là comme ailleurs, tout le territoire occupé par la tuberculose initiale, au lieu de s'arrêter uniquement à l'emploi de l'immobilisation, des injections modificatrices (iodoforme, naphtol camphré, etc.), de la large incision inférieure des abcès migrateurs ou émigrés : moyens dont il ne faut point, du reste, méconnaître la grande valeur thérapeutique.

Pour atteindre les corps vertébraux, on peut passer par le canal rachidien, grâce *à la laminectomie* (voy. p. 474), en réclinant la moelle d'un côté ou de l'autre ; un certain nombre d'opérations ont été même déjà faites par cette voie, quelques-unes avec succès. Mais la voie d'élection, celle qui donne le plus de facilité, de sécurité, d'efficacité, est bien la voie latérale, comme Michaux le déclarait encore avec insistance, en 1894, au Congrès de chirurgie de Lyon : on contourne le canal rachidien pour mieux agir sur la série des corps vertébraux.

Le chirurgien possède aujourd'hui des procédés d'attaque latérale bien réglés et systématiques, non seulement pour les régions abordables du rachis (cou, lombes), simplement défendues par des parties molles, mais encore pour les régions dorsale et sacrée que la présence des côtes ou la profondeur dans l'excavation pelvienne semblait rendre inaccessibles. Le seul problème à résoudre encore, et il est certes des plus difficiles, est celui qui concerne la nécessité et l'opportunité des opérations latéro-rachidiennes dans le traitement du mal de Pott. En attendant, on doit, nous croyons, une mention spéciale aux beaux résultats que Ménard[1] (de Berck-sur-Mer) a obtenus dans la paraplégie pottique.

L'opération doit *toujours être faite au niveau du foyer tuberculeux*

[1] Ménard (*Revue d'orthop.*, p. 47, 1894 ; 10e *Congrès intern. de Rome*, 29 mars-5 avril 1894 ; *Arch. prov. de Chir.*, p. 297, 1894 ; *Congrès fr. de Chir.*, Lyon, p. 645, 1894).

d'origine : foyer qu'on détermine soit par le siège de la gibbosité, soit par le siège et le trajet de l'abcès migrateur, soit par l'étendue et les caractères de la paralysie, soit, enfin, par le point maximum de la douleur rachidienne ou par plusieurs de ces signes à la fois. Si l'abcès migrateur s'est déjà terminé par une fistule, celle-ci, on le sait par expérience, ne peut guère servir par elle-même et à elle seule *à préciser* le point de départ ; on est alors forcé d'intervenir d'après des présomptions et à tâtons, tout en se conformant le plus possible aux données générales de la technique typique ; et bien souvent l'opération reste incomplète.

En tout cas, le traitement opératoire de l'abcès par congestion ou de la fistule qui l'a remplacé (grattage, cautérisation, drainage) est associé au traitement opératoire *final* ou fondamental qui a pour but de déblayer le centre ou les faces des corps vertébraux malades (extraction de séquestres, grattage, évidement, tunnellisation, cautérisation, drainage uni ou bilatéral).

Parmi les procédés typiques juxtarachidiens, les uns se rapportent aux vertèbres cervicales, les autres aux vertèbres dorsales, d'autres aux vertèbres lombaires ; d'autres, enfin, à la face antérieure du sacrum. Nécessairement, dans la pratique, diverses combinaisons peuvent s'imposer.

A. *Région cervicale.* — Dans cette région on peut aborder latéralement la face antérieure des vertèbres par une incision qui longe le bord antérieur du sterno-mastoïdien comme pour la ligature de la partie supérieure de la carotide primitive (procédé de Burckardt)[1], ou par une incision faite sur le bord postérieur et inférieur du même muscle (procédé de l'auteur) calquée en partie sur celle que Chassaignac a préconisée pour la ligature de l'artère vertébrale au-dessous du tubercule carotidien.

1° *Procédé de Burckardt et J. Reverdin : incision haute présterno-mastoïdienne.* — Il convient spécialement à la tuberculose des quatre premières vertèbres cervicales, et est surtout avantageux, autant que commode, dans les cas d'abcès ossifluent rétro-pharyngien, ainsi que l'ont constaté à leur tour Kramer[2] et J.-L. Reverdin[3].

Un coussin étant placé sous le cou et l'anesthésie établie, faire le long du bord antérieur du sterno-mastoïdien une incision cutanée de 5 à 6 centimètres, dont le milieu corresponde au bord supérieur du cartilage thyroïde (fig. 616,1 et fig. 617,1). Diviser le peaucier, récliner ou couper entre ligatures les veines qui se rencontrent, puis diviser l'aponévrose cervicale sur le bord antérieur du sterno-mastoïdien.

Pendant qu'un aide écarte ce muscle en dehors, en se tenant le plus près possible du larynx, reconnaître la carotide commune, la faire écarter également en dehors, porter le doigt au-devant des corps vertébraux, et le faire

[1] Burckardt (*Centr. f. Chir.*, p. 57, 1888).
[2] W. Kramer (*Centr. f. Chir.*, p. 233, 1892).
[3] J.-L. Reverdin (*Cong. de Chir.*, Lyon, p. 567, 1894).

remonter, au besoin, jusqu'à ce qu'on ait la sensation du tissu scléreux de défense qui enveloppe la collection purulente.

Là, immédiatement au-dessus de la barrière conjonctive sous la paroi pharyngienne, avec la pointe d'un bistouri, mieux avec le bec d'une sonde cannelée ou l'extrémité du doigt, pénétrer de force dans l'intérieur de la cavité, et, quand la matière purulente s'est écoulée au dehors, après avoir au besoin agrandi la brèche avec une pince dilatatrice ou encore avec le doigt, explorer de bas en haut la face antérieure des vertèbres ; puis, s'il y a lieu, extraire les séquestres, ruginer ou évider les os ; enfin installer un gros drain de caoutchouc ou une grosse mèche de gaz iodoformée dans la cavité. Aucune suture.

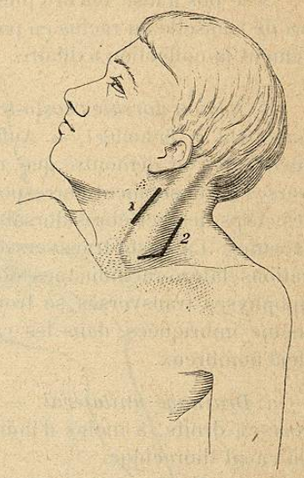

Fig. 616.
1. incision de Burckardt-J. Reverdin pour l'abcès ossifluent rétro-pharyngien ; 2, incision de l'auteur pour l'abcès ossifluent sus-claviculaire.

Auffret (de Brest) préfère ouvrir les abcès froids rétro-pharyngiens *par la bouche*, comme on le fait couramment pour les abcès chauds de même siège. L'incision se pratique alors sur la ligne médiane de la paroi postérieure du pharynx, sur une hauteur de 5 à 6 centimètres.

La voie buccale a incontestablement des avantages et peut trouver son application. Mais, à notre avis du moins, comme à celui de J.-L. Reverdin, l'opération de Burckardt doit être considérée comme l'opération de choix : elle est facile ; elle se prête mieux à l'exploration directe, sur une plus grande étendue ; elle donne plus de latitude pour certaines interventions ou précautions éventuellement nécessaires, telles que l'ablation de séquestres, le curage et le drainage ; elle permet, enfin, l'emploi régulier des topiques antiseptiques usités en pareille circonstance.

Longtemps avant Burckardt, Chiene (d'Edimbourg)[1] avait indiqué un procédé qui nous met également à même d'atteindre de flanc les abcès rétro-pharyngiens ; et ce procédé a été successivement appliqué par Boéchat, Watson-Cheyne, Phocas[2], etc. Mais, a-t-on fait observer, comme l'incision porte sur le bord postérieur du sterno-mastoïdien, on est obligé de passer *en arrière* du faisceau vasculo-nerveux (jugulaire interne, carotide, nerf vague) pour arriver aux corps vertébraux que couvre l'abcès. Est-ce bien là un vice rédhibitoire ? Nous ne le pensons point pour notre compte. Il est possible que, devant certaines dispositions topographiques, il y ait quelquefois avantage à suivre de préférence le procédé un peu plus délicat de Chiene.

2° *Procédé de l'auteur. — Incision basse rétro-sterno-mastoïdienne.* — Qu'il y ait déjà ou non un abcès sus ou sous-claviculaire (dans le premier cas l'opération est naturellement facile), nous supposons dans le mal de Pott cervical inférieur ou cervico-dorsal d'aller jusqu'aux corps vertébraux par une incision verticale de 5 à 6 centimètres qui est faite sur le bord postérieur

[1] Chiene (*Brit. m. J.*, II, 1877).
[2] Phocas (*Sem. méd.*, p. 522, 1892).

du sterno-mastoïdien jusqu'à la clavicule et à laquelle on ajoute une petite incision transversale pour la section du faisceau claviculaire de ce même muscle : d'où un L à sinus antérieur (fig. 616, 2 et fig. 617, 2). On arrive aux vertèbres en passant, suivant les cas, *en avant* ou *en arrière* de la carotide.

Le foyer tuberculeux est traité directement suivant les moyens ordinaires ; on traite ensuite les parois de l'abcès juxta-vertébral, s'il en existe, et l'on termine par le drainage de l'un et de l'autre.

Si le pus a fusé encore plus loin, sous l'aiselle, on installe un drain qui va de l'aisselle au rachis en passant sous la clavicule, ou bien on draine isolément la collection axillaire.

B. *Région dorsale : costo-transversectomie préliminaire.* — C'est principalement à Schœfer[1], à Auffret[2], à Vincent[3], à Ménard[4], que revient le mérite d'avoir démontré que, moyennant la résection des apophyses transverses et du segment correspondant des côtes, on peut agir directement sur les corps des vertèbres dorsales comme sur ceux des vertèbres sus et sous-jacentes. La costo-transversectomie est la clé et la caractéristique des opérations latéro-rachidiennes dorsales, d'autant que les arcs costaux et les apophyses transverses se trouvent souvent très rapprochées, quelquefois même imbriquées, dans les cas de gibbosité. Quant aux procédés, ils sont déjà nombreux.

a. *Drainage unilatéral.* — 1° *Procédé d'Auffret.* — On opère de préférence à droite, à moins d'indication contraire, pour s'éloigner de l'aorte et du canal thoracique.

« Le patient reposant sur un sac de son recouvert d'un drap, qui rend le dos saillant, faire une incision paraépineuse de 10 à 12 centimètres, au besoin plus longue (fig. 617, 3).

« Décoller avec un scalpel à lame large toutes les parties molles adhérentes aux apophyses et lames correspondantes, comme dans le premier temps de la laminectomie.

« Arrivé à l'articulation de la côte avec l'apophyse transverse, la dépouiller très complètement.

« Détacher l'apophyse transverse d'un coup de gouge bien tranchante appliqué à sa base, la soulever avec un davier et détruire les dernières adhérences à la côte avec la pointe du scalpel.

« Dépérioster la côte correspondante, puis la scier nettement au niveau très précis du périoste relevé, avec la scie de Larrey, la scie à chaîne ou encore avec la pince tranchante de Mathieu.

« La conservation du périoste a le double avantage de garder la substance

[1] Schœfer (*J. of the amer. med. assoc.*, II, 943, 1891).

[2] Auffret (*Bull. Acad. méd. et Arch. de méd. navale*, 1892 et 1894 ; *Congr. de chir.*, Lyon, p. 586, 1894).

[3] Vincent (*Rev. chir.*, p. 276 et 379, 1892 ; *Congr. de chir.*, Lyon, p. 582, 1894).

[4] Ménard (*Congr. fr. de Chir.*, Lyon, p. 645, 1894).

ostéogène et de protéger la plèvre et les vaisseaux, qui doivent rester invisibles. Si, malgré tout, au cours de l'opération, la plèvre reçoit un petit coup de pointe, il faut immédiatement pratiquer une suture fine au catgut ou à la soie.

« Saisir le fragment de côté avec un davier ordinaire, le soulever, opérer de proche en proche et de dehors en dedans le décollement du périoste de la face profonde avec un détache-tendon, porter la pointe d'un scalpel acéré en accent circonflexe sur l'articulation costo-vertébrale pour l'ouvrir, et arracher la côte par torsion.

« En réséquant ainsi deux autres apophyses avec les côtes correspondantes, on ouvre un champ considérable, qui met à nu trois ou quatre corps vertébraux.

« Isoler ces corps en décollant la plèvre avec l'extrémité de l'index.

« Appliquer sur chaque corps, normalement, deux ou trois couronnes d'un petit trépan tire-fond (fig. 618), très voisines l'une de l'autre ; l'arbre du trépan doit avoir au moins 12 centimètres de long.

« Agrandir la brèche à l'aide de la gouge ou de la curette tranchante, et faire un curage *complet* de la partie altérée ; enfin, installer des drains pour pratiquer des injections iodoformées. Aucune suture. »

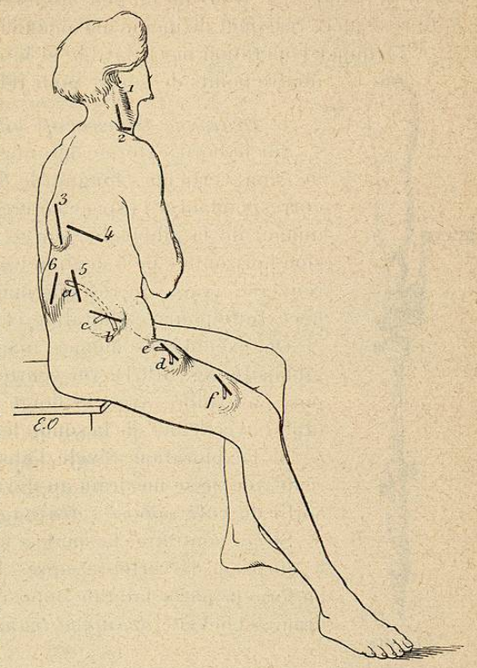

Fig. 617. — Attaque directe du mal de Pott.

1, procédé de Burckardt-J. Reverdin ; 2, procédé de l'auteur ; 3, procédé d'Auffret ; 4, procédé de Ménard ; 5, procédé de Trèves ; 6, procédé de Fontan.

a b, drainage lombo-sus-inguinal : *c d*, drainage sus-inguino-fémoral ; *e f*, drainage fémoro-fémoral. Ces drainages sont étagés suivant le siège plus ou moins bas de l'abcès par congestion.

2° *Procédé de Ménard.* — « Découvrir par une incision transversale de 5 à 7 centimètres la partie rachidienne de la côte qui paraît répondre le mieux au sommet de la gibbosité (fig. 617,4).

« Exciser l'apophyse transverse répondant à cette côte.

« Dénuder la côte de son périoste, la sectionner à 4, 5, 6 centimètres environ du rachis, et arracher d'un seul coup ou par fragments son extrémité vertébrale. L'abcès s'ouvre le plus souvent au moment où s'effectue cet arrachement.

« En suivant le canal périostique qu'a laissé la dénudation de la côte, engager la sonde cannelée dans le foyer tuberculeux vertébral ; ou bien, explorer avec son bec les faces latérales des vertèbres malades.

« Pour obtenir une ouverture plus large et plus directe (du champ opératoire), l'abcès se trouvant un peu au-dessous ou un peu au-dessus de la côte réséquée, réséquer de même une deuxième côte.

« Terminer l'opération par le lavage et le drainage de la cavité. Deux ou quatre points de suture pour rétrécir la plaie cutanée. »

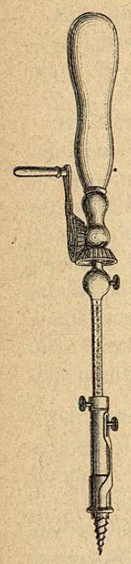

Fig. 618.
Trépan tire-fond d'Auffret.

b. *Drainage transversal bilatéral :* procédé de Vincent. — Sur le bord externe des muscles spinaux, on pratique une incision verticale, longue de 8 à 10 centimètres, son milieu correspondant à l'espace intercostal qui affleure le point culminant de la gibbosité ; sur ce milieu on fait tomber une incision horizontale de 5 centimètres, d'où une incision totale en ⊢ renversé ; puis l'on résèque une ou deux côtes, selon la place nécessaire pour l'exploration et le drainage.

On exécute les mêmes manœuvres de l'autre côté de la gibbosité (fig. 619,1). On écarte la plèvre de part et d'autre ; puis on explore avec le doigt le sinus de la coudure vertébrale, avec le bec de la sonde les faces latérales des vertèbres.

Si l'exploration révèle l'absence de caverne intra-corporéale, on passe un drain au-devant de la coudure et on le fait sortir du côté opposé : *drainage prévertébral.*

Si, au contraire, la sonde a fait reconnaître une cavité dans le corps de la vertèbre, après l'avoir évidée à la curette, on perfore la paroi latérale opposée de la cavité et l'on y met un drain à cheval : *drainage transvertébral ou transsomatique.*

C. *Région lombaire.* — Deux procédés nous permettent d'arriver sur les corps des cinq vertèbres lombaires : et même de la dernière dorsale : celui de Trèves, déjà classique depuis longtemps, et celui de Fontan (de Toulon)[1].

1° *Procédé de Trèves* (fig. 617, 5 et fig. 619, 2). — Guidé ou non par un abcès ou par une fistule intercosto-iliaque, après avoir couché le patient sur le côté opposé et rendu suffisamment saillante la région à opérer, faire à 8 centimètres environ de la ligne des apophyses épineuses, entre la crête iliaque et la deuxième côte une incision cutanée oblique de haut en bas et d'arrière en avant. Diviser l'aponévrose de la masse commune, pendant qu'un aide l'écarte fortement en dedans, reconnaître du doigt la longue apophyse transverse de la troisième lombaire, diviser le feuillet moyen de l'aponévrose du muscle transverse qui va s'insérer sur le sommet des apophyses transverses, puis le muscle carré lombaire qui est placé au-devant

[1] Fontan (*Congr. de Chir.*, Lyon, p. 623, 1894).

de ce feuillet ; hémostase des branches abdominales des artères lombaires, parfois aussi grosses que la linguale, et qui, pour la plupart, passent derrière le carré lombaire. Diviser enfin le muscle grand psoas en avant et en dedans du carré. On tombe sur la face latérale des deux ou trois premières vertèbres lombaires, et l'on peut même atteindre la douzième dorsale. Si du pus a fusé dans la gaine du psoas, la découverte des corps vertébraux et les manœuvres finales d'exérèse deviennent encore plus faciles.

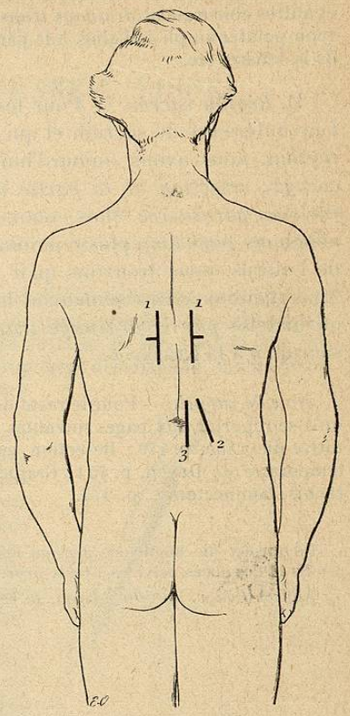

Fig. 619. — Attaque directe du mal de Pott.
1, 1 procédé de Vincent ; 2, procédé de Trèves 3, procédé de Fontan.

2° *Procédé de Fontan* (fig. 617,6 et fig. 619,3). — Pour éviter les périlleuses lésions vasculaires et nerveuses de tout ordre auxquelles le procédé de Trèves peut exposer en faisant aborder les bords vertébraux par le milieu de leurs faces latérales, Fontan propose de serrer constamment les vertèbres de plus près de la manière suivante :

« Soit une lésion des deux ou trois premières vertèbres, type le plus fréquent. A un travers de doigt seulement de la ligne épineuse diviser longitudinalement les faisceaux musculaires, et atteindre la lame vertébrale à une profondeur de 3 ou 4 centimètres.

« En suivant la lame avec le doigt de dedans en dehors, reconnaître, ce qui arrive presque aussitôt, le tubercule apophysaire, puis, au dehors de ce tubercule, comme une marche d'escalier, à 1 centimètre 1/2 au moins plus profondément, un nouveau plan osseux qui n'est autre que l'apophyse transverse ou costiforme. Placer un ciseau à froid, sur la base de l'apophyse, au ras du tubercule ; détacher l'apophyse d'un petit coup sec de maillet en plomb ordinaire, le saisir avec un davier et l'extirper en coupant avec des ciseaux les insertions musculaires auxquelles elle donne attache.

« Réséquer de même l'apophyse transverse sous-jacente. Puis avec un détache-tendon, décortiquer les faces latérales des deux vertèbres, d'arrière en avant, par la méthode sous-périostée, en ménageant le nerf qui sort par le trou de conjugaison, et se soulevant en masse par les mouvements de levier, le grand surtout ligamenteux avec tous les éléments vasculo-nerveux qu'il supporte. »

D'après Fontan, qui a appliqué deux fois avec succès son procédé, non seulement on a toute garantie contre l'hémorragie, mais encore on aurait plus de jour, et, par suite, la faculté de faire une opération plus complète qu'avec le procédé de Trèves.

Dans tous les cas, quel que soit le procédé choisi, s'il existe un abcès émigré jusque dans la fosse iliaque, on fera le drainage en anse au moyen d'une contre-ouverture pratiquée au-dessus de l'arcade crurale à l'exemple de Vincent, de Michaux et autres chirurgiens (*drainage translombo-iliaque*)[1]. On agira de même si l'abcès est venu pointer au pli de l'aine, à la partie supérieure et interne ou à la partie moyenne de la cuisse, etc.

D. *Région sacrée.* — Pour les abcès qui sont dus à la tuberculose de la face antérieure du sacrum et qui se collectent plus ou moins bas derrière le rectum, nous avons aujourd'hui une série de procédés : *extirpation du coccyx, résection de la partie inférieure ou inféro-latérale du sacrum, incision parasacrée.* Mais comme ces procédés s'adressent également à des affections beaucoup plus communes, telles que le cancer du rectum et celui de l'utérus, nous trouvons qu'il est inutile d'en donner ici la description. Nous mentionnerons seulement le beau résultat que Auffret[2] a obtenu chez un matelot *par le drainage transabdomino-sacré* après avoir réséqué le sacrum « à la Kraske ».

Note de rappel. — Pour le reste de la chirurgie crânio-rachidienne, le lecteur n'a qu'à se reporter aux pages suivantes : Trépanation du crâne, p. 498 ; Résection définitive du crâne, p. 479 ; Résection temporaire du crâne, p. 421 ; Hémicraniectomie temporaire de Doyen, p. 423 ; Craniectomie de Lannelongue, p. 425 ; Résection du rachis, laminectomie, p. 474.

[1] Libouroux (de Rochefort) arecommandé un drainage analogue pour le traitement du psoïtis et des abcès pelviens (*Arch. prov. de Chir.*, p. 259, 1892).

[2] Auffret (*Congr. de Chir.*, Lyon, p. 596, 1894).

CHAPITRE II

OPÉRATIONS SUR L'APPAREIL VISUEL

ASEPSIE ET ANTISEPSIE PRÉOPÉRATOIRES DE L'ŒIL ET DE SES ANNEXES

Quelle que soit l'opération projetée — qu'elle s'adresse seulement aux paupières ou qu'elle concerne le bulbe oculaire lui-même, — nous sommes d'avis que la préparation aseptique et antiseptique doit *toujours* se faire et sur l'œil et sur ses annexes : on n'aura jamais à se plaindre d'une trop large désinfection, tandis qu'on pourra quelquefois regretter une désinfection trop restreinte.

1. Supposons d'abord que la conjonctive est saine, et qu'il n'y a point de blépharite ni de kératite. Pendant que le patient ferme les yeux, on savonne largement les paupières et leurs alentours du côté du front, du nez, de la joue, de la tempe, et l'on frotte la peau, sous un filet d'eau stérilisée, soit avec une petite brosse douce, soit avec des tampons de gaze ou de coton hydrophile ; puis on passe sur les mêmes points, à plusieurs reprises, un tampon de gaze ou de coton imprégné d'alcool à 90°, et l'on assèche bien les parties ainsi dégraissées avec des boulettes de coton. On recommande alors au patient d'ouvrir les yeux. Si l'opération ne doit pas se faire sur l'œil, on se contente d'instiller quelques gouttes (fig. 620) d'une solution *aseptique* de cocaïne 1/40, puis d'irriguer la conjonctive et les culs-de-sac avec de l'eau tiède stérilisée ou boriquée 4 p. 100 au moyen d'une canule aplatie métallique (fig. 621), du vide-bouteille de Galante, ou du releveur-irrigateur de Lagrange (fig. 622), ou de la seringue à canule spatuliforme de Panas (fig. 623), ou simplement de tampons de coton hydrophile qu'on exprime entre les doigts. Enfin, une ou deux injections de la même eau dans les voies lacrymales au moyen de la seringue d'Anel (voy. p. 720). Si l'opération doit être intra-oculaire, on fait une anesthésie cornéo-conjonctivale plus intense : trois instillations de cocaïne 1/40, trois à quatre gouttes chaque fois et de deux en deux minutes. Les irrigations de la conjonctive et des culs-de-sac se font avec plus d'insistance à l'eau boriquée ou à la solution biiodurée de Panas[1] ; de même les irrigations des voies lacrymales. Ne

Fig. 620. — Compte-gouttes.

[1] Solution de Panas :

Biiodure de mercure.	5 centigrammes
Alcool absolu.	16 grammes
Eau filtrée bouillie.	1 000 grammes