point oublier, suivant le conseil de Panas, de nettoyer à fond avec un petit tampon l'angle interne de l'œil, où s'accumulent souvent des filaments fort adhérents (A. Terson) [1].

La toilette ainsi terminée, on opère séance tenante après avoir garni le champ opératoire de compresses de gaze stérilisée, ou bien on applique un pansement sec boriqué ou simplement aseptique jusqu'au moment de l'opération, si celle-ci doit

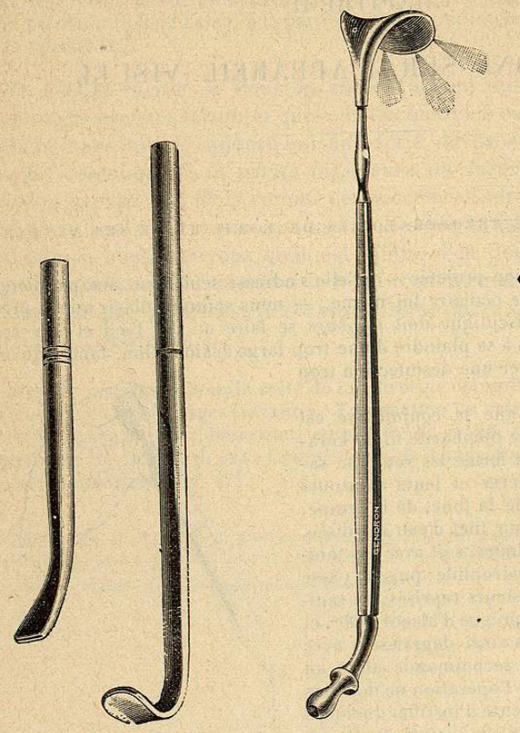

Fig. 621.
Canules plates de Major.

Fig. 622.
Releveur-irrigateur de Lagrange.

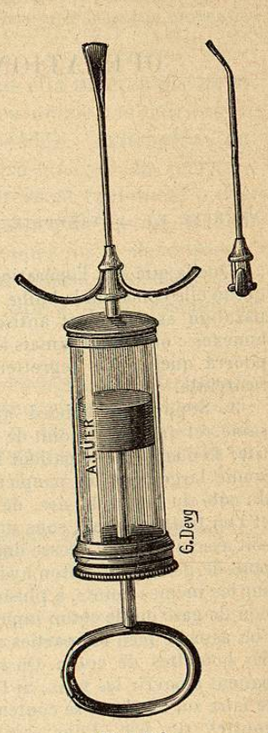

Fig. 623.
Seringue à canule spatuliforme de Panas.

avoir lieu le lendemain. Dans ce dernier cas, on renouvelle la toilette immédiatement avant d'opérer. Telle est la conduite du chirurgien pour l'asepsie extemporanée ou préliminaire de l'œil et de ses annexes.

II. Lorsque l'œil ou ses annexes sont en état d'inflammation aiguë ou chronique, c'est l'antisepsie proprement dite qui s'impose avant les interventions requises. Cette antisepsie est alors improvisée séance tenante, ou bien on a le temps de la réaliser d'avance.

La toilette des paupières se fait encore au savon, à la brosse, au coton et à la gaze, puis à l'alcool comme pour l'asepsie. Mais on apporte, en plus, un soin particulier au dégraissage du bord ciliaire avec une solution tiède de carbonate de soude

[1] A. Terson, *Technique ophtalmologique*, Paris, 1898.

2 p. 100. Pour les irrigations de la conjonctive, de ses culs-de-sac et des voies lacrymales, on se sert de solutions énergiques, quoique non irritantes, telles que la solution de Panas, celle de Valude (formol 1/500), le sublimé 1/5000. On se contente forcément d'une seule préparation ainsi faite immédiatement avant l'opération, dans les cas d'urgence absolue; mais, quand on le peut, il est plus prudent et plus avantageux d'employer le temps nécessaire à la désinfection préalable de l'œil et de ses annexes.

EXTIRPATION DES KYSTES DERMOIDES

DE LA RÉGION SOURCILIÈRE

Ces kystes siègent ordinairement à la queue du sourcil; d'autres fois, on les trouve au-dessus du rebord orbitaire ou à la tête du sourcil, sur le versant de la racine du nez. Ce qui les distingue au point de vue technique, c'est d'abord la structure histologique de leur paroi, structure qui nous explique la récidive fatale en cas d'extirpation incomplète; c'est, ensuite, leur siège sous-musculaire, malgré leur apparence superficielle; c'est, enfin, leur adhérence intime avec le périoste de la fossette plus ou moins grande dans laquelle ils sont logés.

Instruments :

Un petit bistouri droit, bien tranchant;
Une sonde cannelée;
Une paire de petits ciseaux courbes mousses;
Deux crochets écarteurs;
Une pince à dissection ordinaire;
Une pince à mors dentés comme celle de Waldau;
Trois ou quatre pinces à forcipressure;
Une petite spatule;
Une petite curette de Volkmann;
Des aiguilles fines de Hagedorn, avec soie 00 ou fil d'argent fin;
Quelques ligatures de soie ou de catgut 00.

Procédé. — Après avoir rasé la partie correspondante ou voisine du sourcil et fait la toilette aseptique du champ opératoire, — l'anesthésie étant produite de préférence au chloroforme, — la tête légèrement inclinée du côté opposé, s'il s'agit d'un kyste dermoïde de la queue du sourcil, faire une incision cutanée nette, parallèle au rebord orbitaire, siégeant autant que possible en totalité ou en partie dans la zone pileuse du sourcil (fig. 624), qui suive en tout cas le grand axe de la tumeur, et qui le dépasse de quelques millimètres à ses deux pôles.

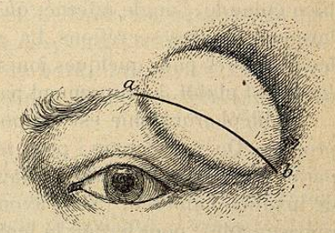

Fig. 624. — Kyste dermoïde de la queue du sourcil.
a, *b*, incision d'attaque.

Diviser ensuite sur la même longueur la couche musculaire sous-jacente,

jusqu'à ce qu'on arrive sur la membrane blanchâtre ou blanc jaunâtre du kyste. Ces deux incisions doivent être toujours faites d'une main légère ; sinon, même du premier coup, on ouvre le kyste sans le vouloir, et le contenu s'échappe. Forcipressure d'un ou deux petits vaisseaux.

Pendant qu'on les soulève avec une pince ordinaire, disséquer successivement les lèvres de la plaie au moyen de la sonde cannelée. Quand la partie saillante de la tumeur a été mise complètement à nu, un aide écartant largement les lèvres de la plaie avec les crochets, diviser circulairement le périoste autour de la tumeur avec la pointe du bistouri ; puis, avec la petite spatule, le bec de la sonde, parfois le bistouri, détacher le kyste de son nid osseux en rasant toujours l'os. Forcipressure ou ligature perdue de quelques autres petits vaisseaux.

Si le kyste s'est rompu ou a été ouvert, exprimer soigneusement tout le contenu, faire une bonne hémostase par la compression au moyen de petits tampons de coton, saisir les lambeaux de paroi, et les disséquer aux ciseaux, puis les détacher de la fossette avec le périoste correspondant. S'il reste dans la fossette ou alentour quelques débris ou semblants de débris de la paroi, les enlever à la curette tranchante ou encore aux ciseaux.

Lorsqu'on est sûr d'avoir extirpé tout le kyste, rapprocher exactement les lèvres de la plaie cutanée et les réunir par quelques points de suture. Monocle avec un petit tampon compressif sur la ligne de réunion.

Si l'asepsie a été régulière, la cicatrice est à peine visible. La fossette elle-même se comble avec le temps, ou du moins les téguments se nivellent d'une façon étonnante, ainsi que nous l'avons souvent constaté, même après l'extirpation de kystes qui avaient laissé une dépression du volume d'une grosse noisette ou d'une fève ordinaire : résultat très apprécié, comme on pense, chez les jeunes filles.

BLÉPHARORRAPHIE

La *blépharorraphie* (*tarsorraphie* de certains auteurs) consiste à suturer entre eux les bords libres des paupières, soit en partie, soit en totalité, sauf, bien entendu, l'angle interne, qu'il faut laisser ouvert pour l'écoulement des larmes et autres sécrétions. La petite opération dans laquelle on rapproche les paupières pour quelques jours par quelques points, *sans avivement préalable,* est plutôt, à proprement parler, une ligature, une *blépharodèse*.

La blépharorraphie est temporaire ou définitive, suivant le but qu'on se propose. On y a recours : pour rétrécir la fente palpébrale dans l'ectropion paralytique ou sénile, dans le lagophtalmos, dans l'exophtalmos compliqué de luxation habituelle (Nous avons opéré un cas de ce genre avec un succès remarquable) ; pour fermer la fente dans certains xérosis graves de la cornée, dans les blépharoplasties où l'on doit lutter quelque temps (12 à 18 mois) contre la rétraction secondaire des téguments nouveaux (Mirault).

Les instruments nécessaires sont : un couteau de de Græfe (fig. 625), des ciseaux fins légèrement courbes, une fine pince à dents de souris (fig. 626),

un releveur palpébral (fig. 627), une fine aiguille de Reverdin, ou un porte-aiguille de Sands (fig. 628), et des aiguilles fines demi-courbes, avec de la soie n° 00.

Blépharorraphie externe. — Soit à suturer l'angle externe des paupières sur une étendue de 8 à 10 millimètres.

La paupière inférieure étant modérément tendue avec l'écarteur, aviver horizontalement le bord libre, soit de dehors en dedans avec la pointe du

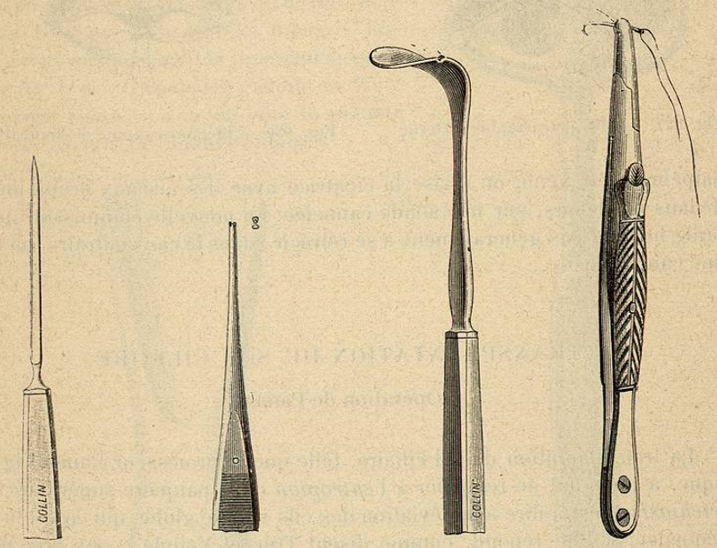

Fig. 625. — Couteau de de Græfe. Fig. 626. — Pince à dents de souris. Fig. 627. — Releveur palpébral. Fig. 628. — Porte aiguille de Sands.

couteau de de Græfe introduit par transfixion dans la commissure même, soit de dedans en dehors avec les ciseaux courbes. Le lambeau, aussi mince que possible, doit raser la ligne d'émergence des cils, en les respectant, et comprendre surtout les deux tiers postérieurs du bord libre. Aviver ensuite la paupière supérieure dans la même étendue. Enfin, réunir par trois points les bords cruentés (fig. 629).

Blépharorraphie médiane (Panas). — Cette opération a été spécialement imaginée pour la protection de la cornée dans les cas de paralysie incurable ou longtemps persistante du muscle orbiculaire ; l'usage de l'œil est en même temps conservé (fig. 630).

Blépharorraphie totale. — La technique est la même que pour les blépharorraphies précédentes. Seulement, l'avivement doit s'arrêter un peu

en dehors des points lacrymaux (fig. 638 et fig. 639). Que la suture soit temporaire ou définitive, on enlève les points vers le quatrième ou le cinquième jour.

Si l'on a fait une suture temporaire, quand le moment de rétablir la fente

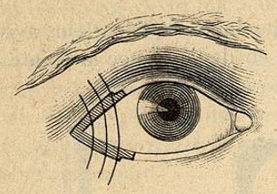

Fig. 629. — Blépharorraphie externe.

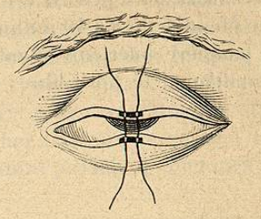

Fig. 630. — Blépharorraphie médiane (Panas).

palpébrale est venu, on divise la cicatrice avec des ciseaux droits fins, de dedans en dehors, sur une sonde cannelée. La nouvelle commissure palpébrale ne tend pas généralement à se rétrécir ; dans le cas contraire, on ferait une canthoplastie.

TRANSPLANTATION DU SOL CILIAIRE

(Opération de Panas.)

La transplantation du sol ciliaire, telle que le professeur Panas [1] la pratique, a pour but de remédier à l'*entropion* de la paupière supérieure et au *trichiasis*, c'est-à-dire à la déviation des cils vers le globe, qui en est la conséquence. « Elle répond, comme disent Truc et Valude [2], aux principales conditions pathogéniques : section de l'orbiculaire, fixation du terrain ciliaire, rectification, le cas échéant, de la courbure défectueuse du tarse. »

Instruments :

Une plaque de corne ou d'aluminium, comme le *lid-clamp* de Snellen-Knapp (fig. 631), pour tendre et ischémier la paupière supérieure ;
Ou la pince en fourche de Terson père, très commode (fig. 632) ;
Un crochet mousse ;
Un crochet pointu ;
Un bistouri droit ;
Des pinces à dissection ;
Des ciseaux ;
Des aiguilles et de la soie fine.

Procédé de Panas. — Sous l'anesthésie chloroformique, la paupière étant

[1] Panas. *Traité des mal. des yeux*, II, p. 153, 1894.
[2] Truc et Valude. *Nouv. élém. d'ophtalmologie*, II, p. 519, 1896.

fortement tendue d'une part sur la plaque de corne et, d'autre part, avec le crochet pointu qu'on a enfoncé près du bord libre du tarse, — faire une incision horizontale, à 2 millimètres au-dessus de la ligne des cils, depuis la commissure externe jusqu'au point lacrymal. Cette incision comprend la peau et l'orbiculaire ; elle découvre la face antérieure du tarse presque toujours ratatiné et déformé.

Disséquer l'orbiculaire, c'est-à-dire la lèvre supérieure de l'incision qu'on fait récliner en haut avec un crochet mousse, jusqu'à ce qu'on aperçoive le ligament suspenseur du tarse. Disséquer ensuite la lèvre inférieure jusqu'à ce qu'on voie le piqueté noir des racines des bulbes ciliaires.

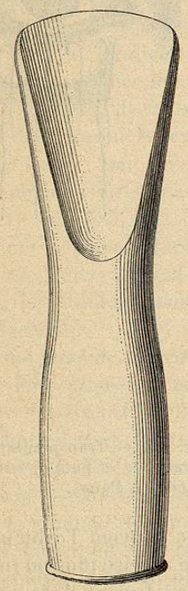

Fig. 631.
Tid-clamp de Snellen-Knapp.



Fig. 632.
Pince en fourche de Terson père.

Inciser le tarse horizontalement au niveau de son incurvation anormale, en comprenant la conjonctive dans l'incision ; puis s'il y a un phimosis palpébral extrême, exciser quelques faisceaux de l'orbiculaire.

Placer cinq points de suture, en commençant par celui du milieu ; ces points traversent en haut le ligament large et le segment supérieur du tarse (sous la peau), en bas l'autre segment tarsien et la muqueuse marginale

derrière les cils (fig. 633). Nouer les fils, les réunir en faisceaux, et les coller au front avec du coton collodionné. Aucune suture cutanée.

On enlève les points au bout de cinq jours.

« Le résultat esthétique et curatif, nous dit A. Terson [1], élève de Panas, est presque toujours d'emblée parfait et définitif. »

Pour la paupière inférieure, Panas dissèque de bas en haut, jusque près

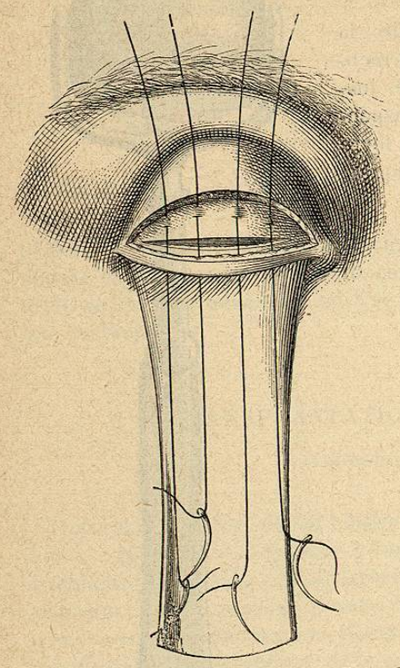

Fig. 633. — Transplantation du sol ciliaire de la paupière supérieure. Procédé de Panas.
Le fil du milieu n'a pas été dessiné.

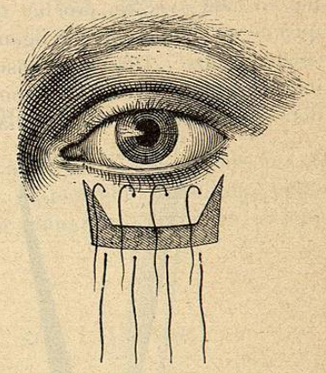

Fig. 634. — Transplantation du sol ciliaire de la paupière inférieure. Procédé de Panas.

du bord ciliaire, un lambeau cutané, réséque souvent l'orbiculaire, fait la *tarsotomie* comme pour la paupière supérieure, excise plus ou moins le bord flottant du lambeau cutané, et suture ce dernier à la peau de la joue (fig. 634).

BLÉPHAROPEXIE

(Opération de Panas.)

Dans l'opération que le professeur Panas a conçue, pour remédier à la chute paralytique ou *ptosis* de la paupière supérieure, il s'agit, comme le fait

[1] A. Terson. *Traité de chir.* de Le Dentu et Delbet, t. V, p. 44-45, 1897.

remarquer A. Terson [1], d'une vraie *blépharopexie* à résultat immédiat : le muscle releveur palpébral est *suppléé* dans son action par le muscle orbito-palpébral.

Instruments : les mêmes que pour la transplantation du col ciliaire.

Procédé de Panas. — « La paupière bien tendue sur la plaque de corne, pratiquer une première incision horizontale au niveau du pli orbito-palpébral supérieur (fig. 635, A B), comprenant la peau et le muscle orbiculaire, de façon à mettre à nu le ligament suspenseur. De cette incision, faire partir latéralement deux autres incisions verticales et légèrement divergentes jusqu'au bord supérieur du tarse, où on leur donne une direction horizontale et courbe parallèle à l'incision supérieure (fig. 635, A' C, B' C') ; on s'arrête près du point lacrymal en dedans et de la commissure externe en dehors. Disséquer de haut en bas le lambeau ainsi délimité, en même temps qu'on libère les deux petits volants triangulaires latéraux, de façon à mettre le squelette fibreux de la paupière à découvert.

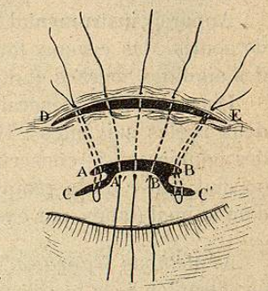

Fig. 635. — Blépharopexie (opér. de Panas).

« Faire le long et tout près du bord supérieur du sourcil une incision semi-circulaire à concavité inférieure (fig. 635, DE), qui intéresse la peau et la couche musculaire épaisse, formée par l'entrelacement du frontal avec le sourcilier. Saisissant alors avec une pince le pont compris entre les deux incisions sus et sous-sourcilières, le mobiliser par transfixion à l'aide du bistouri passé verticalement au-dessous.

« Avec une anse de fil armée de deux aiguilles accrocher le sommet du lambeau, le faire glisser sous le pont cutané jusqu'à ce qu'il vienne s'adapter à la lèvre supérieure de la boutonnière frontale, et l'y fixer en ajoutant, s'il le faut, deux autres points de suture latéraux (fig. 635).

« Pour doser l'effet, varier la longueur du lambeau, en pratiquant la première incision horizontale de la paupière plus ou moins près du sourcil, ou en excisant le sommet du lambeau dans l'étendue qu'on juge nécessaire.

« Si l'on s'aperçoit que la paupière a de la tendance à s'ectropionner, ajouter de chaque côté un point de suture profond passé à travers le ligament suspenseur. »

Les résultats donnés par ce procédé, entre les mains de Panas et autres opérateurs, ont été bons.

BLÉPHAROPLASTIE

La *blépharoplastie* ou restauration des paupières est partielle ou totale, et comprend une foule de procédés qui sont fondés sur les méthodes de l'au-

[1] A. Terson. *Ibid.*, p. 40.

toplastie en général. Il suffira d'en décrire les divers types, parce qu'on ne peut établir d'avance toutes les modifications qui se montrent nécessaires dans la pratique.

Elle est indiquée : 1° dans tous les cas où les paupières sont déviées par une cicatrice, ou ont été détruites par un ulcère, par la gangrène, par l'œdème malin, par une brûlure ou un autre traumatisme accidentel ; 2° après l'ablation d'une tumeur maligne des paupières (restauration primitive ou secondaire).

Appareil instrumental : un petit bistouri droit, une pince droite à dents de souris, des ciseaux fins demi-courbes, plusieurs pinces à forcipressure, des aiguilles courbes et du fil de soie très fin.

D'une manière générale, il faut se conformer, autant que possible, aux deux règles suivantes : 1° conserver le muscle orbiculaire et le bord libre des paupières ; 2° conserver la conjonctive. Si la conjonctive est sacrifiée, on doit tenter de la remplacer par une greffe muqueuse empruntée à l'œil d'un animal (lapin, par exemple), ou à une autre partie du corps.

A. *Méthode française.* — a. *Procédé de Warthon Jones.* — Étant supposé un ectropion de la paupière inférieure, faire deux incisions cutanées qui com-

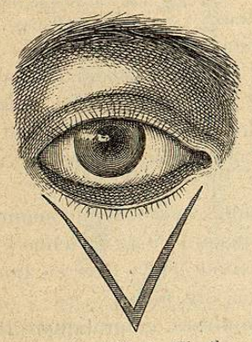

Fig. 636. — Procédé de Warthon Jones ; incision et dissection du lambeau.

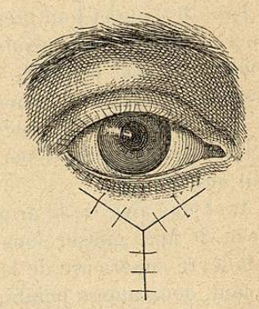

Fig. 637. — Procédé de Warthon Jones ; suture.

mencent au-dessous des angles de l'œil et convergent en bas jusqu'à un point médian situé à 2 centimètres et demi environ du bord libre de la paupière (fig. 636). Disséquer le lambeau ainsi circonscrit de bas en haut, jusqu'à ce que le redressement de la paupière soit parfait ; ce lambeau se rétracte, et son sommet remonte plus ou moins au-dessus de l'angle de convergence. Réunir les bords limitants au-dessous du sommet du lambeau par quelques points transversaux ; enfin, suturer les bords du lambeau (fig. 637).

b. *Procédé de Richet.* — Même hypothèse d'application. Faire une incision cutanée parallèle au bord libre de la paupière, à 2 millimètres de ce bord, et allant presque d'un angle de l'œil à l'autre. Pratiquer la blépharorraphie totale. Faire une seconde incision parallèle à la première, mais à 1 centi-

mètre au-dessous d'elle. Disséquer le lambeau intercalaire, puis exciser son milieu, s'il est exubérant (fig. 638). Réunir son bord supérieur à la lèvre supérieure de la première incision ; son bord inférieur remonte plus ou

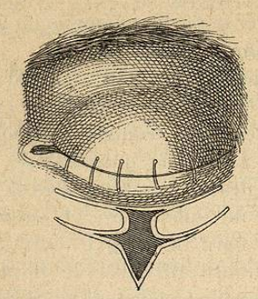

Fig. 638. — Procédé de Richet, 1re partie.

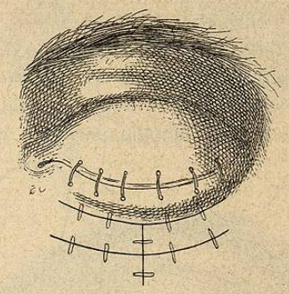

Fig. 639. — Procédé de Richet, 2e partie.

moins. Réunir, enfin, la perte de substance triangulaire qui résulte de cette ascension au-dessous du lambeau, en coaptant les côtés du sommet du triangle (fig. 639).

c. *Procédé de Knapp.* — Soit à restaurer la partie interne de la paupière inférieure après l'ablation d'un épithélioma. Circonscrire cette partie par quatre incisions : deux verticales, deux horizontales, et exciser les tissus morbides. Prolonger sur le versant du nez les incisions horizontales, et disséquer le lambeau ainsi dessiné. Les prolonger également, en divergeant un peu, vers la joue et vers la tempe (fig. 640), et disséquer le lambeau corres-

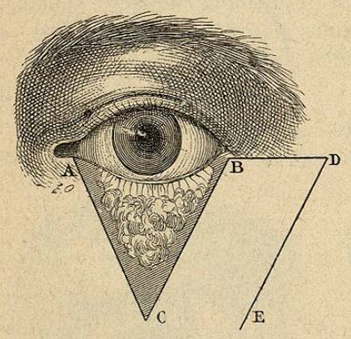

Fig. 640. — Procédé de Dieffenbach.

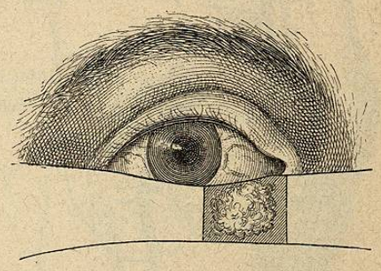

Fig. 641. — Procédé de Knapp.

pondant. Mobiliser les deux lambeaux l'un vers l'autre, puis réunir d'abord leurs extrémités libres, et, en second lieu, leurs autres lignes de section.

Un procédé analogue peut parfaitement restaurer une autre partie ou même la totalité de la paupière inférieure.

B. *Méthode indienne.* — Le où les lambeaux de restauration sont rarement tordus, le plus souvent pivotés ou simplement inclinés vers la perte de substance.

a. *Procédé de Dieffenbach.* — Soit à réparer la partie moyenne de la paupière inférieure après l'ablation d'un épithélioma.

Après avoir excisé cette partie en forme de triangle (ABC, fig. 641), prolonger en dehors l'incision basale, puis de l'extrémité externe de celle-ci abaisser une incision parallèle au côté externe du triangle. Disséquer le lambeau quadrilatère ainsi tracé, l'incliner vers la perte de substance, et saturer le bord BC avec le bord AC, le bord BD avec le bord AB; enfin réunir tout ce qu'on peut de la brèche triangulaire d'emprunt.

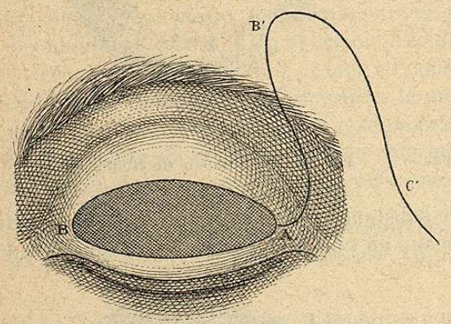

Fig. 642. — Procédé de Fricke.

b. *Procédé de Fricke.* — Soit à restaurer la paupière supérieure occupée par une cicatrice ou par un néoplasme.

Après avoir excisé en ellipse les téguments de la paupière, dessiner un lambeau linguiforme sur l'apophyse orbitaire externe, au-dessus et en dehors d'elle, la base dirigée en bas (fig. 642). Disséquer le lambeau, l'infléchir vers la partie avivée de la paupière, et réunir le bord interne du lambeau AB avec le bord inférieur de

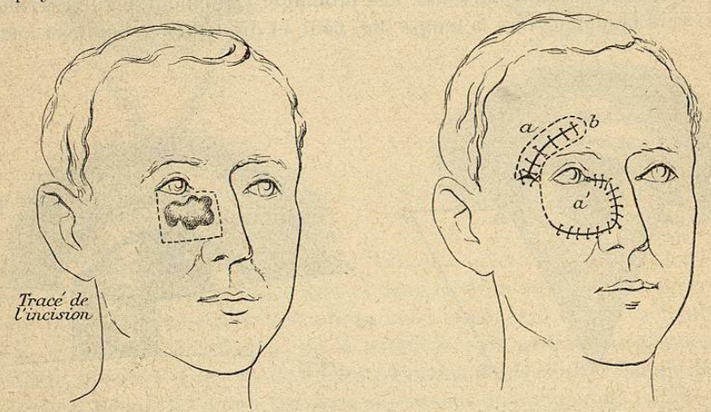

Fig. 642 *bis* et *ter*. — Blépharoplastie par le procédé de Fricke.

Épithélioma de la joue et de la paupière inférieure (d'après un de nos malades). La ligne pointillée indique la ligne d'exérèse.

Résultat immédiat de l'opération. *a*, lambeau autoplastique en pointillé, cousu à la place de l'épithélioma; en *a b*, réunion complète de la brèche d'emprunt par une série de points entrecoupés.

la perte de substance palpébrale AB, le bord externe B'C' avec le bord supérieur de cette perte, etc.; puis, combler la brèche d'emprunt par la suture, avec ou sans mobilisation des téguments (voy. les figures 642 *bis* et *ter*).

Pour la paupière inférieure le lambeau serait taillé sur la joue.

c. *Procédé par échange de Denonvilliers.* — C'est aussi à un lambeau génien que Denonvilliers a eu recours pour restaurer la paupière inférieure, ainsi que le montre la figure 643. La technique n'a pas besoin d'être décrite. On remarquera seulement que le premier temps de l'opération consiste à pratiquer la blépharorrhaphie totale.

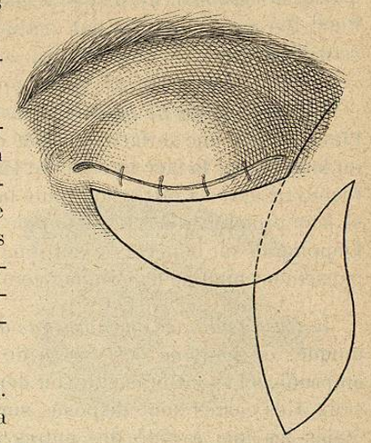

Fig. 643. — Procédé de Denonvilliers.

d. *Procédé en fourche d'Hasner d'Artha.* — Ce procédé convient spécialement à la réparation d'une commissure palpébrale.

Le mal qui occupe la commissure ayant été cerné par deux incisions elliptiques, exciser tout le tissu morbide. Prolonger un peu transversalement en dehors par une incision l'angle de réunion des incisions elliptiques, et tailler un lambeau bifide sur le nez ou sur la tempe comme on le voit dans la figure 644. Disséquer ce lambeau, puis le faire pivoter de façon que chacune des languettes corresponde à chaque paupière, et leur point de séparation à la nouvelle commissure. Suturer le lambeau ainsi transposé, et fermer la brèche d'emprunt.

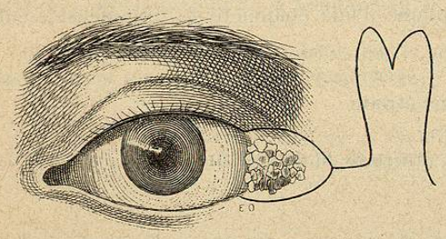

Fig. 644. — Procédé d'Hasner d'Artha.

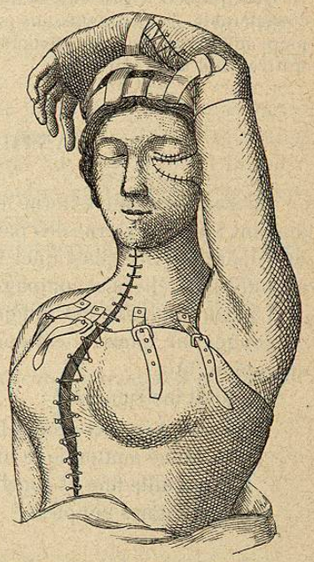

Fig. 645. — Procédé de P. Berger.

C. *Méthode italo-allemande.* — Elle peut être employée lorsque l'état des téguments périorbitaires ne permet point la réparation des paupières par les méthodes