A. *Injections par les points lacrymaux.* — On se sert d'une seringue d'Anel (fig. 659) avec une canule droite ou courbe. Les liquides employés varient suivant les préférences du praticien : sulfate de zinc 1 p. 200 ; nitrate d'argent, 1 p. 300 ; acide salicylique, 3 p. 1000 ; sublimé corrosif, 1 à 2,5 p. 1000 ; acide borique 30 p. 1000.

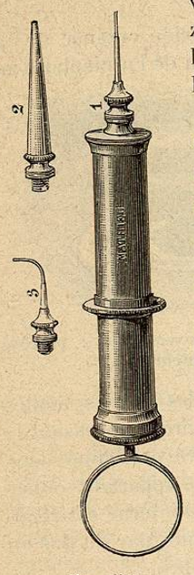

Fig. 659.
Seringue d'Anel.

La paupière supérieure étant modérément tendue en dehors et le point lacrymal un peu éversé avec les doigts d'une main, introduire dans ce point, puis dans le conduit, l'extrémité de la canule comme on le ferait pour un stylet de Bowman ; se bien assurer que la canule est dans le conduit, afin d'éviter l'injection dans les tissus circonvoisins, accident qui est arrivé plus d'une fois ; pousser doucement et lentement le piston avec la main passée dans l'anneau terminal ; si les voies sont libres, le liquide ressort par le point lacrymal inférieur et par le nez. Retirer la canule, exprimer le sac par une légère pression avec le bout de l'index, charger de nouveau la seringue, et recommencer de nouveau l'injection comme il vient d'être dit.

Si l'injection est impossible par le point supérieur, on la fait par le point inférieur. Si les deux points sont oblitérés, on essaie de la faire par la coupe transversale d'un conduit.

B. *Injections par le sac.* — Lorsque le sac a été ouvert (ou s'est ouvert soit du côté de la peau, soit du côté du lac lacrymal, on peut encore se servir de la seringue d'Anel avec sa canule courbe, que l'on fait pénétrer jusque dans l'entrée du canal nasal. Mais si l'on veut dilater et modifier directement le rétrécissement qui siège dans ce canal,

Fig. 660. — Sonde de Weber.

il faut recourir soit à la sonde creuse de Weber (fig. 660), soit à celle de de Wecker à mandrin (fig. 661), sur laquelle on monte ensuite la seringue

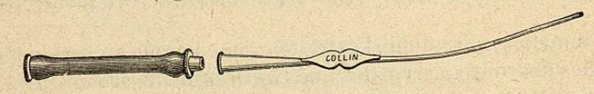

Fig. 661. — Sonde de de Wecker.

d'Anel ou un autre dispositif approprié. La sonde doit être retirée lentement et peu à peu pendant qu'on pousse le liquide.

STRABOTOMIE ET AVANCEMENT CAPSULAIRE

La *strabotomie* est une opération indiquée dans la déviation de l'œil ou *strabisme* et qui consiste à sectionner le tendon bulbaire d'un ou de deux muscles extrinsèques de l'œil ; c'est une véritable ténotomie à ciel ouvert. Elle est tantôt simple, tantôt suivie du reculement du tendon, tantôt combinée avec l'avancement ou *prorraphie* du tendon du muscle antagoniste.

La simple ténotomie suffit pour une déviation de 2 à 4 millimètres. La ténotomie doit être accompagnée d'un large affranchissement si la déviation est de 4 à 5 millimètres. — Enfin, à 6 millimètres et au delà, il faut répartir la correction sur les deux yeux et répéter l'opération sur le muscle congénère, ou bien avancer l'antagoniste du muscle sectionné.

A. — STRABOTOMIE SIMPLE OU AVEC RECULEMENT DU TENDON

Appareil instrumental :

Un blépharostat (fig. 662) ou deux écarteurs des paupières (fig. 663) ;

Deux pinces à griffes de Waldau ou de Græfe (fig. 664) ;

Une paire de petits ciseaux courbes mousses ;

Deux crochets dits à strabotomie, un grand et un petit (fig. 665) ;

Une ou deux aiguilles fines courbes, armées d'un fin fil de soie.

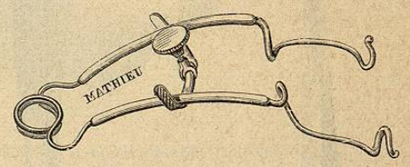

Fig. 662. — Blépharostat.

Procédé. — Soit à opérer sur le tendon du muscle droit interne, cas du reste le plus ordinaire, vu la fréquence du strabisme convergent (œil droit).

1° *Incision de la conjonctive et mise à nu du tendon.* — Après s'être placé derrière la tête, appliquer le blépharostat, saisir la conjonctive bulbaire avec une pince à griffes, tout près du bord interne de la cornée (*à 2 millimètres*), au niveau du diamètre transverse, attirer l'œil le plus en dehors possible, et confier la pince à un aide qui doit maintenir l'œil dans l'abduction.

Avec une autre pince à griffes, qu'on tient de la main gauche, saisir la conjonctive *à 5 millimètres et demi* en dedans du limbe cornéal à la même hauteur que la première pince, et soulever la muqueuse en pli horizontal.

Avec la pointe des ciseaux, qu'on tient de la main droite, faire une petite incision au pli conjonctival, du côté de la cornée ; puis dégager et dénuder le tendon du muscle par diérèse mousse (extrémité fermée des ciseaux) sur une hauteur de 7 à 8 millimètres.

2° *Chargement du tendon.* — Pendant que l'aide maintient l'œil tourné en dehors, écarter avec une pince la lèvre interne de la plaie conjonctivale, passer à plat l'extrémité du grand crochet mousse sous le bord supérieur ou

sous le bord inférieur du tendon, et embrasser celui-ci dans la concavité du crochet par un mouvement de rotation, en usant d'une certaine force s'il le faut, mais toujours en maintenant la partie convexe du crochet contre la sclérotique.

3° *Section du tendon.* — Pendant qu'on attire en avant et qu'on soulève un peu le tendon avec le crochet, passer les ciseaux entre le crochet et l'in-

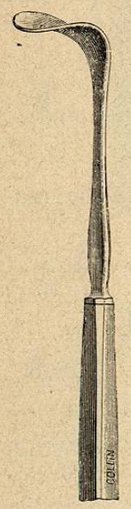

Fig. 663.
Écarteur palpébral.



Fig. 664.
Pince de Waldau.

Fig. 665.
Crochet à strabotomie.

sertion scléroticale, la concavité des ciseaux étant tournée vers l'œil, et diviser le tendon à petits coups au ras de la sclérotique (fig. 666). Enfin, s'assurer avec le petit crochet mousse qu'il ne reste pas de fibres tendineuses à sectionner.

4° *Dosage de la correction et manœuvres complémentaires.* — Suivant le degré de la déviation actuelle, on peut être obligé ou d'atténuer ou d'augmenter les effets immédiats de la ténotomie.

Dans le premier cas, se borner strictement à la section du tendon et respecter les adhérences de la capsule de Tenon à la sclérotique ; parfois, en outre, réunir la plaie conjonctivale par deux points de soie extrêmement serrés, l'un oblique en haut et en dedans, l'autre oblique en bas et en dedans.

Dans le second cas, dénuder largement le tendon à sa surface et sur ses bords, pour l'affranchir de ces connexions avec la capsule de Tenon et pour obtenir le reculement convenable. Au besoin, maintenir l'œil en abduction

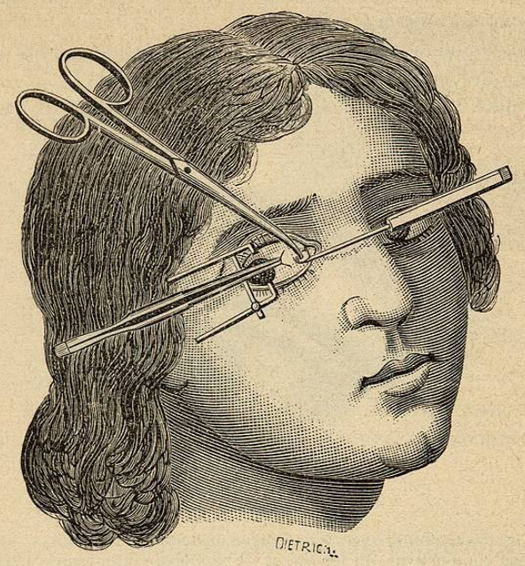

Fig. 666. — Strabotomie simple ou avec reculement du tendon.
Section du tendon du muscle droit interne avec les ciseaux.

au moyen d'une anse de fil qui embrasse la conjonctive bulbaire du côté externe, et fixer les chefs sur la peau de la tempe avec une bandelette collodionnée.

B. — STRABOTOMIE AVEC AVANCEMENT DU TENDON ANTAGONISTE

Supposons qu'il s'agit de remédier à un fort strabisme convergent.

Procédé d'Abadie. — Faire d'abard la ténotomie du muscle droit interne d'après le manuel opératoire sus-indiqué.

Pratiquer dans la conjonctive, sur le bord externe même de la cornée, une incision courbe, à concavité dirigée du côté du muscle droit externe. Dès que cette incision est terminée, les lèvres de la plaie conjonctivale s'entr'ouvrent, et le lambeau situé du côté de la commissure, *lambeau commissural*, s'écarte de l'autre (fig. 667). Saisir ce lambeau avec une pince à griffes et en exciser une portion d'environ 2 millimètres d'épaisseur.

Mettre soigneusement à nu le corps et le tendon du muscle, le dégager, le soulever avec un grand crochet mousse et le sectionner au ras de la scléro-

tique, mais en respectant momentanément les fibres d'insertions médianes pour retenir le tendon à portée.

Passer 1er aiguilles et les fils à suture en traversant successivement le lambeau conjonctival bulbaire, le muscle saisi et soulevé par une pince, puis le lambeau commissural (fig. 667).

Saisir avec les pinces les fibres d'insertion médianes, et les diviser à leur tour d'un coup de ciseaux.

Enfin, pendant qu'un aide saisit vigoureusement avec deux pinces à griffes

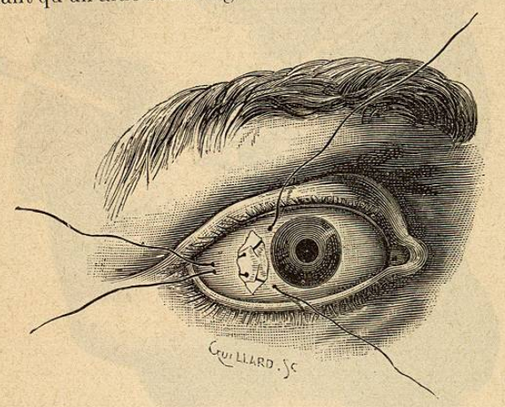

Fig. 667. — Strabotomie avec avancement du tendon antagoniste. Suture du lambeau conjonctival, du tendon et du lambeau commissural (Abadie).

la conjonctive bulbaire au-dessus et au-dessous du diamètre vertical de la cornée, et qu'il dirige fortement le globe oculaire vers la commissure externe, serrer et nouer les fils de suture. L'avancement est fait.

Pour empêcher la rétraction du muscle qui doit être avancé, de Wecker pince le tendon entre les mors d'un crochet spécial (fig. 668) avant de procéder à sa section.

C. — AVANCEMENT CAPSULAIRE

Cette opération, introduite par de Wecker[1] dans la pratique, consiste à accroître la force d'un muscle insuffisant en rapprochant de la cornée les ailerons capsulaires qui accompagnent son insertion tendineuse. « Se prêtant parfaitement à un dosage, elle fournit des résultats identiques à l'avancement musculaire et peut, dans la plupart des cas, lui être substituée avec cet avantage que l'exécution en est plus simple et plus rapide, tout en étant d'une sûreté parfaite. » (Masselon.)

Procédé de de Wecker. — Exciser au-devant du tendon du muscle qu'on veut renforcer un croissant de conjonctive large de 5 millimètres et haut de

[1] De Wecker (*Acad. des sciences*, 15 oct. 1883, et *Ann. d'oculist.*, t. XC, p. 188, 1884).

10 millimètres, en plaçant l'excision de telle façon que l'insertion tendineuse du muscle coupe exactement le milieu du croissant dont la concavité contourne la cornée. Lorsque la rétraction de la conjonctive a laissé largement à jour la capsule de Tenon sur les côtés du tendon, inciser cette capsule près de l'insertion tendineuse, et la dégager au-dessous du muscle et latéralement. Suturer la capsule, en la tirant en avant, par deux points placés près des bords supérieur et inférieur de la cornée (fig. 669). On ne touche pas au tendon.

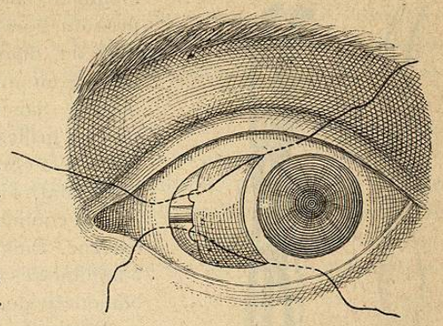

Fig. 669. — Avancement capsulaire de de Wecker.

Le réglage de l'effet correcteur se fait d'après le degré du dégagement et d'après la plus ou moins grande quantité de capsule prise dans les sutures.

Fig. 668. Double crochet à strabotomie de Wecker.

NÉVROTOMIE OPTICO-CILIAIRE

Cette opération, connue également sous le nom d'*énervation du globe oculaire* (Dianoux), consiste à diviser les nerfs ciliaires et le nerf optique à la fois, avant leur entrée dans le bulbe. C'est Rondeau (1866) qui en a eu le premier l'idée, et c'est Boucheron qui en a le premier démontré le caractère pratique.

La névrotomie optico-ciliaire convient spécialement aux formes bénignes de l'ophtalmie sympathique, tandis qu'elle doit céder la place à l'énucléation de l'œil dans l'ophtalmie sympathique vraie, dont la marche fatale ne peut être arrêtée autrement (Abadie). Cependant il arrive assez souvent que les effets de la névrotomie optico-ciliaire ne sont pas durables et définitifs, comme cela se voit, du reste, dans la simple névrotomie en général. C'est pour cette raison que Schweigger excise le nerf optique au ras de la sclérotique, lorsque le bulbe a été luxé en dehors après la section des nerfs optiques.

Appareil instrumental :

Deux écarteurs des paupières ;
Deux pinces de Waldau ;
Une paire de petits ciseaux mousses courbes ;
Un crochet à strabotomie ;

Les ciseaux hémostatiques de Warlomont (fig. 670);
Une aiguille armée d'un fil fin de catgut.

Procédé de l'auteur. — Les paupières étant écartées par un aide, saisir la conjonctive bulbaire avec une pince à griffes près du bord externe de la cornée, à la hauteur du diamètre transverse, et confier la pince à un autre aide qui doit attirer l'œil en dedans. Saisir la conjonctive avec une autre pince à griffes à 7 millimètres et demi en dehors de la cornée, soulever la muqueuse en pli horizontal, l'inciser et procéder suivant les règles connues à la section du muscle droit externe. Puis, avec les ciseaux, agrandir de 5 millimètres environ en haut et en bas la plaie conjonctivale.

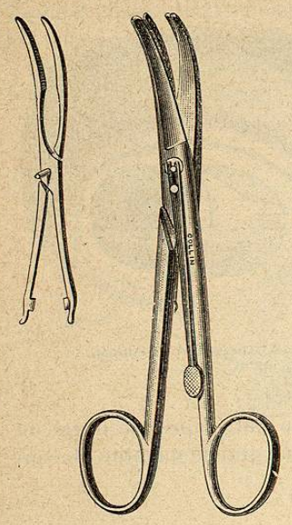

Fig. 670. — Ciseaux hémostatiques de Warlomont.

Pendant qu'on écarte la lèvre externe de la plaie et que l'aide continue à attirer l'œil en dedans, dénuder la face externe de la sclérotique jusqu'au nerf optique, qu'on reconnaît tendu comme une corde avec l'extrémité fermée des petits ciseaux mousses.

Engager les ciseaux de Warlomont jusqu'au nerf derrière la sclérotique et le diviser.

Luxer le bulbe en dehors de la cavité orbitaire, de manière à bien voir le lieu d'immersion du nerf optique et à compléter, s'il y a lieu, la section des nerfs ciliaires, qui font couronne autour du nerf.

Remettre le bulbe en place, suturer le tendon du muscle droit externe à la lèvre interne de la plaie conjonctivale, et réunir le reste de la plaie.

La névrotomie optico-ciliaire ne s'accompagne presque jamais de troubles trophiques du côté des membranes de l'œil, si l'on opère avec une asepsie rigoureuse.

ÉLONGATION DU NERF OPTIQUE

Il semble que l'élongation du nerf optique soit sur le point de disparaître complètement du cadre thérapeutique de l'ophtalmie sympathique, comme, du reste, la névrotomie optico-ciliaire elle-même, qu'elle eut d'abord la prétention de remplacer. Plusieurs oculistes, entre autres A. Trousseau et A. Terson, proscrivent même ces deux opérations d'une manière absolue, parce qu'elles font toujours perdre un temps précieux et qu'elles peuvent quelquefois aggraver la situation.

Voici, néanmoins, jusqu'à nouvel ordre, le procédé mis en pratique, et décrit par de Wecker[1] :

[1] De Wecker (*Ann. d'oculist.*, 12e série, t. V, p. 142, 1881).

Après avoir écarté les paupières, détacher la conjonctive tangentiellement au bord interne de la cornée, dans l'étendue de 2 centimètres.

Prendre, après avoir bien dégagé le tissu sous-conjonctival, le muscle droit interne sur l'une des branches du double crochet de de Wecker (fig. 518). Le muscle étant soigneusement détaché, passer une suture à travers son tendon ; puis, retirant le crochet, dégager la capsule de Tenon et le tissu cellulaire sus-jacent au globe oculaire jusqu'au voisinage du nerf optique, au moyen d'une spatule mousse.

Saisir le nerf sur un fort crochet à strabisme, et en même temps qu'on renverse fortement en dehors le globe oculaire (fixé près du bord externe de la cornée avec la pince à fixation), amener autant que possible, à l'aide du crochet, l'insertion oculaire du nerf vers le plan orbitaire. La traction doit être faite assez énergiquement pour que l'opérateur, après avoir remis à l'assistant la pince à fixation, puisse aisément toucher du doigt le nerf optique et se renseigner sur son implantation au globe oculaire.

Retirer le crochet et fixer le muscle droit interne à la conjonctive avec la suture qui a été préalablement placée.

L'élongation peut aussi être faite du côté externe de l'orbite, comme la névrotomie optico-ciliaire.

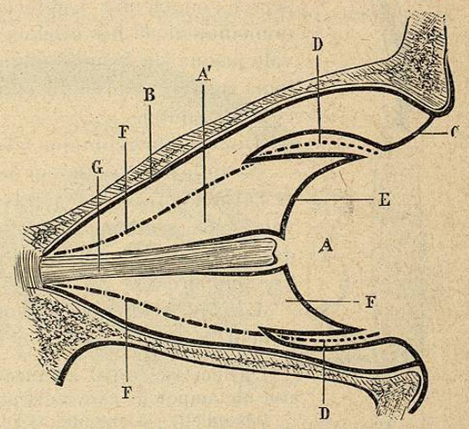

Fig. 671. — Loge antérieure de l'orbite après ablation du globe de l'œil (Tillaux).

A, loge antérieure de l'orbite ; A', loge postérieure ; B, périoste orbitaire; C, feuillet palpébral de l'aponévrose orbitaire ; D D, tendons des muscles droits supérieur et inférieur ; E E, feuillet oculaire de l'aponévrose orbitaire (capsule de Tenon) ; F F, muscles droits supérieur et inférieur ; G, nerf optique.

ÉNUCLÉATION DU BULBE

Cette opération, bien réglée par Bonnet sur les données anatomiques, consiste à n'extirper que le bulbe tout seul en désinsérant les muscles et en laissant intacte la capsule de Tenon (fig. 671).

Elle est indiquée notamment dans l'ophtalmie sympathique grave, pour les moignons douloureux, dans la panophtalmite suppurée, dans les néoplasmes du bulbe, lorsque ces néoplasmes n'ont pas franchi la coque oculaire.

Les deux grands principes techniques sont : la conservation de tous les muscles péribulbaires et la conservation intégrale de la capsule de Tenon sans effraction de la loge postérieure de l'orbite.

Appareil instrumental :

Deux écarteurs des paupières;
Deux pinces de Waldau ;

Des ciseaux courbes mousses, de moyenne grandeur ;
Un crochet à strabotomie ou la griffe-cuiller de Terson père, « qui luxe et suspend le globe, tout en le protégeant » (fig. 672).

Procédé de Tillaux. — Les paupières étant écartées et l'œil mis en abduction par un aide comme pour la névrotomie optico-ciliaire, diviser la conjonctive et le fascia sous-conjonctival avec les ciseaux courbes au niveau de l'attache à la sclérotique du muscle droit externe, c'est-à-dire à 7 millimètres et demi en arrière de la cornée.

Fig. 672. Griffe-cuiller de Terson père.

Charger et diviser le tendon de ce muscle, à quelque distance de la sclérotique, pour conserver son insertion.

Au lieu de continuer la section des tendons autour de la cornée, saisir le bulbe avec les pinces par l'insertion conservée, augmenter l'adduction le plus possible, et porter immédiatement les ciseaux par la boutonnière conjonctivale jusque sur le nerf optique. Le bec des ciseaux doit toujours raser la sclérotique et leur concavité être tournée vers cette membrane.

Diviser le nerf optique à son entrée dans le bulbe.

Saisir le pôle postérieur du bulbe avec une pince à griffes et l'attirer au dehors à travers la boutonnière conjonctivale ; puis, sectionner les attaches des deux obliques, celle des deux autres muscles droits, et le reste de la conjonctive bulbaire.

La griffe-cuiller de Terson simplifie et favorise singulièrement la section du nerf et la luxation du globe.

L'hémostase se fait aisément par la compression momentanée avec un tampon de gaze antiseptique ou aseptique.

Dès qu'elle est obtenue, si l'on n'a pas opéré au milieu du pus, on suture la conjonctive en bourse (de Wecker), ou bien, à l'exemple de Panas, après avoir lavé la loge de Tenon avec une solution de biiodure de mercure 1/25000, on réunit la conjonctive par deux points de suture, en plaçant dans l'angle de la plaie un petit drain taillé en gouttière.

Les suites de l'opération sont aujourd'hui presque constamment bonnes, grâce à l'emploi rigoureux de la méthode antiseptique, exception faite pour la panophtalmite où l'énucléation se termine encore de loin en loin par une méningite mortelle. Les muscles conservés forment avec le reste des parties molles un petit moignon mobile et susceptible à son tour d'imprimer des mouvements à un œil artificiel.

AMPUTATION DU SEGMENT ANTÉRIEUR DE L'ŒIL

L'amputation du segment antérieur de l'œil consiste en l'ablation de la cornée, de l'iris et de la zone ciliaire, avec ou sans le cristallin suivant les cas.

Les indications sont, d'après Truc et Valude : le staphylome total, l'irritation sympathique dans les leucomes adhérents, les tumeurs malignes antérieures.



Fig. 673. — Couteau de Beer.

Appareil instrumental :
Un blépharostat ou des écarteurs ;
Une pince de Waldau ;
Un couteau de Beer (fig. 673) ou un couteau de de Græfe ;
Des ciseaux et des pinces.

Procédé de Gillet de Grandmont [1]. — Il concerne spécialement l'ophtalmie sympathique. Les paupières étant écartées au moyen du blépharostat, après s'être placé derrière la tête, saisir avec la pince fixatrice, tenue de la main gauche, un pli de la conjonctive et du tissu cellulaire sous-conjonctival à la partie inférieure du globe, renverser légèrement celui-ci en dedans, s'il s'agit de l'œil droit ; en dehors, s'il s'agit de l'œil gauche.

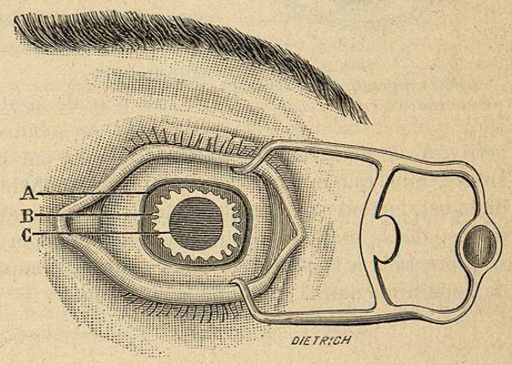

Fig. 674. — Procédé de Gillet de Grandmont.
A, coupe de la sclérotique et de la conjonctive bulbaire ; B, couronne ciliaire ; C, cristallin dans sa capsule.

S'armant alors du couteau de Beer, tenu de la main droite, le tranchant en haut, ponctionner l'œil au niveau du diamètre horizontal à 2 ou 3 millimètres en arrière du limbe scléro-cornéal.

La ponction faite, et après s'être assuré que le couteau est bien entré derrière l'iris, pousser celui-ci hardiment et faire la contre-ponction au point diamétralement opposé. Le couteau étant solidement maintenu dans un plan vertical, parallèle à l'iris, tailler par de petits mouvements de va-et-vient un premier lambeau occupant la moitié de l'hémisphère antérieur du globe.

Lâcher le pli de la conjonctive, saisir avec la pince le sommet du lambeau ainsi taillé et l'abaisser sur le lambeau inférieur (futur).

Porter alors le couteau au point d'intersection des deux lambeaux, le tranchant en bas, et tailler le lambeau inférieur par de petits mouvements de va-et-vient.

[1] Sabaterie (*Thèse de Paris*, 1883).

Enlever le blépharostat avec précaution, et laisser les paupières s'abattre sur le moignon pour le comprimer et l'empêcher de se vider de l'humeur vitrée. L'opération est terminée (fig. 674).

Procédé de Truc et Valude[1]. — « Les paupières étant écartées, l'œil préparé et fixé, disséquer la conjonctive en arrière et au ras de la cornée, passer un fil en bourse, puis détacher le segment antérieur à 5 millimètres au delà du limbe avec le couteau de Beer ou celui de de Græfe et les ciseaux :

« 1° *Avec le couteau de de Græfe.* — Faire une ponction et une contre-ponction dans le diamètre horizontal, sectionner d'arrière en avant de manière à produire un lambeau supérieur et un lambeau inférieur, qu'on enlève ensuite successivement en un ou deux coups de ciseaux, puis serrer la suture en bourse.

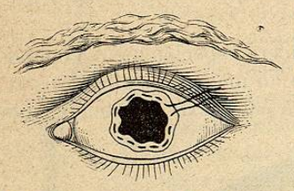

Fig. 675. — Suture en bourse après l'amputation du segment antérieur de l'œil.

« 2° *Avec le couteau de Beer*, ponctionner en bas et sectionner les trois quarts supérieurs du segment antérieur, puis détacher le lambeau d'un coup de ciseaux et serrer la suture burséolaire. »

Au lieu de pratiquer la suture en bourse (fig. 675), on peut, après l'exérèse, réunir les lèvres à la plaie conjonctivo-scléroticale par quatre ou cinq points de suture, ainsi que nous le faisons dans la staphylectomie. La réunion immédiate est, en tout cas, la règle. Grâce à la conservation du corps vitré ou, du moins, de sa majeure partie, on a un moignon volumineux, mobile et qui se prête bien à la prothèse. Mais peut-on compter sur l'efficacité durable de l'opération dans l'ophtalmie sympathique ?

EXENTÉRATION DE L'ŒIL

Encore une opération rivale de l'énucléation pour l'ophtalmie sympathique. Son entrée en scène remonte à 1884. On la doit à de Græfe.

Elle consiste à amputer le segment antérieur de l'œil à 1 ou 2 millimètres en arrière du limbe scléro-cornéal et à évider la cavité oculaire de façon à ne laisser que la coque de la sclérotique.

Appareil instrumental :

Un blépharostat ;
Un couteau de de Græfe ;
Des ciseaux droits et courbes ;
Des pinces à dents de souris ;
Une grosse curette tranchante de Volkmann (fig. 676) ;
Et cinq ou six aiguilles courbes armées de fin fil de soie.

[1] Truc et Valude. *Nouv. élém. d'ophtalmologie*, p. 500, II, 1896.

Procédé. — Le blépharostat étant mis en place, disséquer la conjonctive circulairement autour de la cornée, dans une étendue de 2 à 3 millimètres, en se servant des pinces et du couteau de de Græfe.

Avec ce même couteau ponctionner la sclérotique à 2 millimètres du limbe scléro-cornéal. Introduire par la petite plaie une des branches des

Fig. 676. — Curette tranchante de Volkmann.

ciseaux courbes et diviser la sclérotique circulairement, en se maintenant toujours à la même distance de la cornée.

Le segment antérieur de l'œil étant enlevé, introduire la curette de Volkmann dans la cavité ; enlever le cristallin et le corps vitré, s'ils ne se sont pas déjà échappés au dehors, puis racler avec soin tout le corps ciliaire, tout le reste de la choroïde et de la rétine, en ne laissant que la sclérotique.

Enfin, réunir par cinq ou six points de suture au-devant du moignon le lambeau conjonctival supérieur au lambeau conjonctival inférieur.

Le curage de l'œil étant extrêmement douloureux, l'anesthésie est indispensable.

L'opération de de Græfe donne un moignon aussi avantageux que l'opération de Taylor (amputation du segment antérieur de l'œil), et offre en même temps plus de sûreté thérapeutique. Elle expose moins aux accidents méningitiques que l'énucléation, l'espace lymphatique de Tenon et les espaces vaginaux du nerf optique étant respectés.

C'est probablement pour utiliser ce dernier avantage que Truc[1] a étendu l'application de l'exentération, sous le nom d'*évidement du globe*, au traitement de la panophtalmite ; de plus, — la cavité oculaire vidée avec la curette mousse de son contenu purulent, — par surcroît de précaution, il *ne racle pas* la face interne de la sclérotique et se contente de pratiquer des injections détersives. C'est là, nous croyons, aussi, une excellente modification de l'exentération bulbaire.

ÉVIDEMENT DE L'ORBITE

L'évidement de l'orbite, appelé encore *excentration* de Arlt, consiste à extirper, non seulement le bulbe, mais aussi toutes les parties molles qui l'environnent (capsule, muscles, tissu cellulo-graisseux, etc.), de façon à ne rien laisser dans la cavité orbitaire. Au besoin même, on sacrifie une ou les deux paupières.

Cette opération est indiquée lorsque le contenu de l'orbite est le siège d'un néoplasme malin trop étendu pour être attaqué par l'énucléation simple du bulbe.

Appareil instrumental :

Deux écarteurs des paupières ;
Un bistouri droit long et étroit ;

[1] Truc (Th. de Siffre et de Flamant, Montpellier, 1889 ; *Semaine médic.*, p. 469, 1894).