Une paire de ciseaux courbes mousses ;
Une bonne provision de pinces à forcipressure ,
Une pince à dissection et des pinces à griffes ;
Une aiguille courbe ordinaire munie d'un fort fil de soie ;
Quelques petites aiguilles courbes, munies de fil fin de soie.

Procédé de l'auteur , *paupières et conjonctives saines.* — Fendre la commissure des paupières avec le bistouri jusqu'au rebord orbitaire.

Pendant que les paupières sont fortement écartées par un aide, traverser de part en part la sclérotique près du limbe cornéal avec l'aiguille armée d'un fil fort, nouer les chefs du fil et se servir, avec la main gauche, de l'anse comme moyen de traction sur l'œil.

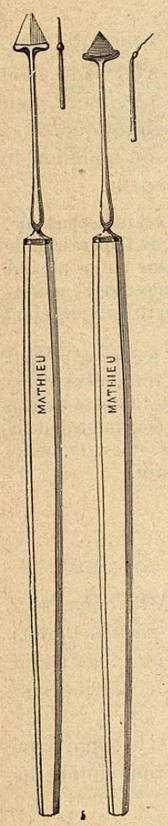

Fig. 677. — Lances droite et coudée à paracentèse.

D'après le conseil de Chauvel, plonger la lame du bistouri le long de la paroi orbitaire interne, jusqu'à ce que sa pointe arrive au fond de la cavité, détacher, en le ramenant en dehors et en rasant les parois de l'orbite, toute la demi-circonférence inférieure. Reporter l'instrument au point de départ, et détacher de même toute la demi-circonférence postérieure.

Attirer l'œil en avant, insinuer les ciseaux mousses le long de la paroi interne de l'orbite, et sectionner le pédicule au fond de la cavité.

Extirper ou achever d'enlever la glande lacrymale, aviver les bords libres des paupières, les suturer, puis installer deux drains aux deux angles de l'ancienne fente palpébrale.

Si les culs-de-sac conjonctivaux sont également envahis par la tumeur, avant de porter circulairement le bistouri autour des parois de l'orbite, on dissèque les culs-de-sac afin de les enlever avec le reste de la masse. Enfin, quand le mal s'étend aux paupières elles-mêmes, la ligne d'excision en bloc est reportée en dehors sur le pourtour de la base de l'orbite.

L'hémorragie est presque toujours considérable, il faut en être prévenu pour aller vite. On s'en rend aisément maître par la forcipressure, et bien mieux encore par le tamponnement méthodique avec de la gaze iodoformée, sèche ou imprégnée d'alcool camphré.

Si le néoplasme a envahi les parties dures, on termine la toilette du champ opératoire avec le ciseau, les rugines, ou la curette de Volkmann, en prenant garde aux échappées du côté du sinus sphénoïdal, de la cavité cranienne et du cerveau.

PARACENTÈSE DE LA CHAMBRE ANTÉRIEURE

La paracentèse de la chambre antérieure est son ouverture par ponction. On doit la faire, non plus avec une aiguille, mais de préférence avec une lance à arrêt, dont la base mesure 3 à 4 millimètres de largeur.

Elle est indiquée, combinée avec l'antisepsie et, au besoin, avec la cautérisation ignée : dans l'infiltration purulente de la cornée, dans l'hypopyon, dans l'ulcère de la cornée à tendance perforante, dans les cas si variés de glaucome aigu qu'on pourrait appeler *antérieur* et où il y a une tension considérable de la chambre antérieure par suite d'hypersécrétion.

Appareil instrumental :
Un blépharostat ;
Une pince fixatrice ;
Une lance à arrêt, droite ou coudée, suivant la commodité (fig. 677) ;
Un petit stylet mousse ou une petite spatule d'écaille.

L'opération est faite, — si on se livre à des exercices opératoires, — soit sur le cadavre frais, soit sur un œil d'animal (porc, lapin), fixé dans un ophtalmo-fantôme (fig. 678), soit sur un animal vivant (lapin par exemple), préalablement anesthésié avec le chloroforme.

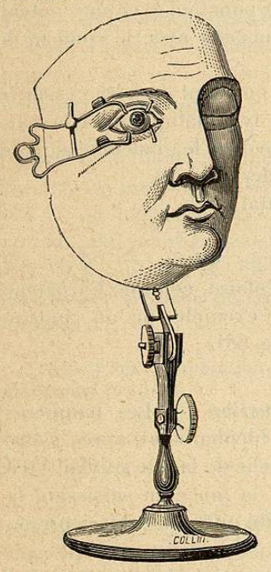

Fig. 678.
Ophtalmo-fantôme de Collin.

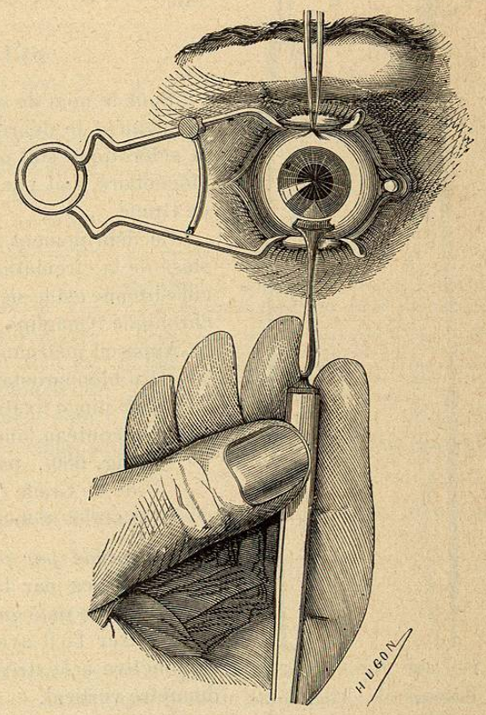

Fig. 679.
Paracentèse de la chambre antérieure (Abadie).

Procédé. — Les paupières étant écartées par le blépharostat, après s'être placé derrière la tête, fixer le bulbe en saisissant la conjonctive et le tissu cellulaire sous-conjonctival avec les pinces à griffes à l'extrémité supérieure du diamètre cervical, près de la cornée.

Appliquer la pointe de la lance à arrêt sous le bord inférieur de la cornée,

sur le limbe conjonctival, en la dirigeant vers le centre de l'œil ; et la pousser par un mouvement lent et toujours continu.

Dès que la pointe apparaît dans la chambre antérieure au-devant de l'iris, porter en arrière le manche de l'instrument et faire pénétrer la lance jusque près de l'arrêt, en la tenant bien parallèle au plan antérieur de l'iris (fig. 679).

Cela fait, retirer la lance peu à peu, mais avec la précaution de tourner la pointe vers la face postérieure de la cornée. L'humeur aqueuse ou le pus s'échappe. S'il y a procidence de l'iris, faire la réduction avec le stylet ou la petite spatule.

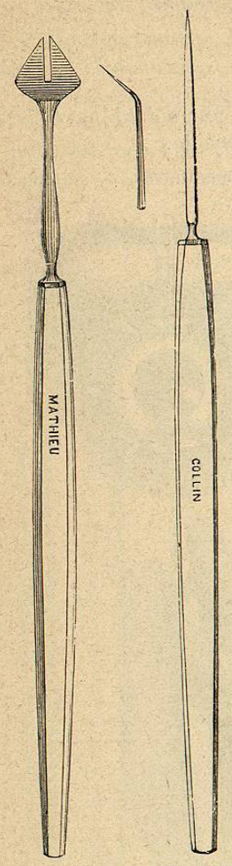

Fig. 680. Couteau lancéolaire de Parenteau.

Fig. 681. Couteau de de Graefe.

SCLÉROTOMIE

Sous le nom de *sclérotomie* on comprend généralement le débridement du bord antérieur de la sclérotique soit par ponction avec un couteau lancéolaire, soit par incision avec le couteau de de Græfe.

Ce débridement a pour but de faire cesser la stase de la circulation lymphatique dont la zone cilio-irienne est le siège dans le glaucome aigu ou chronique (Quaglino, de Wecker).

Appareil instrumental :

Un blépharostat ;

Une pince fixatrice ;

Un couteau lancéolaire, celui de Parenteau (fig. 680), par exemple, ou un couteau de de Græfe (fig. 681) ;

Un stylet mousse.

a. *Procédé par ponction.* — Les paupières étant écartées par le blépharostat, après s'être placé à droite ou à gauche de la tête suivant l'œil opéré, fixer l'œil avec la pince en saisissant la conjonctive à l'extrémité inférieure inférieure du diamètre vertical.

Appliquer les pointes de la lance de Parenteau à 1 millimètre derrière le milieu du bord supérieur de la cornée sur la sclérotique même, et la pousser doucement en bas.

Dès que les pointes apparaissent dans l'encoignure de la chambre antérieure, porter le manche en arrière pour les diriger vers la face postérieure de la cornée ; puis continuer à pousser la lance jusqu'à ce que la brèche de la sclérotique soit aussi étendue que possible.

Alors, retirer la lame très lentement, en appuyant son plat sur l'iris pour l'empêcher de suivre l'écoulement de l'humeur aqueuse et de faire hernie dans la plaie.

La lance de Parenteau, mieux que toute autre, met à l'abri de cet accident, grâce à l'encoche médiane, large de 1 millimètre et demi à 2 millimètres, qu'elle porte, et, par conséquent, grâce au pont conjonctivo-scléral qu'elle laisse après son retrait entre les sections produites par ses deux moitiés.

b. *Procédé par incision (de Wecker).* — L'œil étant fixé, appliquer la pointe du couteau de de Græfe, tranchant en haut, sur la sclérotique à 1 millimètre du bord transparent de la cornée et à 2 millimètres au-dessous de la tangente au sommet de cette membrane, du côté externe, et l'engager dans la chambre antérieure vers le centre de la pupille (fig. 682).

Abaisser le manche jusqu'à ce que la lame soit parfaitement horizontale, et faire ressortir la pointe par une impulsion douce et continue, au point diamétralement opposé à celui d'entrée.

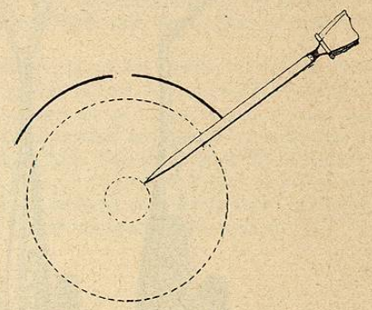

Fig. 682. — Sclérotomie avec le couteau de de Græfe. Ponction de la cornée.

Le petit cercle pointillé représente la pupille : le grand cercle pointillé représente la circonférence de la cornée ; les deux traits pleins, avec le pont intermédiaire, représentent le résultat de la section de la sclérotique, l'opération une fois terminée.

Par de petits mouvements de va-et-vient, sectionner la sclérotique, jusqu'à ce qu'il reste seulement tout en haut un petit point scléro-conjonctival long de 2 millimètres, ce qui a pour but d'éviter la sortie de l'iris ; enfin, retirer le couteau avec les précautions voulues.

Avant et après l'opération, on pratique des instillations d'ésérine (0,05/10) ou de pilocarpine (0,10/10).

IRITOMIE

L'iritomie ou iridotomie n'est autre chose que la section simple de l'iris. On la fait généralement dans un but optique (pupille artificielle), quelquefois dans un but antiphlogistique, lorsque l'iridectomie paraît moins favorable ou qu'elle est impossible à exécuter.

Elle est indiquée dans la cataracte zonulaire ou centrale, dans la luxation congénitale ou traumatique du cristallin, dans la staphylome pellucide ou opaque, dans la taie centrale de la cornée et surtout dans la cataracte secondaire avec atrésie pupillaire.

Au point de vue opératoire, il faut distinguer deux cas : celui où le cristallin est en place, et celui où il est déplacé ou absent (suite d'extraction).

Appareil instrumental :
Un blépharostat ;
Une pince fixatrice ;
Une pince à iridectomie ;
La courte lance à arrêt de de Wecker (fig. 683) ;
Les pinces-ciseaux de de Wecker (fig. 684).
Une spatule irienne.

Procédé intra-oculaire. — Soit à placer la pupille dans la partie inférieure et interne de l'œil droit, le cristallin étant en place.

Le blépharostat étant placé, fixer le globe en saisissant avec la pince la conjonctive et le tissu cellulaire sous-conjonctival sous le rayon inféro-interne de la cornée.

Appliquer la pointe de la lance à arrêt sur le milieu du rayon supéro-externe (*a*, fig. 685), de façon

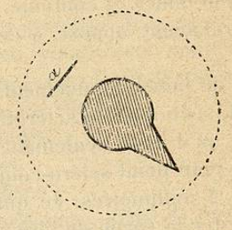

Fig. 685. — Iritomie pour pupille artificielle.

que la lame soit perpendiculaire à ce rayon ; puis l'engager à travers la cornée, et, dès que la pointe apparaît dans la chambre antérieure, faire pénétrer la lame obliquement jusqu'à l'arrêt, cette obliquité de direction ayant pour but d'éviter la piqûre de l'iris et du cristallin.

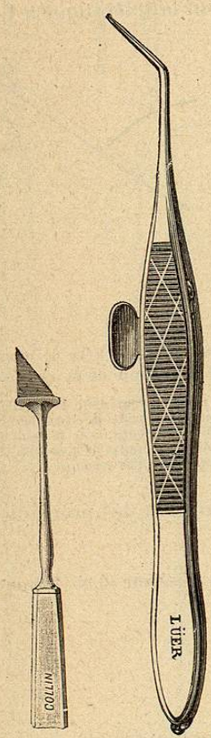

Fig. 683. Lance à arrêt de de Wecker.

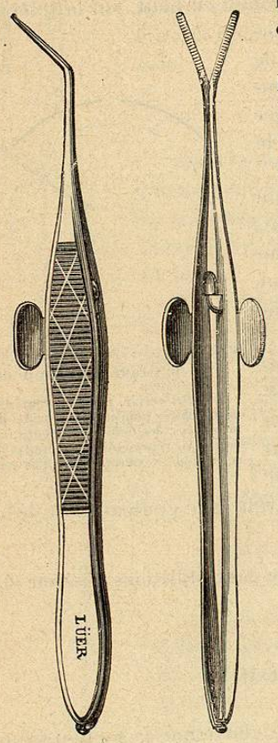

Fig. 684. Pinces-ciseaux de de Wecker.

Retirer doucement la lame par petits mouvements de bascule. Introduire fermées les pinces-ciseaux de de Wecker à travers la plaie cornéale qui a 4 millimètres ; conduire leur extrémité sur le bord pupillaire du côté opposé, les ouvrir un peu ; engager le bord pupillaire entre les lames ; continuer à faire cheminer celles-ci vers la périphérie de la cornée en les ouvrant davantage au fur et à mesure, puis

diviser l'iris d'un seul coup en rapprochant les branches par pression, et retirer doucement l'instrument fermé.

La pupille ainsi obtenue reste d'abord linéaire, elle ne prend la forme d'un V que par le renouvellement de l'humeur aqueuse et l'écartement consécutif des lèvres de la plaie.

L'iritomie intra-oculaire, ainsi pratiquée lorsque le cristallin est transparent, est une opération assez délicate et périlleuse pour le cristallin. Aussi, récemment, Schöler et de Vincentiis sous les noms d'*iritomie ab externo ou précornéenne*, Lagrange [2] (de Bordeaux), sous celui d'*iritomie à ciel ouvert*, ont-ils modifié le manuel opératoire de la manière suivante : « Après avoir fait à la lance une incision linéaire vers le limbe, au point où l'on veut sectionner l'iris », ils attirent cette membrane au dehors avec une pince, en divisent le sphincter avec les pinces-ciseaux de de Wecker ou le couteau de de Græfe, et replacent doucement l'iris ainsi fendu dans la chambre antérieure au moyen de la spatule.

Lorsqu'on opère pour une cataracte secondaire, la section unique ou double en V de l'iris se fait sous la brèche même de la cornée et non du côté diamétralement opposé comme dans le cas précédent. On se sert de la longue lance à arrêt de de Wecker, qui est engagée dans la cornée et la chambre antérieure à 2 millimètres du limbe scléro-cornéen, et qui traverse de suite l'iris. Une lame de la pince-ciseaux est introduite par la brèche irienne derrière l'iris, et l'autre au-devant de lui, et on le sectionne. Le lambeau irien, si l'on a fait deux sections, se rétracte vers l'ancienne pupille ; ou bien la fente irienne s'élargit, si l'on se contente d'une section.

IRIDECTOMIE

L'iridectomie est l'excision plus ou moins étendue de l'iris. On la fait tantôt pour combattre certains états inflammatoires de l'œil (*iridectomie antiphlogistique*), tantôt pour diminuer la tension intra-oculaire (*iridectomie antiglaucomateuse*), tantôt enfin pour ouvrir une pupille nouvelle (*iridectomie optique*).

Dans les trois cas, les temps essentiels de l'opération sont les mêmes : 1° *la section du limbe scléro-cornéal ;* 2° *l'excision de l'iris.* Ce qui diffère d'abord, c'est l'emplacement de la section scléro-cornéale et de l'excision

Fig. 686. — Pince droite à iridectomie.

irienne : il est en *haut*, pour l'iridectomie antiphlogistique ou antiglaucomateuse, ordinairement *en dedans* pour l'iridectomie optique. Ce qui diffère ensuite, c'est l'étendue de l'excision irienne ; celle-ci doit être aussi grande que possible (un tiers ou un cinquième du diaphragme) et comprendre toute la largeur, depuis le bord pupillaire jusqu'à la région ciliaire dans les iridectomies antiphlogistique et antiglaucomateuse), tandis que, pour la pupille

[1] Schöler et de Vincentiis. *Rev. d'opht.*, 1896.

[2] Lagrange (*Congr. périod. de gyn., obstétrique et pédiatrie*, Bordeaux, p. 902, août 1895 et thèse de Dor, Bordeaux, nov. 1895).

artificielle, elle doit être étroite (3 à 4 millimètres de diamètre) et s'étendre peu au delà du sphincter irien.

Appareil instrumental :

Un blépharostat ;

Une pince fixatrice de Waldau ;

Un couteau de de Græfe, ou un couteau lancéolaire droit ou coudé ;



Fig. 687. — Pince courbe à iridectomie.

Deux pinces à iridectomie, l'une droite, l'autre courbe (fig. 686 et 687) ;

Des ciseaux-pinces ;

Une spatule irienne.

A. — IRIDECTOMIE ANTIPHLOGISTIQUE OU ANTIGLAUCOMATEUSE

Procédé. — Après s'être placé derrière la tête si l'on opère l'œil droit, à gauche et en avant si l'on opère l'œil gauche, — le blépharostat étant installé, fixer le bulbe avec la pince de Waldau en saisissant la conjonctive et le tissu conjonctif sous-jacent à l'extrémité inférieure du diamètre vertical.

Appliquer la pointe du couteau de Græfe sur le limbe scléro-cornéal lui-même, du côté externe, 2 millimètres et demi au-dessous de la tangente au

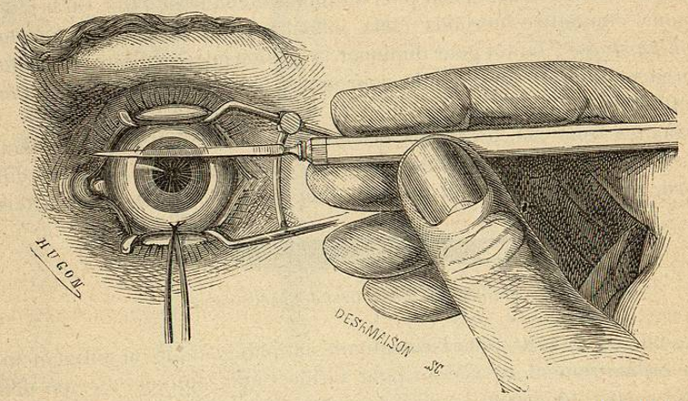

Fig. 688. — Iridectomie antiphlogistique ou antiglaucomateuse. Ponction et contre-ponction pour la section du limbe scléro-cornéal (Abadie).

bord supérieur de la cornée, après s'être assuré que le tranchant est en haut. L'engager franchement à travers la cornée et, dès qu'elle apparaît dans la chambre antérieure, continuer à la pousser au-devant de l'iris dans le sens parfaitement horizontal et la faire sortir au point interne correspondant du limbe scléro-cornéal (fig. 688).

Sectionner le limbe par une série de mouvements de va-et-vient, et, dès que la section va être terminée, sortir en tournant le tranchant un peu vers la cornée.

Si l'iris ne fait pas hernie, passer les pinces courbes dans la plaie dont on déprime légèrement la lèvre postérieure avec la convexité des pinces. Lorsqu'on est arrivé près du bord pupillaire, entr'ouvrir les pinces pour recevoir l'iris qui s'engage entre leurs mors, les serrer de nouveau et attirer l'iris au dehors avec tous les ménagements possibles. Si l'iris fait hernie, entraîné qu'il a été par l'écoulement de l'humeur aqueuse, le saisir avec les pinces droites.

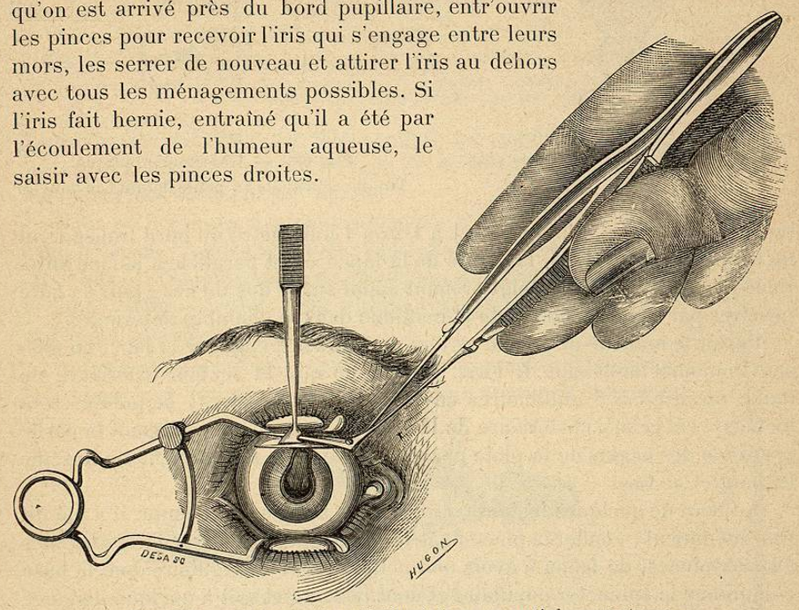

Fig. 689. — Iridectomie antiphlogistique ou antiglaucomateuse. Excision de l'iris (Abadie).

Confier la pince fixatrice de Waldau à un aide qui doit maintenir le globe tourné en bas sans pression ; prendre les pinces à iridectomie de la main gauche, et avec les ciseaux-pinces tenus de la main droite, exciser l'iris d'un seul coup (fig. 689).

Avec la spatule, réduire les lambeaux de l'iris pour empêcher tout enclavement.

Résultat (fig. 690).

Si la section ou la simple préhension de l'iris s'est accompagnée d'une petite hémorragie dans la chambre antérieure, suspendre l'opération pendant quelques instants, puis débarrasser la chambre antérieure, soit directement, soit par de douces pressions faites sur la cornée.

B. — IRIDECTOMIE OPTIQUE

Procédé. — Après s'être placé à droite si l'on opère l'œil droit, derrière la tête si l'on opère l'œil gauche, le blépharostat étant installé, fixer le bulbe

en saisissant la conjonctive et le tissu sous-conjonctival avec la pince de Waldau à l'extrémité externe du diamètre horizontal près de la cornée et mettre l'œil en légère abduction.

Prendre de la main droite le couteau lancéolaire coudé, appliquer la

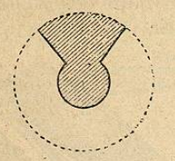

Fig. 690. — Large excision de l'iris.

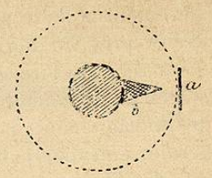

Fig. 691. — Iridectomie optique. Pupille artificielle en petite flamme de bougie.

pointe sur le limbe scléro-cornéal à 1/2 ou 1 millimètre du bord transparent de la cornée (fig. 691, *a*), la pointe de la lance étant parallèle à la face antérieure de l'iris et le petit doigt prenant appui sur le dos du nez ; puis la faire pénétrer par une pression lente et continue dans la chambre antérieure.

Porter le manche un peu en arrière ; continuer à engager la lance en glissant toujours au-devant de l'iris, jusqu'à ce que la section extérieure du limbe mesure 7 à 8 millimètres environ ; la retirer alors, la pointe étant inclinée vers la face postérieure de la cornée, mais en agrandissant la partie *profonde* des angles de la plaie par un double petit mouvement de bascule en haut et en bas.

Au bout de quelques instants, attirer l'iris au dehors, comme il a été dit précédemment ; confier la pince fixatrice à un aide, et exciser l'iris avec des ciseaux-pinces, de façon à avoir une petite brèche triangulaire dont la base comprenne le sphincter pupillaire et dont le sommet soit à quelque distance de l'insertion ciliaire (fig. 691, *b*).

Réduire exactement l'iris.

EXTRACTION DE LA CATARACTE

L'*extraction*, créée par Daviel (1748-1752), est aujourd'hui à peu près la seule méthode opératoire usitée pour le traitement de la cataracte. L'*abaissement* est très rarement indiqué dans la cataracte sénile ; la *discision* et la *succion* sont réservées, la première aux cataractes congénitales et aux cataractes molles des jeunes sujets, la seconde aux cataractes liquides pures, tandis que celles à noyau flottant reviennent encore à l'extraction.

L'extraction elle-même a subi d'innombrables modifications qui portent principalement soit sur la section de la cornée et de la sclérotique, soit sur l'excision de l'iris, sur l'étendue de cette excision ou sur son rejet absolu ou conditionnel, soit enfin sur l'ouverture de la capsule cristallinienne et sur l'extraction proprement dite du cristallin. La plupart de ces modifications sont sans valeur réelle et n'ont plus qu'un intérêt historique. A l'heure

actuelle, du moins en France, on emploie surtout le procédé d'*extraction à*

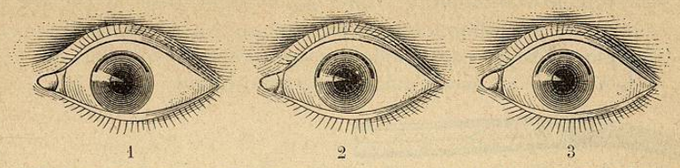

Fig. 692. Principaux types de kératotomie pour l'extraction à lambeau périphérique.
1 (de Wecker), lambeau du tiers de la circonférence de la cornée ; 2 (Abadie), lambeau presque de la moitié de la circonférence ; 3 (Panas), lambeau à peu près identique.

lambeau périphérique (fig. 692), simple ou combiné avec l'iridectomie, suivant les cas. Le procédé linéaire de de Graefe, après un long règne, semble avoir fait son temps.

Nous ne décrirons que deux procédés, celui de de Wecker et celui d'Abadie, fondés, du reste, l'un et l'autre sur le même principe, qui est l'emplacement de la section du lambeau juste dans le limbe scléro-cornéal. Leur avantage sur tous les autres procédés nous paraît indiscutable.

Soins préliminaires. — Après s'être bien assuré de la perception lumineuse de l'œil ou des deux yeux à opérer, il faut *désin-*

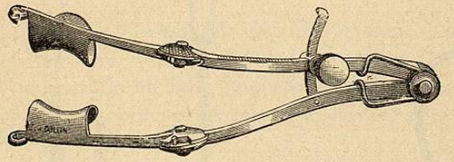

Fig. 693. — Blépharostat de Panas.

fecter soigneusement, s'il y a lieu, *plusieurs jours à l'avance*, la conjonctive et ses culs-de-sac, les bords ciliaires, les voies lacrymales et les fosses nasales : irrigations d'eau simplement stérilisée, boriquée (4 p. 100), sublimique (1/5000), bi-iodurique de Panas (1/2 5 000) ; dégraissage au carbonate de soude (2 p. 100) ; instillations de Valude au formol (1/500), et appliquer chaque fois un pansement aseptique. Lorsque cette désinfection préparatoire n'est pas nécessaire, il est toujonrs indiqué de faire, au moins *la veille de l'opération*, la même toilette antiseptique,

Au moment de l'opération, on irrigue à nouveau la conjonctive et ses culs-de-sac avec de l'eau autoclavée, on couvre l'œil qui n'est pas à opérer, et on insensibilise l'autre en instillant de la cocaïne aseptique (1/40) à trois reprises et à intervalles de deux minutes. L'anesthésie générale, de préférence au chloroforme, est réservée pour les sujets indociles et nerveux.

Fig. 694. Couteau à cataracte d'Abadie.

Par surcroît de précaution, la tête peut être fixée sur le coussin mécanique de Galezowski.

Appareil instrumental ;

Un blépharostat, celui de Panas (fig. 693) ou de A. Terson par exemple, ou les écarteurs des paupières ;

Une pince fixatrice de Waldau, ou de la pince serre-fine de Vacher, qui peut s'enlever instantanément ;

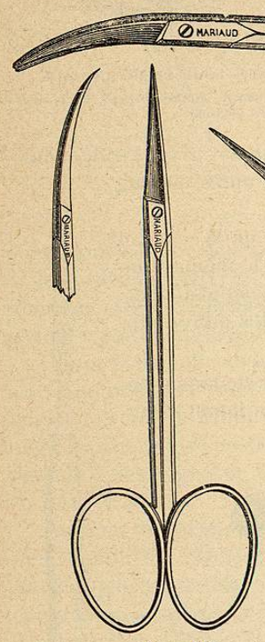

Fig. 695.
Ciseaux ordinaires à iridectomie.

Fig. 696.
Kystitome-curette.



Fig. 697.
Curette double.

Fig. 698.
Crochet harpon d'Abadie.

Un couteau de de Græfe, ou celui d'Abadie, qui a la même forme, mais qui est beaucoup plus large (Mathieu, fig. 694) ;

Deux pinces à iridectomie, l'une droite, l'autre courbe ;

Les pinces-ciseaux de Luer ou les ciseaux ordinaires à iridectomie (fig. 695) ;

Un kystitome-curette (fig. 696) ;

Une curette double (fig. 697) ;

Une petite spatule d'écaille ou un stylet mousse ;

Un petit crochet-harpon d'Abadie (fig. 698).

Les opérations d'exercice seront faites sur l'ophtalmo-fantôme, sur l'animal vivant, sur le cadavre frais.

a. *Procédé de de Wecker.* — 1er temps : *Section du lambeau cornéen*

(fig. 699). — Après avoir placé l'écarteur (blépharostat) et fixé avec soin la conjonctive et le tissu sous-conjonctival précisément au-dessous du diamètre vertical de la cornée, pratiquer la ponction dans le limbe scléro-cornéal, en enfonçant perpendiculairement le couteau de de Græfe, à l'extrémité d'une ligne horizontale, qui passerait à 3 millimètres au-dessous du sommet de la cornée.

Dès que la pointe a traversé la cornée, diriger *très lentement* le couteau parallèlement à l'iris, dans le sens de la ligne sus-mentionnée, et, avant de

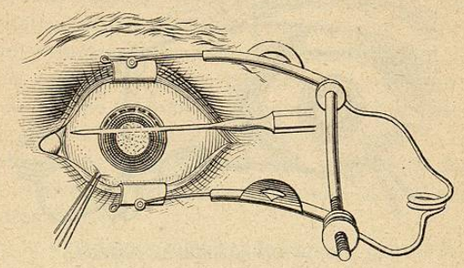

Fig. 699. — Opération de la cataracte.
Ponction et contre-ponction de la cornée pour la section du lambeau cornéen.

faire la contre-ponction, *s'assurer* que l'instrument, son dos regardant en bas, est bien perpendiculairement situé par rapport au diamètre cornéen vertical, et que, grâce au bon emplacement de la ponction et à l'exacte direction donnée au couteau, la pointe de celui-ci ressort exactement dans le bord interne de la cornée.

Cette ligne est aisément trouvée, si l'on place le couteau, qui mesure 2 millimètres, à 1 millimètre au-dessous du sommet de la cornée, de façon qu'il reste une bandelette de tissu cornéen transparent de 1 millimètre de largeur au-dessus du couteau.

Aussitôt que la contre-ponction a été pratiquée, faire subir au manche du couteau un mouvement combiné de descente et de renversement, en poussant très rapidement la pointe vers la jonction de la racine du nez avec le front, et achever la section par le simple retrait de l'instrument, mais cette fois en relevant le manche de nouveau vers la tempe.

Il faut ressortir au-devant du limbe conjonctival, afin de n'avoir pas de lambeau de la conjonctive.

2e temps : *Excision de l'iris.* — La pince à fixation ayant été confiée à l'aide, qui s'assure tout d'abord d'un point d'appui sur la joue, saisir au moyen des pinces courbes, si l'iris n'a point fait hernie, un petit pli iridien : et l'attirant au dehors, exciser d'un seul coup des pinces-ciseaux donné au voisinage des pinces à pupille un étroit lambeau de l'iris, en se gardant d'aller jusqu'à la périphérie de cette membrane. Si, au contraire, l'iris a fait