dans la plaie un large prolapsus (ou si la cataracte n'est pas mûre), saisir un pli central de l'iris avec les pinces droites, et l'exciser par deux coups de pinces-ciseaux, voisins l'un de l'autre et dirigés en sens radié, mais sans aller jusqu'à la périphérie de l'iris.

3e temps : *Ouverture de la capsule cristallinienne* (fig. 700). — Reprendre la pince fixatrice ; puis, pendant que l'aide soulève l'écarteur, conduire le

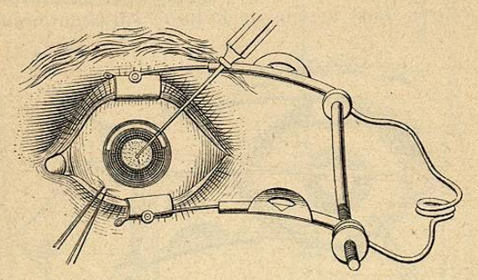

Fig. 700. — Opération de la cataracte.
Ouverture de la capsule cristallinienne avec le kystitome.

kystitome à plat vers le bord pupillaire inférieur, le renverser vers la capsule d'un quart de rotation, et, par une série de tractions, faire un lambeau capsulaire triangulaire que l'on agrandit en le ramenant vers la plaie.

4e temps : *Sortie du cristallin* (fig. 701). — Pour déterminer la sortie du cristallin ou de son noyau, exercer avec la spatule une très légère pression

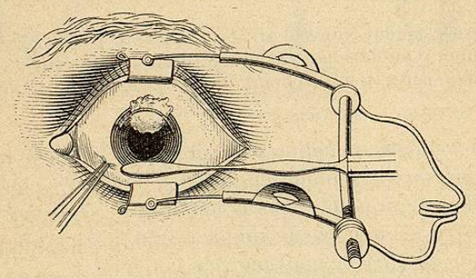

Fig. 701. — Opération de la cataracte.
Sortie du cristallin avec des débris de masses corticales.

sur le bord inférieur de la cornée, en y associant un refoulement de bas en haut à peine sensible.

5e temps : *Toilette de la plaie et réduction de l'iris.* — Après avoir retiré la pince à fixation et l'écarteur, faire la toilette de la plaie, c'est-à-dire enlever tous les débris de cristallin, les masses corticales, d'abord par de douces pressions faites avec la pulpe de l'index à travers les paupières ; puis,

s'il le faut, avec la spatule ou la curette, et extraire avec une pince courbe les caillots de sang qui peuvent se trouver dans l'aire de la pupille, dans la chambre antérieure, sur la plaie cornéenne.

Terminer l'opération, s'il y a lieu, par la réduction parfaite de l'iris au moyen de la spatule ou du stylet mousse.

b. *Procédé d'Abadie.* — 1° Faire la ponction avec le couteau d'Abadie juste au point de jonction de la cornée et de la sclérotiqae, à 1 millimètre environ au-dessus du diamètre horizontal de la cornée ; puis, poussant le couteau horizontalement dans la chambre antérieure, faire la contre-ponction dans le point symétriquement situé. Alors, imprimant des mouvements de va-et-vient au couteau, exécuter la section en se tenant constamment à la jonction de la cornée et de la sclérotique, de telle sorte que le couteau doit sortir à la fin tangentiellement au bord supérieur de la cornée.

2° Faire l'iridectomie comme d'habitude ; mais une fois l'excision de l'iris terminée, enlever l'écarteur, ce qui donne plus de sécurité contre le prolapsus du corps vitré.

3° Introduire le kystitome, déchirer la capsule et retirer l'instrument en ayant toujours bien soin de le tenir rapproché de la face postérieure de la cornée.

4° Pour faire sortir le cristallin, au lieu de presser sur l'œil avec la curette de caoutchouc, — exercer une douce compression avec le doigt par l'intermédiaire de la paupière, et, dès que le cristallin est engagé dans la plaie, le harponner avec le petit crochet et achever de le dégager.

Gayet (de Lyon) et d'autres chirurgiens, au lieu de déchirer la capsule dans un temps spécial, préfèrent l'ouvrir avec le couteau de de Græfe entre la ponction et la contre-ponction de la cornée.

Les indications respectives de l'extraction simple et de l'extraction combinée avec l'iridectomie peuvent se résumer en l'aphorisme suivant de de Wecker : *à cataracte simple, extraction simple* ; *à cataracte compliquée, extraction combinée.*

Pansement et soins après l'opération. — Quand la toilette de la chambre antérieure et celle de l'aire pupillaire ont été soigneusement terminées, quand on s'est assuré que l'iris ne fait point ou plus hernie, on instille quelques gouttes d'une solution d'ésérine ou de pilocarpine; on laisse les paupières se fermer doucement au-devant de la cornée, on applique sur l'œil opéré une série de rondelles de gaze simple avec ou sans interposition ou superposition de quelques rondelles de coton hydrophile, on en fait autant sur l'autre et l'on maintient les deux pansements sans effort compressif, avec un binocle de toile fine, de flanelle, de tarlatane ou autre matière souple et légère.

Ce pansement n'est renouvelé que le quatrième jour, à moins de douleur spéciale, d'indice infectieux, d'accident hémorragique. On le remplace par le bandeau flottant noir, vers le huitième jour ; on passe aux lunettes fumées

vers le quatorzième jour ; mais ce n'est que six à sept semaines après l'opération qu'on donne à l'opéré les lentilles convexes qui doivent faire office de cristallin externe ; on lui donne d'ordinaire deux paires de lunettes ; l'une pour la vision de loin, l'autre pour la vision de près. La force des lentilles est calculée d'après l'état d'emmétropie ou de myopie antérieur à l'opération.

En ce qui concerne les cataractes secondaires, nous nous contentons de dire qu'on les traite, suivant les cas, par la discision, la dilacération, l'iritomie, l'iridectomie, l'extraction ; en général, aucune règle opératoire ne peut être posée d'avance.

Accidents de l'opération. — Les accidents qui peuvent survenir au cours de l'opération sont nombreux ; les principaux, — à part l'hémorragie foudroyante qui vide l'œil, accident heureusement très rare, — sont : la *lésion de l'iris* pendant la kératotomie : la *luxation du cristallin* dans le vitré pendant les manœuvres de son *accouchement*, et l'*issue du vitré*. Si l'iris a été simplement embroché par le couteau après la ponction, il n'y a qu'à retirer le couteau pour dégager sa pointe ; si l'issue prématurée de l'humeur aqueuse l'a fait se projeter au-devant du couteau après la contre-ponction, on fait la section inévitable de l'iris en faisant celle de la cornée. Lorsque le cristallin ne vient pas après les manœuvres de pression exercées, comme d'ordinaire, aux extrémités du méridien vertical de la cornée, on déchire de nouveau largement la capsule avec le kystitome ou même on tâche de l'arracher avec une pince kystectome, et l'on recommence les manœuvres expulsives ; si celles-ci n'aboutissent pas davantage, on va charger le cristallin dans le vitré avec le harpon ou une curette. Quant à l'issue du corps vitré, c'est un accident peu grave si la quantité est minime ; on excise le vitré au ras de le plaie cornéale.

DISCISION DE LA CAPSULE CRISTALLINIENNE

Cette opération consiste à déchirer la cristalloïde antérieure pour permettre à l'humeur aqueuse d'attaquer directement et de dissoudre la substance du cristalllin. On se sert de l'aiguille de Bowman (fig 702).



Fig. 702. — Aiguille de Bowmann.

Procédé. — Après avoir instillé dans l'œil quelques gouttes d'une solution d'atropine, afin d'obtenir une large dilatation de la pupille, — le blépharostat étant placé et l'œil fixé avec la pince de Waldau près du bord supérieur et interne de la cornée, — introduire perpendiculairement l'aiguille de Bowman au milieu du rayon inférieur et externe de la cornée, le plat de l'aiguille tenu dans le plan du rayon (fig. 703).

Dès que la lance est arrivée dans la chambre antérieure, abaisser le manche vers la joue, et faire pénétrer l'aiguille jusqu'à son point d'arrêt, en dirigeant la lance vers le bord supérieur et interne de la pupille.

Relever maintenant le manche vers la racine du nez pour faire ainsi, avec la pointe, une petite déchirure linéaire à la cristalloïde antérieure.

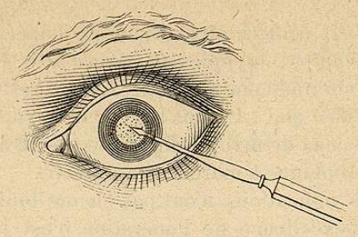

Fig. 703. — Discision de la cataracte.

Enfin, retirer l'aiguille doucement, en la faisant pivoter sur son axe, puis en remettant le plat de la lance dans le sens du rayon, lorsque la lance va sortir par la plaie.

Après l'opération, on instille de nouveau quelques gouttes de la solution d'atropine, on applique un bandeau aseptique et compressif, et l'on surveille les suites.

Il n'est pas nécessaire, il peut même être fâcheux (accidents glaucomateux) de faire à la cristalloïde une large ouverture.

Une séance suffit très rarement ; plusieurs sont indispensables, à intervalles variés de un mois à un mois et demi, pour entrainer la résorption complète de la cataracte.

A la discision et à la succion, Panas et A. Terson préfèrent l'extraction soit avec petit lambeau du tiers, soit après kératotomie d'un quart à la pique.

EXTRACTION DU CRISTALLIN TRANSPARENT

(Opération de Desmonceaux.)

Dans une série de communications à la Société française d'ophtalmologie (1891-1894-1896), Vacher (d'Orléans) a spécialement insisté sur les avantages de l'extraction du cristallin transparent « comme moyen prophylactique de la myopie forte progressive et du décollement de la rétine » ; et il a, en même temps, rappelé que cette opération a été faite d'abord, non par Weber (1857) ou Fukala, mais par l'abbé Desmonceaux, dès 1776.

Voici les conclusions par lesquelles il a terminé sa dernière communication[1] : « L'opération de Desmonceaux est une opération grave, qu'on ne doit pratiquer qu'avec la plus grande prudence.

« La myopie progressant rapidement entre douze et seize ans, on peut opérer dès l'âge de douze ans, s'il existe un staphylome, et si le nombre de dioptries de myopie dépasse le nombre d'années du sujet.

Il ne faut opérer qu'un œil, et le plus atteint ; la seconde extraction aura lieu plus tard, si la myopie continue à progresser.

[1] Vacher (*Sem. méd.*, p. 190, 1896).

« Passé trente ans, les myopes de plus de quinze dioptries étant particulièrement exposés au décollement rétinien, on ne doit pas hésiter à intervenir. »

Galezowski, qui est également partisan de l'opération, lui assigne les trois indications suivantes : myopie supérieure à — 16 D ; cataracte commençante, atrophie choroïdienne maculaire. Abadie estime, de son côté, que l'opération n'est justifiée que : 1° dans les cas de myopie excessive (au delà de — 16 D) ; 2° dans ceux de myopie déjà forte (— 12 à — 14 D), compliqués de chorio-rétinite atrophique à marche progressive.

En somme, si les indications n'ont pas encore toute la précision voulue aux yeux de tous, l'excellence de l'opération n'est plus discutable puisqu'elle est entrée définitivement dans la pratique.

La vue est possible à distance, l'acuité visuelle est meilleure, on peut travailler à distance normale de 20 à 25 centimètres, et, comme l'accommodation est supprimée, le décollement rétinien n'est plus à redouter (Rohmer)[1].

Au point de vue technique, les temps sont les mêmes que pour l'extraction du cristallin cataracté ; seulement, l'accouchement du cristallin est beaucoup plus difficile et délicat vu la faible consistance de la masse cristallinienne et le ramollissement fréquent du vitréum.

Chibret fait d'abord la discision avec un large kystitome ; puis, au bout de quatre ou cinq jours, quand l'opacification est totale, il extrait le cristallin par une ouverture de 5 millimètres, en aspirant les masses avec une seringue.

D'autres oculistes, à l'exemple d'Abadie, au lieu de procéder à l'extraction directe, se contentent également, chez les jeunes sujets, de la discision répétée en plusieurs séances et suivie de l'évacuation des masses cristalliniennes ramollies.

[1] Rohmer (*Revue méd. de l'Est*, 1897).

CHAPITRE III

OPÉRATIONS SUR L'APPAREIL AUDITIF

ASEPSIE ET ANTISEPSIE PRÉOPÉRATOIRES DE L'OREILLE ET DE SES DÉPENDANCES

Le champ de la préparation aseptique et antiseptique varie naturellement suivant l'opération qu'on se propose de pratiquer : tantôt il ne comprend que le pavillon de l'oreille et le conduit auditif : tantôt il comprend ces mêmes parties et leur pourtour sur un rayon d'au moins 5 à 6 centimètres, tantôt il s'étend, en outre, sur la mastoïde ou l'occiput, comme dans les cas de trépanation mastoïdienne, d'évidement pétro-mastoïdien, de craniectomie occipitale ; en ces derniers cas, même, par précaution, il doit embrasser tout le cuir chevelu. Enfin, quelquefois, il peut être indispensable ou seulement utile de rendre aseptique, le mieux possible, la trompe d'Eustache.

Fig. 704.
Pince porte-coton.

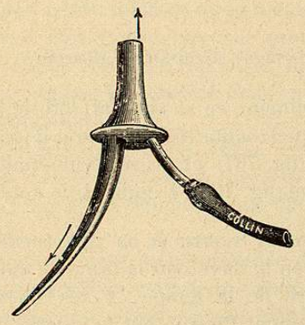

Fig. 705.
Canule auriculaire de Duplay.

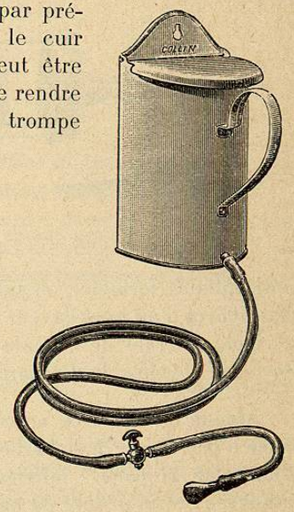

Fig. 706.
Bock-laveur.

Asepsie du pavillon de l'oreille et du conduit auditif. — On savonne abondamment le pavillon sur ses deux faces, en se servant de la poudre de savon