ment expurgée, traiter la plaie comme Stacke, c'est-à-dire la livrer au bourgeonnement ou bien couvrir la brèche osseuse par un lambeau quadrilatère taillé sur le conduit membraneux.

d. *Evidement pétro-mastoïdien complété par l'ouverture du sinus latéral.* — Cette opération est indiquée dans les cas d'osto-mastoïdite aiguë ou chronique qui se compliquent, à un moment donné, d'une thrombo-phlébite sinusale, propagée ou non à la veine jugulaire interne ; par malheur, le diagnostic de cette complication n'est pas toujours possible, ni suffisamment précoce.

L'évidement pétro-mastoïdien ne suffit pas alors ; il faut encore, suivant l'ancienne formule de Zaufal (1880), ouvrir et désinfecter le sinus latéral ; quant à *la ligature complémentaire de la jugulaire interne*, également recommandée à la même époque par Zaufal, si les faits nous montrent qu'elle n'est pas indispensable pour le succès, on peut, avec A. Broca et Maubrac, la considérer comme utile, sinon pour barrer le chemin aux embolies septiques, du moins « pour permettre une action plus efficace sur le sinus lui-même ». L'évidement pétro-mastoïdien aidé de l'ouverture du sinus, avec ou sans ligature de la jugulaire, a donné déjà un nombre de succès considérable, notamment entre les mains d'Arb. Lane, de Jansen, de Mac Ewen.

Procédé de A. Broca et Maubrac [1]. — 1° *Ligature de la jugulaire.* — Faire une longue incision, parallèle au bord antérieur du sterno-mastoïdien ; enlever les ganglions d'ordinaire engorgés, souvent adhérents, quelquefois même suppurés, qui entourent la veine ; et isoler cette dernière, qui a l'aspect « non d'un gros vaisseau bleu-noir, à parois minces, se gonflant pendant l'expiration, mais d'un cordon blanc, dur, à parois épaisses, ressemblant à une artère ». Puis la lier ; ou la couper ou la réséquer entre ligatures.

2° *Trépanation de l'apophyse et de la caisse.* — Suivre la technique déjà indiquée p. 756 et p. 758.

3° *Dénudation, incision et désinfection du sinus.* — Si, après avoir évidé l'apophyse, on n'est pas encore arrivé de proche en proche jusqu'à l'abcès extra-dural, jusqu'au sinus mis à nu, faire sauter la paroi postérieure de l'antre, en la taillant en biseau, par copeaux successifs ; puis, le sinus ainsi découvert, creuser une tranche sur toute sa ligne, jusqu'au pressoir d'Hérophile au besoin.

Aborder le sinus dans sa portion mastoïdienne, et l'inciser sur une longueur de 2 à 3 centimètres. Saisir le caillot avec une pince, et le mobiliser par des tractions exercées alternativement vers les deux extrémités, en commençant par le bout jugulaire qui vient d'ordinaire le plus aisément. Les sinus pétreux, supérieur et inférieur, d'ordinaire thrombosés, n'amènent que peu ou pas de sang ; il n'en est pas de même lorsqu'on débouche le pressoir

[1] A. Broca. *Traité de chirurgie cérébrale*, p. 313, 1896.

d'Hérophile ; mais on arrête facilement le sang en tamponnant le pressoir à la gaze iodoformée, ou mieux au catgut.

Nettoyer la cavité veineuse entre le sinus latéral et la ligature de la veine jugulaire ; pour cela, couper la veine au-dessus du fil, et faire passer en abondance une solution de sublimé à 1/2000.

4° *Traitement final du champ opératoire.* — Tamponner le sinus à la gaze iodoformée, drainer la plaie cervicale en faisant entrer le drain dans le bout supérieur de la jugulaire, et suturer le reste de cette plaie.

e. *Evidement pétro-mastoïdien complété par l'ouverture des fosses sphénoïdale et occipitale inférieure.* — C'est aux abcès encéphaliques auriculaires, accompagnés ou non d'abcès extra-duraux, que s'adresse spécialement cette opération. On commence par trépaner l'apophyse, et c'est par la brèche ainsi créée que l'on va vers la cavité cranienne, vers le lobe temporal ou le cervelet (sièges ordinaires de l'abcès), après avoir agrandi convenablement la brèche. Wheeler a, le premier, préconisé la voie mastoïdienne pour l'évacuation des abcès auriculaires ; Kretschmann, Pritchard ont utilisé systématiquement la même voie ; mais c'est surtout A. Broca qui a cherché à bien régler le manuel opératoire et à faire ressortir tous les avantages de l'évidement pétro-mastoïdien appliqué aux abcès auriculaires, comme du reste à la méningite et à la phlébite sinusale de même origine.

« Rien de plus aisé, nous dit Broca [1], l'apophyse, l'antre et la caisse une fois trépanés, que de pénétrer dans le crâne : en faisant sauter le plafond de l'antre et de la caisse, si l'on veut arriver à la fosse temporale , la paroi postérieure, si l'on veut aboutir à la cérébelleuse. Dans ce dernier cas, on passe franchement au-dessus du sinus latéral, qu'on ne risque pas de blesser. »

Quant à l'incision de la dure-mère, aux ponctions exploratrices avec un trocart ou le bistouri, à l'ouverture de l'abcès, à l'installation du drainage, etc., toutes ces manœuvres sont les mêmes que pour les autres abcès de l'encéphale.

Par l'intervention, dans les abcès auriculaires, on sauve 50 p. 100 environ de malades. Mais les résultats ne sont pas toujours complets et durables.

f. *Craniectomie mastoïdo-occipitale de Picqué et Mauclaire.* — Après avoir fait remarquer que la voie mastoïdienne convient fort bien aux abcès de la fosse sphénoïdale, mais qu'elle est trop étroite et peu favorable au drainage pour les abcès de la loge cérébelleuse, Picqué et Mauclaire [2], qui nous ont donné une étude très complète de ces derniers abcès (abcès *extra-duraux, intra-duraux, cérébelleux, en bissac ou en étages*), nous proposent l'opération nouvelle que voici :

« Tracer deux larges lambeaux, l'un superficiel, cutanéo-musculaire,

[1] A. Broca et Maubrac. *Traité de chir. cérébrale*, p. 348 et suiv., 1896.

[2] Picqué et Mauclaire. *Suppurations otitiques de la loge cérébelleuse* (*Congr. de chir.*, p. 123, 1898) ; et Picqué (*Soc. chir.*, 7 et 21 déc. 1898 et 26 juillet 1899) ; Broca (*ibid.*), 14 déc. 1898 et 19 juillet 1899).

l'autre sous-jacent, ostéo-périostique ; tous deux, rectangulaires à grand axe transversal, commençant en avant au niveau de la suture mastoïdo-occipitale (fig. 722). Le premier lambeau doit avoir de préférence son pédicule en dedans. En haut, il se tient à près d'un centimètre de la ligne courbe occipitale supérieure, c'est-à-dire de la portion horizontale du sinus latéral. Chez l'adulte, le petit axe de ce rectangle, fait à la pince-gouge (de Dalgren, qui est très commode), présente environ 3 centimètres de hauteur ; le grand axe

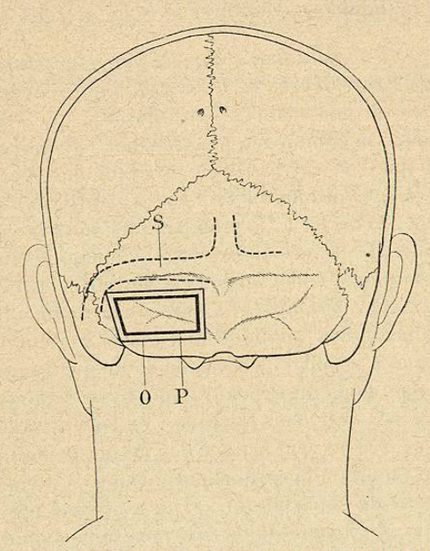

Fig. 722. — Craniectomie mastoïdo-occipitale.
S, sinus latéral. — P, peau du lambeau. — O, os occipital.

transversal, offre environ 7 centimètres ; la charnière osseuse est faite aux dépens du petit côté interne un peu pédiculisé, sans que la peau soit sectionnée jusqu'au bout, ce qui fixe un peu le lambeau. »

« Cette large fenêtre étant pratiquée, on peut facilement décoller la dure-mère et explorer le sinus latéral. Puis, la dure-mère étant incisée vers le pédicule et rabattue en avant sur la mastoïde (fig. 723) comme pour aplatir le sinus latéral, on explore le cervelet et au niveau de sa partie postérieure et au niveau de sa partie antérieure.

« Cette craniectomie postérieure doit être employée aussi bien pour les collections suppurées que pour les tumeurs de la loge cérébelleuse. Elle *permet une large exploration sur toute la loge cérébelleuse*, ce qui est important, étant donné la fréquence de l'incertitude du diagnostic. » Rappelons à ce dernier propos que de tous les symptômes propres aux abcès de la loge cérébelleuse les plus caractéristiques, d'après Picqué et Mauclaire, sont : les troubles de la station et de la marche, les vomissements, la lenteur du pouls,

la douleur occipitale, la rigidité de la nuque. Si donc, après l'évidement pétro-mastoïdien, après l'ouverture simultanée de la fosse sphénoïdale et l'ex-

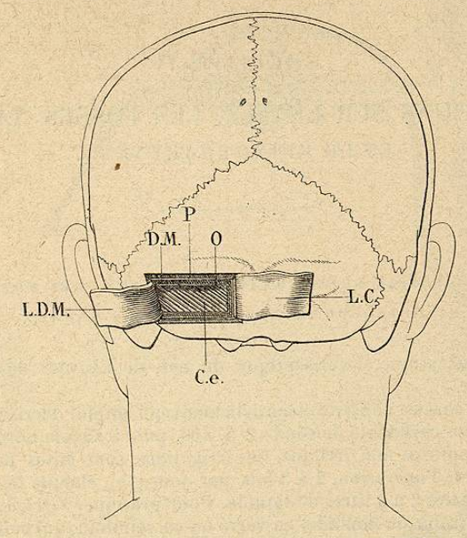

Fig. 723. — Craniectomie mastoïdo-occipitale.
L. C., lambeau cutanéo-osseux. — L. D. M., lambeau de la dure-mère. — P, peau. — O, os occipital. — Ce, cervelet.

ploration ou le traitement du lobe temporal, il persiste des phénomènes attribuables à une collection de la loge cérébelleuse, il ne faudra pas hésiter à ouvrir cette dernière par la craniectomie occipitale.

CHAPITRE IV

OPÉRATIONS SUR LE NEZ, LES FOSSES NASALES ET LE RHINO-PHARYNX [1]

ASEPSIE ET ANTISEPSIE PRÉOPÉRATOIRES DU NEZ, DES FOSSES NASALES, DU RHINO-PHARYNX ET DES SINUS NASAUX

La préparation aseptique et antiseptique du nez, de l'auvent nasal, ne présente rien de particulier.

Celle des fosses nasales consiste essentiellement en l'emploi d'irrigations, tièdes ou chaudes, d'abord au carbonate de soude 2 p. 100, puis à l'acide borique 3 p. 100 ou à tout autre antiseptique non irritant. Ces irrigations sont faites pendant toute la semaine qui précède l'opération, 2 à 3 fois par jour ; et, chaque fois, on fait passer dans les fosses nasales 2 à 3 litres de liquide. Pour pratiquer l'irrigation on se sert : 1° d'un embout olivaire ou conoïde, en verre ou en celluloïd, qui bouche exactement la narine ; 2° d'un récipient quelconque (bouteille de Galante, laveur de Tarnier, bocal de Duplay (fig. 724), bocal de Weber (fig. 725), injecteur ordinaire à couvercle, etc. ; 3° d'un tube de caoutchouc plus ou moins long, qui relie l'embout au récipient et qui est lui-même muni d'un robinet régulateur ou d'une poire élastique à propulsion. Voici la manière de pratiquer ou de se pratiquer soi-même une injection nasale, par exemple avec le siphon de Duplay :

Le siphon, préalablement désinfecté et rempli d'eau boriquée, est suspendu à une hauteur de 1 m. 40 environ. Puis l'embout, déjà également stérilisé, est adapté au tube de caoutchouc du siphon, où il s'introduit. Le patient s'assied à proximité, la tête penchée en avant au-dessus d'une large cuvette ; on lui introduit (ou il s'introduit) l'embout dans une narine, et l'on tourne le robinet régulateur peu à peu, jusqu'à ce que le jet liquide passe assez vigoureusement dans la fosse correspondante et sorte par l'autre narine. Pendant le passage du courant, le patient doit respirer largement par la bouche en prononçant à répétition la lettre E, afin d'empêcher le liquide de couler dans le pharynx sur la glotte. Si le patient a la muqueuse très sensible ou très endolorie, on peut pulvériser, avant la séance d'irrigation, dans les deux fosses une solution de cocaïne 2 p. 100 au moyen de l'injecteur de Reuter (fig. 726) ou d'un instrument analogue. Quelquefois, après la séance, il peut être avantageux de pulvériser dans les fosses nasales de l'iodoforme, par exemple, ou du dermatol, ou de les tamponner légèrement à la gaze iodoformée.

Pour désinfecter spécialement le rhino-pharynx, on commence par faire rincer la bouche et la gorge au moyen d'une solution boriquée ; puis, après avoir cocaïnisé le voile palatin et l'isthme bucco-pharygien, on écouvillonne le pharynx nasal, la face postérieure du voile, avec un tampon de coton porté sur un instrument coudé, et

[1] Pour les sinus, voy. *Ponction*, p. 364; *Térébration*, p. 367. — Pour les fosses nasales, voy. aussi *Trépanation*, *Ostéotomies préliminaires du nez* ou *Rhinotomies*, p. 382. — *Résection de la cloison et de la paroi externe des fosses nasales*, p. 427.

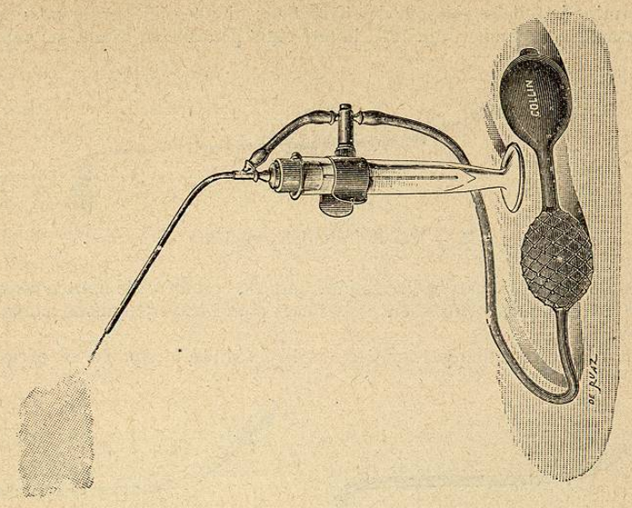

Fig. 726. Injecteur de Reuter pour cocaïnisation des fosses nasales.

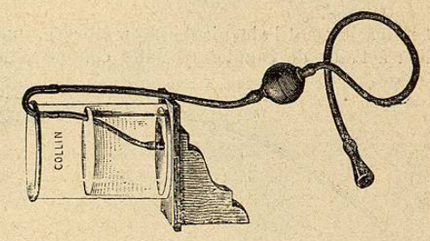

Fig. 725. Siphon nasal de Weber.

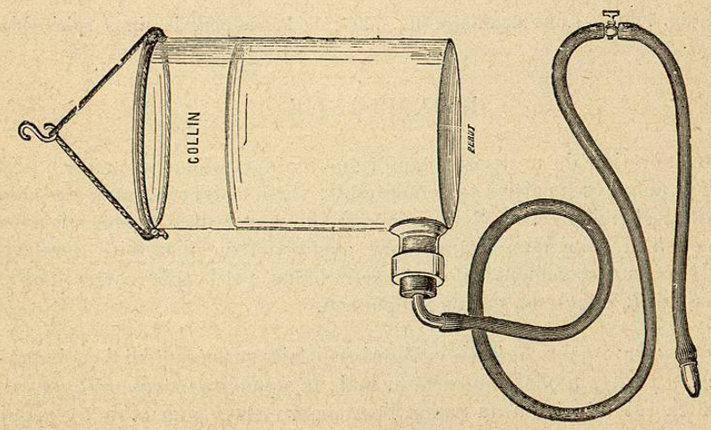

Fig. 724. Irrigateur nasal de Duplay.