l'on termine la toilette soit par des irrigations directes du cavum au moyen de la canule coudée de Vacher (fig. 727), la tête étant penchée en avant, ou renversée en

Fig. 727. — Canule rhino-pharyngienne de Vacher.

position de Rose, soit par des irrigations nasales, comme celle dont nous venons de donner la technique, et qui soient assez fortes pour balayer en même temps le rhino-pharynx.

Quant à la désinfection particulière des divers sinus, lorsqu'elle est nécessaire, on



Fig. 728. — Canule frontale de Hartmann.

Fig. 729. — Canule maxillaire de Hartmann.

ne peut naturellement l'obtenir de façon efficace, que par des irrigations ; et celles-ci ont lieu à l'aide de canules spéciales comme celles de Hartmann pour le sinus

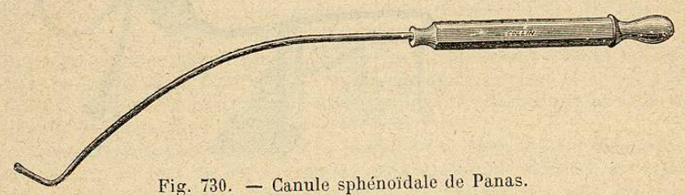

Fig. 730. — Canule sphénoïdale de Panas.

frontal (fig. 728), le sinus maxillaire (fig. 729) ; de Panas pour le sinus sphénoïdal (fig. 730).

RHINOPLASTIE

La restauration du nez porte tantôt sur toute son étendue ou à peu près tantôt sur une de ses parties seulement (dos, versant, lobule, aile, sous-cloi, son). Elle est indiquée, en thèse générale, lorsque le nez manque de naissance ou à la suite d'un traumatisme accidentel ou opératoire, lorsqu'il a été détruit ou gravement déformé par le lupus, par la tuberculose, par la syphilis, par la gangrène, par un néoplasme.

Rhinoplastie totale. — Trois catégories de faits se présentent dans la pratique : les parties molles font défaut, mais le squelette ostéo-cartilagineux de soutien est intact, ou du moins l'est encore assez pour offrir un appui

convenable à la couverture réparatrice ; — les parties molles et le squelette ont disparu ; — le squelette s'est écroulé ou est mal formé, mais les parties molles existent à l'état normal (nez en selle). Nous ne nous occuperons que des méthodes et procédés opératoires qui conviennent le mieux aux deux premières catégories.

A. *Squelette intact.* — 1° *Méthode indienne modifiée.* — Le lambeau, toujours emprunté au front, ne subit plus comme dans la méthode primitive une torsion pédiculaire excessive qui entrave sa circulation et met sa vitalité en péril. En outre, sa base est découpée régulièrement en trois languettes qui sont destinées : celle du milieu à reconstituer la sous-cloison, les autres à former les ailes du nez. On peut enfin, chez les sujets jeunes, augmenter sa résistance, et restreindre sa rétraction ultérieure en suivant les préceptes d'Ollier, de Langenbeck, de Kœnig, c'est-à-dire en conservant le périoste sous-jacent et même en décapant l'écorce de l'os frontal.

Procédé de Langenbeck. — Après avoir pris exactement le patron de la perte de substance avivée en triangle, porter ce patron sur le milieu de la

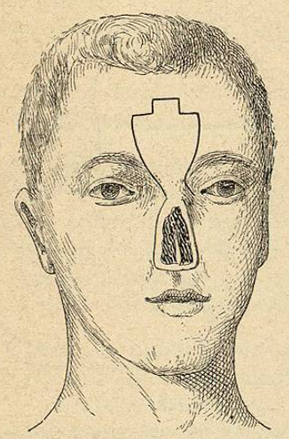

Fig. 731. — Rhinoplastie totale ; procédé de Langenbeck.

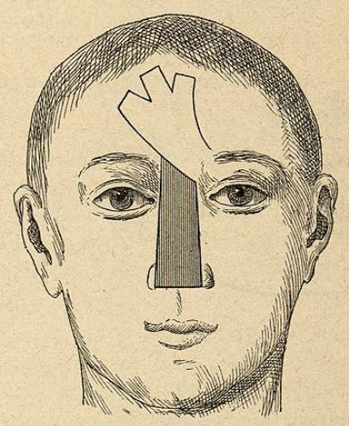

Fig. 732. — Rhinoplastie totale ; procédé de Labat.

région frontale, sa partie étroite appliquée dans l'angle naso-frontal. Dessiner sur le front le contour du patron, avec un crayon dermographique, par exemple, en écartant le tracé de façon que la surface d'emprunt soit au moins un tiers plus large que la perte de substance. Avec la pointe du bistouri suivre exactement la ligne du tracé ; seulement, au niveau du pédicule, l'incision d'un côté (à droite, par exemple, fig. 731) doit passer obliquement sur la racine du nez, et se continuer en bas avec l'incision nasale du côté opposé, et l'incision frontale gauche doit s'arrêter à la naissance du sourcil gauche (même figure), ou un peu au-dessus ou un peu au-dessous. Il faut que le pédi-

cule ait une largeur de 1 centimètre à 1 centimètre et demi et qu'il comprenne une artère frontale interne. Disséquer le lambeau frontal, de haut en bas, sur toute son étendue, y compris la racine du nez.

Fermer, autant que possible, par des sutures la brèche d'emprunt.

Faire pivoter le lambeau de haut en bas et de gauche à droite — la face cutanée toujours en avant, — de façon que les bords latéraux correspondants se coaptent entre eux, et que le bord médian du lambeau s'unisse avec la partie médiane de l'incision sus-labiale. Suturer le lambeau, en commençant par la languette qui doit constituer la sous-cloison ; puis former le bord libre des ailes du nez en renversant les languettes latérales en dedans.

Introduire dans chaque narine un bout de grosse sonde.

Volkmann laisse libre la languette médiane afin de prévenir, autant que possible, l'affaissement de la base du nez, et de maintenir une large ouverture unique : la languette se rétracte peu à peu en s'enroulant, et finit par constituer une sorte de lobule.

Au lieu d'un lambeau médian et vertical, — que le front soit bas ou non, — on

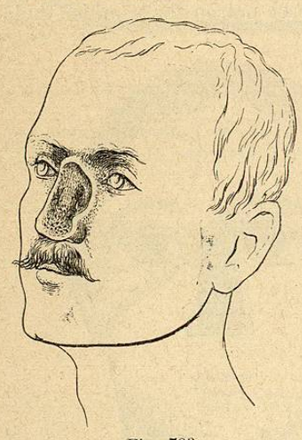

Fig. 733.
Destruction, par un épithéliome, de tout le nez, sauf la sous-cloison, la moitié postérieure de l'aile droite et la racine qui persistent. Figure avant l'opération chez l'un de nos opérés (27 janvier 1892).

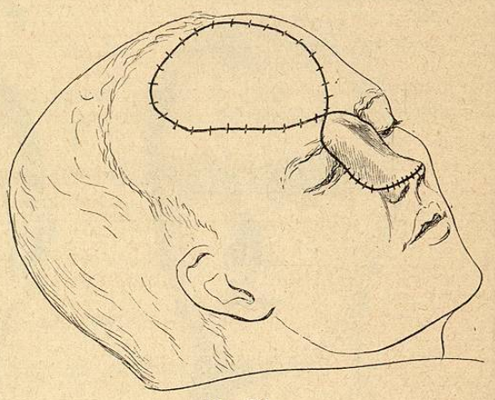

Fig. 734.
Rhinoplastie totale (même sujet que fig. 733) par la méthode indienne modifiée par Langenbeck. Couverture de la brèche d'emprunt avec un lambeau libre de peau, haut de 6 centimètres, large de 5 centimètres, que nous avons pris sur la partie supérieure et postérieure d'une épaule et que nous avons entièrement dépouillé du tissu graisseux sous-cutané (27 janvier 1892). Résultat immédiat. — Résultat éloigné : le lambeau libre a pris racine en très grande partie. La restauration finale a été des plus parfaites.

pourrait, à l'exemple d'Alquié, tailler un lambeau très oblique au-dessus d'un sourcil ; mais il y aurait à craindre une déviation du sourcil et de la paupière supérieure par rétraction cicatricielle. Peut-être est-il préférable de combiner les avantages des deux procédés en taillant le lambeau dans une région intermédiaire, ainsi que nous le montrons par la figure 732, d'après deux autres de nos opérés (fig. 733, 734). Dans certains cas, enfin, lorsque les téguments

persistent à la racine du nez, il semble qu'il y a quelque avantage à utiliser ces téguments comme le font Bardeleben, Volkmann, Hueter, c'est-à-dire à en former un lambeau qu'on renverse de haut en bas, face cutanée vers les fosses nasales, et à doubler sa face cruentée par la superposition d'un lambeau frontal à la Langenbeck.

2° *Méthode française. — Procédé de Serre* (de Montpellier) [1]. — De chaque côté du nez tailler sur la joue un lambeau triangulaire dont le pédicule siège à la racine du nez et dont la base descend au-dessous de la limite inférieure de la perte de substance nasale. Cette base doit être découpée en ⌣ (fig. 735). Disséquer les lambeaux, les rapprocher l'un de l'autre et

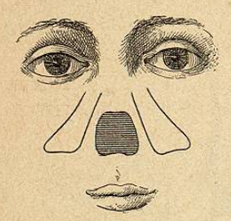

Fig. 735.
Rhinoplastie totale ; procédé de Serre.

Fig. 736.
Rhinoplastie totale ; procédé de Nélaton.

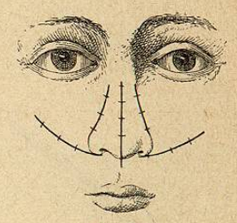

Fig. 737.
Même procédé ; suture.

suturer leurs bords internes sur la ligne médiane. Combler la brèche d'emprunt par des points de suture (fig. 736).

Procédé de Nélaton. — Ce procédé ne diffère essentiellement du précédent que par la découpure de la base des lambeaux (fig. 737). D'un côté la base est taillée simplement dans un sens oblique pour former l'aile du nez correspondante ; de l'autre, elle est taillée en deux languettes, dont l'externe est également destinée à la restauration de l'autre aile, et l'interne à la reconstitution de la sous-cloison.

3° *Méthode italo-allemande.* — Lorsque les méthodes précédentes sont inapplicables faute d'étoffe dans le voisinage du nez — ce qui est exceptionnel, — on a la faculté d'employer un large lambeau saignant en forme de V, à pointe inférieure, qui est emprunté au bras comme dans le traditionnel procédé de Tagliacozzi ou mieux à l'avant-bras, et dont la base libre est suturée *séance tenante* à la perte de substance nasale, tandis que le pédicule restera fixé au membre pendant une douzaine de jours.

Au bout de ce temps, on sectionne le pédicule, et on façonne la base du nouveau nez.

Avec nos pansements actuels, cette méthode est susceptible de donner des résultats bien supérieurs à ceux de nos devanciers. Jonnesco (de Bucharest) a montré un beau succès au Congrès français de chirurgie de 1895.

[1] Ce procédé a été publié antérieurement à celui de Nélaton, de sorte qu'il n'est pas tout à fait juste d'attribuer exclusivement au maître parisien cette heureuse application de la méthode française. Syme a décrit aussi un procédé semblable.

B. *Squelette absent ou détruit.* — Dans ce cas, aucune des méthodes qui viennent d'être décrites ne donne un résultat satisfaisant : le nez se rétracte et s'affaisse toujours. Ollier, Langenbeck et quelques autres chirurgiens ont tenté vainement de remédier à ce fatal écueil en mettant à contribution les propriétés ostéogéniques du périoste et même en mobilisant des pièces osseuses voisines. La question paraît aujourd'hui jugée de ce côté.

Il ne reste que deux ressources ; employer des *nez artificiels*, nez que l'on fabrique maintenant avec une merveilleuse perfection et qui réussissent souvent à dissimuler fort bien la difformité ; ou bien imiter Létiévant, Pon-

Fig. 738. — Trépied de Martin (de Lyon).

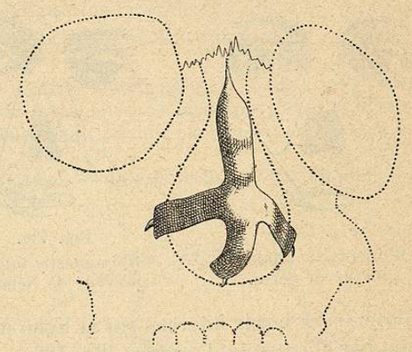

Fig. 739. — Trépied de Martin mis en place.

cet[1], Delorme, Mickulicz, Leisrink, Glück, Forgue[2], Villar (de Bordeaux), Chaput, etc., en faisant la *rhinoplastie sur appareils prothétiques*. Avec le concours de ces derniers, notamment avec le trépied de Martin (fig. 738 et 739), on a déjà obtenu un certain nombre de résultats très satisfaisants. Il arrive pourtant quelquefois, à la longue, « que le trépied métallique infecté par son exposition à l'air provoque de la suppuration et finit par s'éliminer » ; et c'est pour cela que Chaput a imaginé d'enfouir le trépied au sein des tissus en créant la *prothèse métallique intercutanéo-muqueuse*[3].

Rhinoplastie partielle. — 1° *Restauration du lobule. — Procédé de Rouge* (de Lausanne)[4]. — Tailler sur le dos du nez un lambeau quadrilatère transversal. Disséquer en pont sa partie moyenne à l'aide d'un ténotome introduit entre la peau et le squelette, de sorte que le lambeau reste adhérent par ses deux extrémités. Faire glisser de haut en bas le pont cutané, et fixer son bord inférieur à la lèvre inférieure de la perte de substance du lobule. Com-

[1] Voy. A. Poncet (*Assoc. franç. pour l'avancement des sciences*, Nancy, 1886).

[2] Forgue. Rhinopl. sur support métallique (*Acad. de méd.*, 24 juillet 1894; M. Chauvel, rapport).

[3] Pour le détail, voy. Chaput. *Soc. chir.*, p. 846, 1894. Voy. aussi les indications et modifications proposées par Delorme (*Soc. chir.*, p. 55, 1895).

[4] Rouge (*Nouv. proc. de rhinoplastie*, Lausanne, 1868).

bler la brèche d'emprunt par un lambeau semblable qu'on taille au-dessus du premier.

2° *Restauration de la sous-cloison.* — L'étoffe est empruntée à la lèvre supérieure ou au nez lui-même.

Procédé labial. — Aviver la face cutanée de la gouttière médiane sous-nasale jusqu'au bord libre de la lèvre. Délimiter cette face par deux incisions verticales et parallèles qui entament soit seulement la moitié de l'épaisseur soit toute l'épaisseur de la lèvre (fig. 740, traits pleins). Relever le lambeau,

Fig. 740. — Procédés labiaux pour la restauration de la sous-cloison du nez.

Fig. 741. — Procédé nasal de C. Hueter pour la même restauration.

suturer son extrémité libre au lobule du nez, puis suturer ses bords à la muqueuse de la cloison. Combler la brèche d'emprunt par quelques points de suture.

Avec le temps, la face cruentée du lambeau qui reste extérieure prend les caractères de la peau.

On peut aussi tailler le lambeau labial suivant les lignes pointillées (fig. 740).

Procédé nasal de C. Hueter. — Tailler un long lambeau quadrilatère dont le pédicule réponde à la partie latérale du lobule et qui s'élève un peu obliquement jusqu'à la racine du nez (fig. 741). Disséquer le lambeau de haut en bas, en conservant le périoste à la face profonde de son extrémité supérieure. Le faire pivoter sur son pédicule, et suturer son extrémité libre à la partie supérieure de la gouttière sous-nasale. Combler la brèche d'emprunt par des points de suture.

D'après C. Hueter, la doublure périostique, en faisant de l'os, préviendrait l'atrophie secondaire de la sous-cloison qu'on observe après le procédé labial.

3° *Restauration de l'aile du nez. — Procédé à lambeau intercalé de Nélaton.* — Après avoir avivé en Λ (A B C) la perte de substance de l'aile, pro-

longer vers la racine du nez l'incision externe (pointillé de la figure 742).

De l'extrémité inférieure de l'incision prolongée (BD) en abaisser une autre (BE) jusqu'en pleine joue, au-dessous de la future aile. En tracer une troisième (FG) plus ou moins en dehors de la précédente, et joindre les extrémités inférieures de toutes les deux par un trait de bistouri (EG). Ainsi se trouve circonscrit un lambeau triangulaire dont le pédicule siège sur le versant correspondant de la racine du nez. Disséquer ce lambeau de bas en haut, puis l'incliner vers le nez et le placer entre les deux branches de la perte de substance nasale, avec lesquelles on le suture. Combler, enfin, la brèche naso-génienne en réunissant le bord FG avec le bord externe de la languette triangulaire de téguments qui avait été laissée intacte sur le côté du nez et qui se trouve maintenant rejetée vers la joue par le chevauchement du lambeau réparateur.

Procédé de Denonvilliers. — Tailler un lambeau triangulaire à base inférieure dont le pédicule est ménagé au côté opposé du lobule du nez. Pour

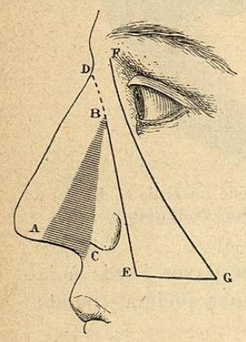

Fig. 742. — Procédé à lambeau intercalé de Nélaton pour la restauration de l'aile du nez.

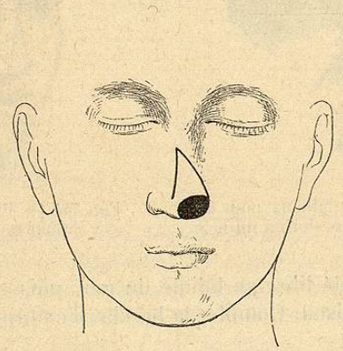

Fig. 743. — Procédé de Denonvilliers pour la même restauration.

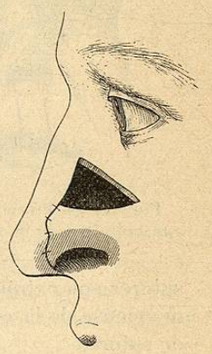

Fig. 744. — Procédé de Tillaux pour la même restauration.

cela, faire une première incision qui commence à côté de la ligne médiane et s'élève vers la racine du nez, puis une deuxième qui de l'extrémité supérieure de la précédente descende obliquement jusqu'au bord externe de la perte de substance (fig. 743). Disséquer le lambeau, le faire glisser en bas, de sorte que sa base devienne le bord libre de la nouvelle aile, et suturer l'extrémité externe de sa base à la partie externe la plus déclive de la perte de substance. Combler par des sutures (ou laisser bourgeonner) la brèche d'emprunt.

Procédé Tillaux. — Tillaux (fig. 744) préfère tailler le lambeau sur le versant correspondant du nez au-dessus de la perte de substance. Ce procédé lui a donné plusieurs fois des résultats très satisfaisants, et nous en avons nous-même retiré d'excellents.

4° *Restauration du dos et du versant du nez.* — Elle se fait d'après la méthode française par le glissement d'un ou deux lambeaux pris au voisinage. La technique n'offre rien de particulier.

DÉCORTICATION OU ABRASION DU NEZ

Le nez est assez souvent le siège de tumeurs multiples ou d'hyperplasies diffuses qui sont connues depuis longtemps sous les noms de *tumeurs éléphantiasiques*, d'*éléphantiasis*, d'*acné sébacée hypertrophique du nez*, et

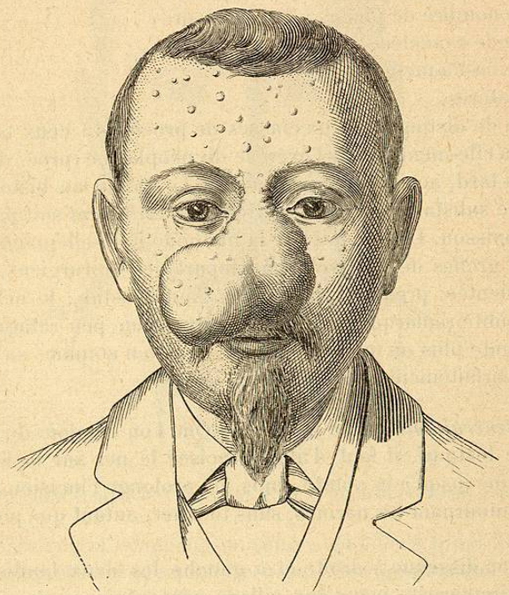

Fig. 745. — Éléphantiasis du nez chez un opéré du professeur Grynfeltt (de Montpellier).

qui sont caractérisées par l'hypertrophie de tous les éléments de la peau, surtout des glandes sébacées.

Lorsqu'il s'agit de tumeurs pédiculées, — et il en est parfois d'énormes en forme de poire ou de battant de cloche, — leur ablation n'offre aucune difficulté ; mais il en va tout autrement lorsque le nez est hypertrophié dans son ensemble ou qu'il est recouvert de masses multiples plus ou moins sessiles (fig. 745). C'est à ces cas que s'applique une opération un peu spéciale qu'Ollier[1], le premier, a distinguée, dès 1876, sous le nom de *décortication*, mais qui avait été faite avant lui par Civadier (1753) et par l'un des frères

[1] Ollier (*Lyon méd.*, 1876).