De là, une première série de précautions que l'on prend à l'heure actuelle, — et non sans succès, — pour réduire l'hémorragie opératoire à des proportions supportables : on opère vite, on forcipresse tout ce qui est possible, on comprime les tissus, quand c'est possible, au fur et à mesure de la section ; on lie, au besoin, d'avance les carotides externes (Quénu, nous-même).

De là, l'usage fréquent de la *position de Rose* donnée à la tête (*tête pendante*), qui prévient la pénétration du sang dans le larynx, tout en permettant l'anesthésie à fond par les voies naturelles ; ou la *trachéotomie préventive avec tamponnement du pharynx*, méthode de v. Nussbaüm et Kocher, particulièrement préconisée chez nous par Ch. Monod et Picqué[1] ; ou la *canule-tampon trachéale* de Trendelenburg, Hahn, Périer, et, dans les deux derniers cas, l'anesthésie se fait par la trachée. Nous devons ajouter, cependant, que plusieurs chirurgiens, entre autres Berger, Lucas-Championnière, Delorme, ne pratiquent pas la trachéotomie et se contentent de renverser la tête en position de Rose ou de l'incliner d'un côté ou de l'autre pour l'écoulement du sang, en donnant le chloroforme par les voies naturelles.

De là, enfin, la précaution habituelle de maintenir un tampon de gaze iodoformée ou salolée au fond du pharynx après l'opération, et celle d'alimenter le patient pendant les premiers jours au moyen d'une sonde à demeure.

Toutes les mesures que nous venons d'énoncer sont communes aux divers procédés de la méthode extemporanée.

b. *Procédés de la méthode extemporanée.* — Ces procédés sont les uns indirects, les autres directs : a'. *Procédés indirects.* — Ils se groupent en quatre classes suivant la voie d'accès que l'on utilise (bouche, fosses nasales) ou que l'on crée (joue ou mâchoire) pour attaquer en second lieu le polype lui-même : *procédés bucco-palatins, procédés nasaux, procédés géniens ou maxillaires*, *procédés bucco-nasaux*. Ils sont qualifiés comme *opérations préliminaires ;* mais le *temps final ou essentiel* qui leur fait suite et qui consiste en la suppression du polype, est *le même pour tous*, à part quelques variantes inévitables.

1° *Procédés bucco-palatins.* — Vient en premier lieu la *section simple du voile*, que l'on doit toujours faire avec l'instrument tranchant, et qui suit la ligne médiane, y compris la luette (Manne) ou sauf la luette (Dieffenbach, Maisonneuve), ou qui côtoie transversalement le bord postérieur du palais (E. Bœckel).

S'il faut plus de jour, on a à sa disposition le procédé classique de Nélaton : *résection médiane postérieure du palais avec section médiane et totale du voile* (voy. p. 437).

Au besoin encore, on pousserait la résection jusqu'à la totalité de la voûte à l'exemple de Gussenbauer, ou suivant l'opération plus large que nous avons

[1] Voy. Picqué (*Soc. chir.*, 12-19 avril 1893), et la longue discussion sur le traitement des polypes naso-pharyngiens qui a suivi sa communication et à laquelle ont pris part, pendant trois années consécutives, un grand nombre de membres de la même Société.

proposée page 441, mais sans toucher au voile du palais ou en le fendant seulement sur une petite étendue.

2° *Procédés nasaux. Rhinectomies temporaires.* — On ouvre les fosses nasales soit en rabattant les deux moitiés du nez comme deux volets, à droite et à gauche, d'après l'opération que nous avons décrite page 383, soit en réclinant le nez d'un côté d'après le procédé de E. Bœckel, page 383, soit en le réclinant en bas, sans ou avec la paroi antérieure des sinus maxillaires (*procédé nasal et grand procédé naso-maxillaire d'Ollier*, p. 383 et 384). C'est surtout le grand maître lyonnais, Tirifahy[1] de Bruxelles, et Rasumowski[2] qui se sont efforcés de montrer la valeur des rhinectomies temporaires pour l'ablation des polypes naso-pharyngiens.

Rhinotomie longitudinale de Kœnig[3]. — On fend d'abord avec des ciseaux le dos du nez longitudinalement, près de la ligne médiane, du côté où la tumeur s'est développée davantage ou exclusivement. Pendant qu'un aide écarte les lèvres de la plaie avec des crochets pointus, on introduit l'index droit dans la fosse nasale pour assurer le passage.

Puis, à la place de l'index, le long du plancher de la fosse, on conduit jusqu'au-dessous de l'implantation du polype, concavité en haut, une cuiller faiblement tranchante, grande et forte, munie d'un manche long et solide.

Pendant que l'index gauche, introduit par la bouche jusque derrière le voile, contrôle la position et les mouvements de la cuiller, on abaisse fortement le manche pour faire pénétrer la cuiller dans la masse néoplasique. Si elle s'engage, on tire la cuiller à soi, en ramenant le polype ou le segment de polype dans la fosse nasale, où l'on va le cueillir, au besoin, avec un tire-balle américain. On recommence plusieurs fois, s'il le faut, les mêmes manœuvres jusqu'à ce que l'exérèse soit terminée.

S'il devient nécessaire d'opérer par l'autre fosse, on élargit la narine correspondante en coupant la sous-cloison près de la pointe du nez et en séparant d'avec le bord antérieur de la cloison la peau qui lui est adhérente.

Enfin, on désinfecte l'arrière-cavité des fosses nasales, on tamponne la base d'implantation avec la gaze iodoformée, et l'on suture la plaie du nez.

3° *Procédés géniens ou plutôt maxillaires.* — Ils comprennent, nous le rappelons simplement : la *résection totale définitive d'un maxillaire ou des deux maxillaires*, la *résection totale temporaire d'un maxillaire* (opération de Huguier) *ou des deux maxillaires*, la *résection sous-orbitaire définitive d'un maxillaire ou des deux maxillaires*, et la *résection sus-palatine définitive d'un maxillaire ou des deux maxillaires*. Toutes ces opérations ont été décrites à l'article *Maxillaire supérieur* page 427 et suivantes.

On doit y ajouter ici une sorte de *résection ou de fenestration centrale*

[1] Tirifahy (*Acad. de méd. de Belgique*, 26 mai 1888 et 28 avril 1892).

[2] Rasumowski (*Langenbeck's Arch.*, LIV, 1897).

[3] Kœnig (*Centr. f. Chir.*, 10 mars 1888) ; et Heydenreich (*Sem. méd.*, p. 185, 1888).

du maxillaire spécialement recommandée par Berger et Picqué[1] : elle consiste, après avoir fait l'incision des parties molles comme pour la résection totale, à diviser obliquement au ciseau la suture malo-maxillaire, à sectionner horizontalement, encore au ciseau, le corps du maxillaire à un travers de doigt au-dessus de son bord libre, et à couper la branche montante d'un coup de cisailles aussi bas que possible, puis à enlever le bloc limité par ces trois lignes de diérèse : l'apophyse palatine et le bord alvéolaire restent intacts, le plancher de l'orbite et surtout le rebord orbitaire ne sont entamés que dans une petite étendue. Aussi, plus tard, la face ne présente-t-elle aucune difformité au niveau du champ opératoire.

Il est aussi un heureux perfectionnement technique que nous devons à Langenbeck et qu'il est bon de rappeler à propos de la résection définitive du maxillaire appliquée aux polypes naso-pharyngiens : ce perfectionnement consiste à conserver en dedans la membrane fibro-muqueuse palatine et en dehors la muqueuse gingivo-génienne ; puis, quand l'opération est terminée, à coudre entre eux les deux lambeaux et à faire ainsi un palais membraneux, susceptible de se doubler avec le temps, grâce au périoste, d'une lame osseuse plus ou moins épaisse. Le procédé de Langenbeck nous a donné de beaux résultats, notamment en 1892, chez une jeune fille de dix-huit ans, à la suite d'une résection totale. Plus récemment, à la Société de chirurgie, en présentant un jeune homme auquel il avait pratiqué la résection sous-orbitaire dix mois auparavant, Tuffier[2] a insisté, de son côté, sur les avantages de l'uranoplastie immédiate et régulière au moyen des lambeaux fibro-muqueux interne et externe obtenus par le décapage du maxillaire. Peyrot[3] a, plus récemment encore, fait ressortir les mêmes avantages.

4° *Procédés bucco-nasaux.* — Ils forment un groupe nouveau qui a commencé à faire ses preuves cliniques entre les mains de Habs (de Berlin) et qui est représenté par deux procédés personnels de *résection temporaire de toute la voûte palatine ;* nous les avons décrits dès 1886 sous les noms de *procédé à trappe simple et procédé à double trappe* (voy. p. 440 et 441). Le premier surtout nous paraît avantageux ; il a été reproduit et apprécié favorablement dans plusieurs ouvrages de Chirurgie étrangers (Trèves, Dennis, etc.). Ils donnent beaucoup de jour sans laisser de cicatrice extérieure ni de troubles fonctionnels.

a''. *Temps final ou essentiel de ces divers procédés : suppression du polype.* — Pour la suppression du polype, le mieux est, quand on le peut, d'*aller droit* à son pédicule ou plutôt à sa base d'implantation et d'attaquer d'emblée cette dernière de bas en haut ou de haut en bas, selon la position donnée à la tête et suivant la voie d'accès préférée. On désinsère le polype avec de fortes rugines courbes ou coudées, ou l'on sectionne ses attaches basilaires

[1] Picqué (*Soc. chir.*, 2 juin 1895).
[2] Tuffier (*Soc. chir.*, 21 nov. 1894).
[3] Peyrot (*Ibid.*, 1898).

ou juxta-basilaires au moyen de forts ciseaux courbes, pendant qu'on s'aide des tractions nécessaires sur la masse avec de petits forceps ou des pinces à griffes multiples. Si le sang coule en abondance pendant ces manœuvres de diérèse, on pratique au fur et à mesure, après chaque coup d'attaque, la compression momentanée à l'aide de tampons de gaze ou de coton mouillé portés sur longues pinces. Il faut surtout redoubler d'attention et de prudence au niveau des cellules sphénoïdales et ethmoïdales, d'ordinaire plus ou moins usées ou tassées par le néoplasme, pour ne pas faire quelque échappée dans le crâne et inoculer les méninges ; un accident semblable, on le sait, se termine toujours par la mort, l'opération des polypes naso-pharyngiens pas plus que celle des autres néoplasmes de même siège n'étant pas et ne pouvant jamais être une opération aseptique. Pour la même raison (perforation de la cavité cranienne), il n'est guère sage de pratiquer l'arrachement du polype, à moins que son insertion ne soit franchement basilaire et assez limitée.

Lorsque la base d'implantation n'est pas de prime abord accessible, il faut nécessairement commencer par détruire peu à peu la masse principale et ses prolongements, s'il en existe, par un véritable morcellement aux pinces-érignes, aux ciseaux et au bistouri, ou bien par un évidement méthodique avec des cuillers tranchantes, suivant la consistance des tissus. C'est seulement après le déblayage suffisant qu'on attaque à son tour le pédicule ou la base d'implantation, comme il a été dit dans le précédent paragraphe.

Dans tous les cas, après l'ablation du polype, nous recommandons de cautériser énergiquement son insertion avec le Paquelin ou avec une solution forte de chlorure de zinc, à moins qu'on n'en soit empêché par l'hémorragie et qu'il ne faille procéder immédiatement au classique tamponnement à la gaze. Ces cautérisations ont pour but moins de prévenir les récidives par quelques restes de pédicule que de compléter l'hémostase et d'établir l'asepsie de la plaie. Nous pensons, en effet, avec Tillaux[1], « que la destruction absolument complète du pédicule n'est peut-être pas indispensable ». Nous nous demandons même si maints moignons pédiculaires qualifiés de récidives ne sont pas simplement des moignons infectés et enflammés,

Les cautérisations et le tamponnement sont, enfin, notre meilleure sauvegarde (mais combien frêle et trop souvent insuffisante !) contre la méningite, quand nous avons le malheur de tomber sur ces cas d'expansion intracranienne que rien ne permet de prévoir et qui nous amènent malgré nous dans l'intérieur du crâne.

a'''. *Restauration immédiate des parties après la suppression du polype.* — Cette restauration varie selon la voie d'accès et le procédé qu'on vient d'utiliser. Si l'on a fendu le voile, avec ou sans résection palatine de Nélaton, on réunit ses lèvres, de préférence par quelques points d'argent fin : réunion autrement simple et avantageuse que la staphylorraphie secondaire, ainsi que Quénu[2] l'a soutenu avec raison à la Société de chirurgie, et qui

[1] Tillaux. *Traité de chir. clinique*, I, p. 266, 1887.
[2] Quénu (*Soc. chir.*, 16 juin 1894).

n'empêche nullement la surveillance ultérieure du rhino-pharynx ni le traitement opératoire des récidives éventuelles. La réunion spontanée de la brèche, — jadis invoquée par Velpeau et récemment démontrée de nouveau par une observation de Picqué où il ne restait qu'une fistulette insignifiante après une résection palatine de Nélaton, — est un fait beaucoup trop rare pour que nous confiions à la nature le soin de la réparation.

De même, après la résection palatine définitive de Gussenbauer ou après la nôtre qui est encore plus étendue, on procède à la réfection de la voûte et du bord alvéolaire par la suture des lambeaux fibro-muqueux sur la ligne médiane.

Dans les procédés nasaux, on retourne ou relève l'auvent nasal à sa place ordinaire, et on l'y fixe par une série de sutures.

Lorsqu'il s'agit d'une résection totale du maxillaire avec conservation du plancher fibro-muqueux à la Langenbeck, on refait une sorte de voûte, comme nous l'avons rappelé plus haut, avant de suturer les incisions extérieures des parties molles. Si l'on a préféré la résection totale temporaire suivant la tendance actuelle, on remet le bloc à sa place, on suture l'apophyse montante, on lie entre elles l'incisive correspondante et l'incisive voisine de l'autre mâchoire, et l'on termine par la réunion habituelle des parties molles.

Enfin, dans notre premier procédé de résection temporaire de toute la voûte palatine, il suffit de relever la trappe et de la maintenir en place par la ligature des dents et, au besoin, par la suture osseuse, comme Habs la fait.

a''''. *Indications respectives des divers procédés; leurs avantages et inconvénients.* — D'une manière générale, la voie palatine est la voie d'élection pour les polypes limités au pharynx, et qui n'ont encore qu'un petit volume. Elle a l'avantage de ne laisser aucune cicatrice visible, aucune difformité, et, nous ajouterons, aucun trouble fonctionnel si l'on termine l'opération par la restauration immédiate du voile et de la voûte.

La voie nasale convient plutôt aux polypes qui envoient des prolongements dans les fosses nasales et dans les sinus maxillaires. Elle donne, alors, un jour énorme à cause des déformations cavitaires qu'ont entraînées les polypes. Son seul inconvénient, — mais il est vraiment négligeable, — est la cicatrice, quelquefois un peu accentuée par une encoche à la racine du nez.

Notre procédé de résection temporaire de la voûte a les mêmes avantages que la voie palatine pure, mais met à notre disposition un champ d'action plus large et ne nécessite pas de suture compliquée.

Quant à la voie maxillaire, de l'avis même de la plupart des chirurgiens, c'est à elle que reviennent les gros polypes, ceux qui envoient des prolongements multiples. La difformité qui résulte de l'ablation totale et définitive du maxillaire, est d'ordinaire peu considérable; et les résultats fonctionnels sont excellents si l'on conserve les lambeaux palatin et gingivo-génien de Langenbeck. On évite même toute difformité, en même temps que tout désordre fonctionnel, en adoptant de préférence la résection temporaire.

b. *Procédés directs.* — Ce sont ceux où l'ablation du polype se fait

d'emblée par les voies naturelles : *narines ou pharynx buccal.* Cette dernière voie est presque la seule utilisable.

Elle était depuis longtemps tombée en désuétude, sauf à Lyon, entre les mains de D. Mollière, lorsque Doyen (de Reims)[1] s'est récemment efforcé de la réhabiliter dans la pratique générale et d'en démontrer toute la valeur en créant toute une instrumentation spéciale : *tube laryngien à chloroformisation ; rugine plate coudée* (fig. 760) et *rugine également plate, mais à double courbure* (fig. 761), toutes deux destinées au détachement du pédicule du polype.



Fig. 760. Rugine plate coudée de Doyen.

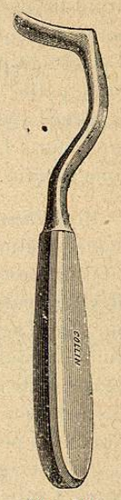

Fig. 761. Rugine à double courbure de Doyen.

L'opération est fort simple : Après asepsie préliminaire des fosses nasales, de la bouche et du pharynx, on endort le patient au chloroforme à fond, suivant la manière ordinaire (le tube laryngien de Doyen n'est pas absolument nécessaire), puis on met la tête en position de Rose et l'on écarte les mâchoires en même temps qu'on abaisse la langue avec l'ouvre-bouche de Collin. On reconnaît l'implantation du polype avec l'index gauche recourbé derrière le voile du palais ; aussitôt après, tout en fixant le polype avec des pinces-érignes qu'on tient de la main gauche, on attaque hardiment l'implantation, de bas en haut, vers le corps du sphénoïde, au moyen de l'une des rugines de Doyen, la doublement courbe nous a paru la plus convenable ; en progressant, on retient toujours au ras du plan osseux de l'apophyse basilaire. Le sang coule en très grande abondance par les narines et s'accumule dans la partie déclive du pharynx. Sans désemparer, s'il le faut, pendant qu'on continuera à tirer avec des pinces-érignes sur le polype, on fait la rugination du pédicule, mais avec prudence, sur le sommet de l'un ou de l'autre rocher. Quand le polype n'a pas de prolongements étendus, il arrive bientôt en bloc entre les mors de la pince-érigne. On déblaie le pharynx du sang qu'il contient au moyen de tampons montés et en inclinant la tête d'un côté ou de l'autre. Chose remarquable, l'*hémorragie s'arrête complètement dès le détachement du polype.*

Si le polype a un prolongement temporal, orbitaire ou nasal, et que sa masse principale soit seule venue par la rugination, on extrait le prolongement par une incision externe correspondante.

Après l'ablation du polype, on peut tamponner l'apophyse basilaire avec de la gaze iodoformée pendant quelques jours ; mais cela ne nous a point

[1] Doyen (*Bull. Ac. méd.*, 1897 et *Technique chirurgicale*, 1897).

paru indispensable. Des irrigations nasales et des gargarismes à l'acide borique sont suffisants sans aucun pansement.

Aux succès obtenus ainsi par Doyen nous pouvons joindre ceux que Isch-Wall[1] (à Paris) et Chibret[2] (d'Aurillac) ont fait connaître dans les avant-derniers Congrès de chirurgie. Nous y joignons également un succès personnel, où nous avons employé la même méthode : 16 décembre 1897; il s'agissait d'un garçon qui avait un polype fibreux très vasculaire du volume d'une petite mandarine. Enfin, Picqué et Kirmisson[3] en ont plus récemment exprimé l'avis que la rugination directe du pédicule est un hémostatique bien supérieur à l'anse galvanique, même appliqué pour une section médiane du voile palatin.

B. *Méthode lente.* — Cette méthode s'identifie exclusivement avec les procédés palatins, tels que la section verticale du voile et la résection médio-palatine postérieure de Nélaton combinée avec cette section; ce sont, en effet, les seuls procédés qui, répondant à l'esprit de la méthode, nous donnent une voie d'accès permanente sans inconvénient esthétique et avec un minimum de troubles fonctionnels supportables. Grâce à la brèche palatine, le polype reste à notre portée, sous nos yeux : on peut surveiller constamment son évolution, ses augmentations, ses décroissances, ses récidives et répéter à loisir les petites interventions destructives et atrophiantes (cautérisations en flèches, ignipuncture, excisions partielles, électrolyse). Pendant tout le temps, l'antisepsie nasale et bucco-pharyngienne est de rigueur.

Plus tard, lorsqu'on a constaté ou qu'on peut admettre l'atrophie définitive du polype, on répare la solution de continuité du voile et du palais. Cette urano-staphylorraphie est incontestablement plus facile et moins aléatoire que la même opération faite pour fissure congénitale; mais il importe de ne pas oublier, sous peine de mécompte, que la restitution intégrale des fonctions (surtout de la phonation) ne suit pas immédiatement la restauration anatomique, il faut encore une période d'éducation personnelle.

Appréciation générale. — En somme, la méthode lente exige beaucoup de temps, beaucoup de patience et de la part du malade et de la part du chirurgien, outre qu'elle risque d'affaiblir, suivant l'observation de P. Berger[4], par les opérations successives et par un état de demi-septicémie, sans nous donner encore l'assurance du succès final. Aussi semble-t-il que les chirurgiens du jour, bien mieux outillés que leurs devanciers, aient une tendance générale à préférer la méthode extamporanée, indirecte ou directe.

[1] Isch-Wall (*Congrès fr. de ch.*, p. 269, 20 oct. 1897).

[2] Chibret (*Congrès fr. de chir.*, p. 182, 18 oct. 1898).

[3] Picqué, Kirmisson, à propos d'une communication de Potherat (*Soc. chir.*, p. 1050, 23 nov. 1898).

[4] P. Berger (*Soc. chir.*, 12, 1894).

CHAPITRE V

OPÉRATIONS SUR LE CORPS THYROIDE

LE LARYNX, LA TRACHÉE, LES PLÈVRES ET LES POUMONS

GOITRES

Le traitement chirurgical[1] s'adresse actuellement aux goitres ordinaires et au goitre exophtalmique (maladie de Graves ou de Basedow), lequel, naguère encore, était du domaine exclusif de la médecine.

I. — Goitres ordinaires.

Genres d'opérations. — Les opérations qui les concernent, — à part l'énucléation et l'incision simple des kystes combinée ou non avec le drainage, — sont : la *thyroïdectomie*, exceptionnellement totale; l'*énucléation intraglandulaire nodulaire de Socin;* l'*énucléation massive de Poncet;* l'*exothyropexie de Jaboulay* et la *simple « mise à l'air » du même chirurgien ;* enfin, *la ligature atrophiante des artères thyroïdiennes*, suivant la méthode de Wölfler-Rydygier.

Principe fondamental. — Un principe fondamental, bien établi par les données de la physiologie et par l'expérience clinique des chirurgiens qui ont fait d'abord l'extirpation totale du corps thyroïde, est *celui de la conservation organique maximum* (au moins le tiers), imposé désormais à toutes nos interventions; c'est grâce à son application courante, depuis une douzaine d'années, qu'on ne voit plus ces troubles immédiats (tétanie, manie), et cette déchéance crétinoïde ultérieure, que l'on connaît sous les noms des *cachexie strumiprive* (Kocher) ou de *myxœdème post-opératoire* (les deux Reverdin). La thyroïdectomie *totale* ne se pratique plus que *dans les cas de nécessité absolue*, où l'indication vitale prime les risques de dégradation post-opératoire (goitre fibreux constricteur, par exemple).

[1] Cons. A. Rivière. Trait. chirurgical des goitres; indications et complications opératoires (*Gaz. hôp.*, 30 mai et 22 août 1896). — L. Bérard. *Thérapeutique chirurgicale du goitre.* Lyon, 1897. Voy. aussi le rapport très complet de J. Reverdin sur le *Traitement chirurgical du goitre* et la discussion instructive qui a suivi sa lecture de la part de Socin, Roux, Poncet, Girard, Schwartz, J. Bœckel, etc. (*Congrès franç. de chir.*, p. 450 et suivants, 21 oct. 1898).