par sa triade classique (hypertrophie thyroïdienne, tachycardie, exorbitis) et par son cortège habituel, mais si varié, de troubles respiratoires et nerveux, — alors que le traitement pharmaceutique et l'opothérapie thymique (Mickulicz) se sont montrés absolument impuissants.

Opération indirecte : sympathectomie cervicale. — Il semble pourtant, d'ores et déjà, qu'il y a lieu de distinguer, au point de vue thérapeutique, deux sortes principales de goitre exophtalmique : *le goitre primitif*, vraiment basedowien, et *le goitre secondaire*. C'est dans la cure de ce dernier que les opérations directes auraient leur place indiquée, tandis que la sympathectomie cervicale (voy. p. 358) conviendrait spécialement au goitre nerveux ou primitif. Mais la distinction des deux formes pathogéniques n'est pas toujours facile ni possible à établir. Ce qu'il y a de certain à l'heure actuelle, c'est que la résection du sympathique a été, maintes fois, suivie de guérison et d'amélioration très notables, et qu'elle n'a jamais déterminée d'accidents consécutifs, en tout cas comparables, même de loin, à ceux que nous avons signalés après les opérations directes. On peut donc considérer l'opération de Jaboulay, déjà présentée, il y a deux ans, par Ponce, à l'Académie de médecine avec 14 cas à l'appui, comme une bonne conquête chirurgicale.

TUBAGE DU LARYNX

Le tubage du larynx (ou *intubation* à l'étranger) est une opération qui consiste à placer dans le larynx, par les voies naturelles, une canule de forme appropriée, pour remédier à la sténose asphyxiante de cet organe, sténose produite le plus souvent par le croup[1]. Son but est donc le même que celui de la trachéotomie. On y a recours lorsque les injections de sérum antitoxique de Behring ou de Roux se sont montrées impuissantes à détacher les fausses membranes croupales, et que la respiration commence à prendre les caractères du tirage. Les complications pulmonaires ne sont pas une contre-indication ; seulement, les chances de succès sont alors des plus minimes, comme du reste pour la trachéotomie, surtout s'il s'agit de très jeunes enfants.

Cette opération date de 1858, époque à laquelle Bouchut l'exécuta pour la première fois, et essaya de l'introduire dans la pratique générale ; mais tous les membres de l'Académie de médecine, sauf Malgaigne, la condamnèrent en termes formels, sur le rapport de Trousseau, et elle tomba dans l'oubli. Bouchut lui-même l'avait abandonnée complètement ou à peu près, lorsqu'elle reparut dès 1881 à New-York, inventée de nouveau par O'Dwyer[2] et plus perfectionnée dans son outillage. Elle devint aussitôt d'un grand usage en Amérique, et ne tarda pas à se répandre dans les divers pays d'Europe. Il faut constater qu'en France, sa première patrie, on a d'abord accueilli son

[1] Cons. Abarnous. Th. Paris, 1896 ; Pelletier et Guillaume, Thèses, Paris, 1897.

O'Dwyer (*New York Med. J.*, 8 août 1885 ; et *Med. Rec.*, 29 oct. 1887).

retour avec beaucoup de réserve ; mais, à l'heure actuelle, elle y est parfaitement admise, et pratiquée de façon courante.

Appareil instrumental. — Bouchut[1] se servait : 1° de canules de divers diamètres (6 à 10 millimètres), rondes, longues de 3 centimètres, et pourvues d'un bourrelet d'arrêt qui, lorsque la canule était dans le larynx, entrait dans les ventricules et la fixait entre les deux cordes vocales ; 2° d'une sonde d'homme percée aux deux bouts, et présentant une courbure qui était calquée sur celle de la base de la langue. Il retirait la canule sans

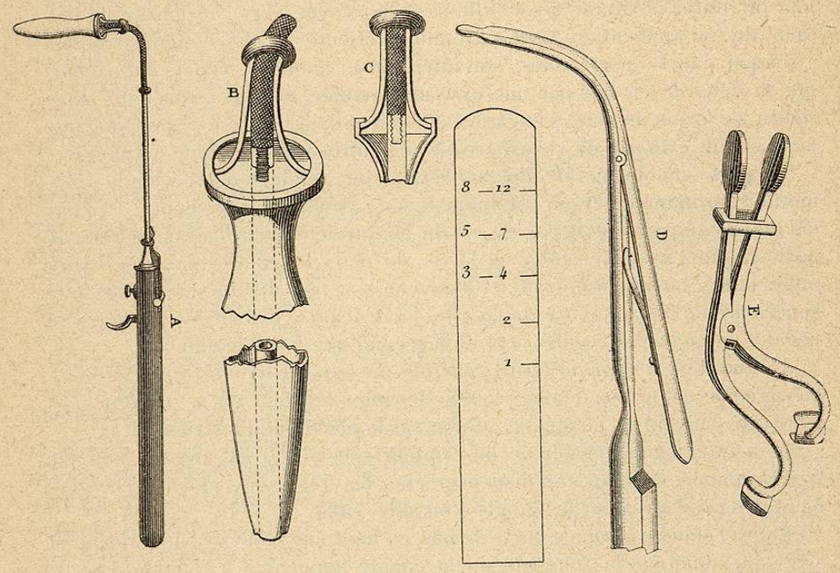

Porte-canule. Canule. Échelle graduée. Extracteur. Bâillon.

Fig. 764. — Appareil instrumental d'O'Dwyer pour le tubage du larynx.

recourir à un instrument spécial, ou en tirant sur un gros fil de soie qui la retenait et qui sortait par la commissure des lèvres.

L'appareil instrumental d'O'Dwyer[2] est le seul encore qui soit usité dans la pratique universelle. Il se compose : de *canules* spéciales massives en bronze doré (fig. 764) ; d'un *porte-canule* (fig. 764, A) ; d'un *extracteur* (fig. 764, D) ; d'un *bâillon* ou écarte-mâchoires (fig. 764, E), et d'une petite *échelle graduée*.

[1] Bouchut. Lettre à M. le professeur Dubrueil (*Gaz. hebd. de Montpellier*, 2 juin 1888).

[2] On peut se le procurer chez H. Keller, 106, West 37th Street, New-York. — Tieman and Co, Park Row. — Stohlmann, Pfarre and Co, 107, East 28th Street, New-York. 40 dollars. — On le trouve aujourd'hui dans beaucoup d'autres maisons, notamment chez Collin, à Paris.

Les canules, au nombre de 6, ont une longueur qui varie de 4 centimètres à 6 centimètres et demi, et une largeur également variable suivant l'âge. Leur corps est aplati latéralement dans ses parties supérieure et inférieure, renflé en fuseau dans sa partie moyenne. Leur extrémité supérieure est évasée, et forme une sorte de bourrelet de façon à reposer sur les cordes vocales inférieures, et à prévenir le glissement de la canule vers la trachée ; elle est légèrement rejetée en arrière et échancrée pour éviter l'ulcération de la base de l'épiglotte par la pression de son bord antérieur ; elle est percée à gauche d'un trou destiné à recevoir une anse de fil dit *fil de sûreté*, qui permet de retirer la canule quand elle s'est fourvoyée vers l'œsophage au moment de son application. Leur extrémité inférieure est exactement arrondie.

Chaque canule porte dans son intérieur un mandrin, appelé *obturateur*, qui la déborde en bas par une extrémité renflée, et dont l'extrémité supérieure, en forme de coin, s'engage exactement dans la partie correspondante de la canule ; un pas de vis est creusé au centre de cette même extrémité.

Le porte-canule ou *introducteur* est une tige rigide, coudée à angle droit, montée sur manche, et qui est munie à son extrémité laryngienne : 1° d'une vis qu'on engage dans le pas de vis de l'obturateur pour fixer ce dernier au porte-canule ; 2° sur les côtés de la vis, de deux languettes dont les extrémités libres saisissent à droite et à gauche, par leur divergence, l'extrémité supérieure de la canule. Ces languettes lâchent prise dès qu'on appuie sur la pédale, ou qu'on fait reculer le bouton spécial que porte le manche.

L'extracteur a la même forme générale que le porte-canule. Son extrémité laryngienne est armée de deux languettes qui s'écartent ou se rapprochent à volonté, suivant qu'on appuie ou non sur la pédale de l'instrument.

Le bâillon n'a pas besoin de description spéciale. Il est élégant, simple, très commode. On peut s'en dispenser chez les très jeunes enfants ; l'écartement des mâchoires par les doigts d'un aide, suffit.

Enfin, l'échelle graduée porte de bas en haut une série de numéros de 1 à 12, qui indiquent la longueur de la canule applicable à chaque âge ; la longueur est mesurée à partir de l'extrémité inférieure de l'échelle. Ainsi la canule qui arrive au n° 1 convient aux enfants d'un an et au-dessous ; celle qui arrive au n° 2 est pour les enfants entre un et deux ans ; celle qui arrive aux nos 3-4 convient à la troisième et à la quatrième année ; celle qui vient après est employée pour les trois années suivantes (de quatre à sept) ; enfin, la plus longue s'applique aux enfants de dix à douze ans.

Procédé d'O'Dwyer. 1° Application de la canule. — Après avoir choisi une canule de dimensions convenables, passer dans le trou latéral de son extrémité supérieure un fil de soie de 45 centimètres, pas trop gros, assez résistant, et dont les chefs sont noués ensemble à leurs extrémités libres. Engager à fond l'obturateur dans la canule, visser le porte-canule sur l'obturateur, et faire saisir par les languettes divergentes l'extrémité supérieure de la canule. Le porte-canule est ainsi complètement monté, et prêt à fonctionner (fig. 764 A).

Asseoir l'enfant sur les genoux d'une personne, la tête inclinée sur l'épaule gauche, *les bras bien assujettis sur les côtés du tronc* par l'enroulement d'une serviette, d'un drap, d'une couverture, ou par les mains d'un aide appliquées au-dessous des coudes ; un autre aide placé derrière la tête fixe cette dernière, le menton un peu relevé[1] (fig. 765). Engager le bâillon dans l'angle gauche de la bouche, le plus en arrière possible entre les arcades dentaires, et écarter largement celles-ci, mais sans violence ; le bâillon tient tout seul.

Glisser l'index gauche dans le côté droit de la bouche jusque derrière l'épiglotte, et déprimer en avant cette membrane ainsi que la base de la langue ; le bout de l'index resté fixé sur le côté droit du vestibule de la glotte. Avec la main droite, introduire le porte-canule dans la bouche, le manche parallèle au sternum. Dès que l'extrémité libre de la canule a glissé sur le côté radial de l'index gauche *immédiatement* derrière l'épiglotte, relever lentement le porte-canule ; si la canule est réellement dans le vestibule, elle descend aussitôt dans le larynx sous le moindre effort ; si l'engagement est difficile, retirer la canule et faire une nouvelle tentative, une à deux minutes après. Quand la canule est en bonne place, ce qu'on vérifie du reste nettement avec le bout de l'index gauche ; retenir le rebord de l'extrémité supérieure de la canule avec le bout du même doigt, appuyer sur la pédale ou pousser en avant le bouton du manche pour mettre la canule en liberté, et retirer le porte-canule ; l'obturateur suit nécessairement ce dernier. Enlever le bâillon. Après avoir constaté que la dyspnée a disparu ou s'est notablement améliorée, ou que la toux et la respiration ont un timbre franchement tubaire, couper le fil de sûreté, et l'enlever à son tour pendant que la canule est retenue dans le larynx avec le bout de l'index gauche, qu'on a introduit de nouveau avec ou sans le concours du bâillon.

Fig. 765.
Tubage du larynx. Introduction du porte-canule.

La pose de la canule est ainsi terminée. Toute l'opération, y compris

[1] Urban (de Leipzig) a trouvé plus commode de coucher horizontalement l'enfant sur une table d'opération.

l'application du bâillon, dure généralement à peine une minute. En tout cas, la pose de la canule ne doit pas durer *plus de dix secondes*.

On laisse la canule à demeure pendant cinq ou six jours sans la renouveler, — à moins de crises asphyxiques produites par son obstruction. Mais il faut *presque toujours* s'attendre à des troubles plus ou moins graves de la *déglutition;* les liquides surtout provoquent de violents accès de toux, qui peuvent aboutir à l'expulsion de la canule. Le mieux, d'après l'expérience, est d'alimenter les malades avec des matières demi-solides ou qui aient la consistance d'une bouillie épaisse. Si l'on est obligé de donner des liquides (lait, etc.), il est préférable de le faire par petites quantités, par cuillerées à café, ou l'enfant couché la tête plus basse que le corps. Au besoin, on aurait recours aux lavements nutritifs et à l'emploi du gavage avec une sonde nasale.

2° *Retrait de la canule.* — Remettre l'enfant dans la position, et avec les précautions déjà indiquées. Appliquer le bâillon, et introduire l'index gauche dans la bouche, jusqu'à ce que le bout de ce doigt touche le rebord de la canule. Conduire le long de l'index l'extracteur fermé, jusqu'à ce que son bec arrive sous le bout du doigt à l'entrée de la canule. Engager le bec dans la canule, appuyer d'une façon continue sur la pédale afin d'écarter les branches du bec et, par conséquent, de prendre prise sur les parois opposées de la canule, et tirer doucement à soi l'extracteur ainsi mis en fonction ; la canule suit l'extracteur. Si la manœuvre n'a pas réussi, la recommencer après une petite pause. Retirer le bâillon.

L'extraction de la canule, pratiquée de cette manière, est incontestablement une opération délicate, souvent difficile, de l'aveu même d'O'Dwyer et de tous ceux qui ont suivi son procédé. Quand la canule n'a pu être retirée, quand l'asphyxie reparaît avec un haut caractère de gravité, et qu'on juge n'avoir pas le temps d'enlever la canule avec l'extracteur d'O'Dwyer, il faut de suite recourir à la trachéotomie, nécessité qui s'est imposée déjà maintes fois ; la canule d'O'Dwyer s'enlève par la plaie trachéale, ou, après refoulement, par la cavité buccale. Pour toutes ces raisons, afin de simplifier la technique, de la rendre accessible à la grande masse des praticiens, de prévenir autant que possible la nécessité d'une trachéotomie secondaire, nous pensons avec beaucoup d'autres confrères d'Europe, qu'il vaut mieux *renoncer à l'emploi de l'extracteur, laisser en place le fil de sûreté de la canule,* malgré toutes les objections possibles, le ramener au dehors par une commissure, et le fixer à la joue ou à la tempe par une plaquette de diachylon ou tout autre adhésif ; l'ablation de la canule se fera ainsi, quand on voudra, rien que par la simple traction du fil.

Résultats curatifs. — Quant aux résultats curatifs du tubage appliqué au croup, — sans vouloir entrer ici dans les très complexes détails d'une analyse critique, — nous noterons simplement qu'ils *s'équivalent à peu près* avec les résultats moyens de la trachéotomie ; ainsi Dillon Brown[1], dans une statistique qui porte sur 806 cas de tubage appartenant à 65 opérateurs

[1] Dillon Brown (*N. York's med. Rec.*, july 23. p. 99, 1887).

américains (y compris 81 cas d'O'D'wyer, 106 cas de Waxham, 87 cas de Dillon Brown lui-même) indique 27,4 p. 100 de guérisons.

Cependant, « d'une *manière générale*, dirons-nous avec Sevestre[1], le *tubage représente, sans contestation possible, la méthode de choix* pour *l'intervention opératoire dans le croup, à la condition que les petits malades puissent rester sous la surveillance immédiate et constante d'un médecin habitué à l'opération* ». *Dans* le *cas contraire*, si l'*asphyxie est imminente ou déjà commencée malgré la sérothérapie*, c'est *à la trachéotomie que nous devons recourir, résolus à affronter ses difficultés bien plus grandes et ses divers accidents.*

THYROTOMIE

La *thyrotomie, laryngotomie thyroïdienne de Desault*, consiste à ouvrir le larynx par la section médiane et verticale du cartilage thyroïde.

Elle est indiquée à tout âge : 1° pour l'extraction de corps étrangers enclavés dans le larynx, lorsque cette extraction n'a pu réussir ou ne peut être faite par les voies naturelles (méthode dite *endo-laryngée*) ; 2° pour le traitement de certaines sténoses cicatricielles ; 3° pour l'ablation de papillomes diffus, de tumeurs intraventriculaires, et aussi de néoplasmes malins, lorsque ces derniers ne commandent pas absolument l'extirpation du larynx, opération bien plus grave.

L'appareil instrumental exigé par la thyrotomie proprement dite, comprend :

Un bistouri droit ;
Une pince anatomique ;
Une paire de ciseaux droits mousses ;
Une sonde cannelée ;
En cas d'ossification, une cisaille courbe à lames étroites ou une petite scie à lame fine et étroite ;
Deux crochets mousses ;
Deux ou trois pinces à forcipressure ;
Aiguilles de Hagedorn, fils à ligature et à suture.

Procédé. — Après avoir reconnu et marqué les trois points de repère principaux qui sont : 1° le bord inférieur du corps de l'os hyoïde ; 2° le sommet de la pomme d'Adam ; 3° le bord supérieur de l'anneau cricoïdien, le cou étant mis en extension sur un rouleau, tendre les téguments entre le pouce et l'index de la main gauche et diviser la peau sur la ligne médiane, en commençant au milieu de l'espace thyro-hyoïdien et s'arrêtant au niveau de l'anneau cricoïdien.

[1] Sevestre (*Soc. de thérap.*, 27 janvier 1897). Voy. aussi Heyman, Th. Paris, mars 1897.

[2] Voy. Bonnefous (Th. de Montpellier, 1885) ; Schwartz, *Des tumeurs du larynx* (Th. agrég. Paris, 1886) ; Schuchardt (*Volkmann's Samml. Kl. Vortr.*, n° 302, 1888) ; J. Moure (de Bordeaux), La thyrotomie dans le cancer du larynx (*Congr. fr. chir.*, 13 nov. 1891) ; Pieniazek, 51 cas personnels (*Deut. Z. für Chir.*, Bd. XXXYII, p. 210 et 342, 1893) ; Brindel, Th. de Bordeaux, 1895-1893) ; Quénu (*Soc. chir.*, p. 630, 1896).

Diviser dans la même étendue le tissu conjonctif sous-cutané et l'aponévrose cervicale superficielle. Forcipresser, au besoin, les petits vaisseaux qui donnent.

Chez les jeunes enfants, séparer, en outre, les muscles thyro-hyoïdiens.

Le cartilage thyroïde une fois mis à nu dans toute sa hauteur, le diviser de haut en bas et de dehors en dedans, par petits traits successifs, avec la pointe du bistouri, en commençant dans l'échancrure qui surmonte la pomme d'Adam. Si le cartilage est résistant, ossifié, le diviser avec la scie dans le sens indiqué ; ou bien faire une petite ouverture par ponction immédiatement au-dessus du cartilage thyroïde, introduire une branche de cisaille ou simplement de ciseaux mousses, et sectionner le cartilage sur la ligne médiane en un ou deux coups.

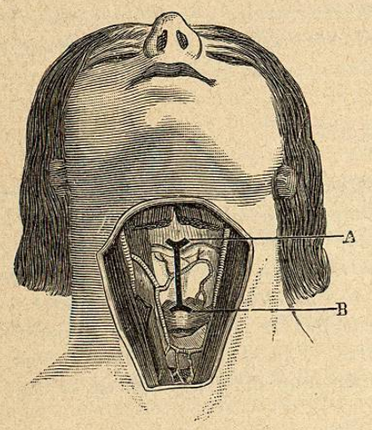

Fig. 766. — Thyrotomie.
A B, section médiane du cartilage thyroïde.

Toujours avec la pointe du bistouri, transversalement, sur une étendue de 1 centimètre à 1 centimètre et demi, diviser jusque dans le larynx les ligaments et autres parties molles qui se fixent au bord supérieur et au bord inférieur du cartilage thyroïde. On a ainsi un écartement plus facile et plus considérable.

Enfin, pendant que l'opérateur récline avec un crochet mousse la moitié gauche du cartilage, et qu'un aide récline l'autre moitié avec un autre crochet mousse, réunir les deux incisions transversales par une incision verticale, exactement médiane, et qui passe entre les deux cordes vocales, en commençant en haut, ce qui permet de voir le point de jonction des cordes avant de le diviser, d'où une incision finale en **I** (fig. 766).

Après l'acte fondamental qui est le but même de la thyrotomie, on procède à la réunion des parties par la suture des téguments.

La suture du cartilage est inutile.

Avant la thyrotomie, dans bien des circonstances, il est nécessaire de pratiquer la trachéotomie et d'installer la canule-tampon de Trendelenburg. Le sang qui s'écoule de la section de la muqueuse dans la trachée, provoque, en effet, des crises d'asphyxie très inquiétantes ainsi, que nous l'avons constaté chez un de nos opérés.

THYRO-CRICOTOMIE OU LARYNGOTOMIE TOTALE

Cette opération s'exécute comme la précédente, avec ces différences que l'incision tégumentaire s'étend jusqu'à 2 centimètres au-dessous du cricoïde,

et qu'on divise non seulement le cartilage thyroïde, mais aussi le cricoïde et parfois les premiers cerceaux de la trachée.

On la pratique surtout pour néoplasmes malins intra-laryngés, à titre d'opération préliminaire.

LARYNGOTOMIE INTER-CRICO-THYROIDIENNE

Cette opération, justement réhabilitée par Krishaber, Verneuil, Richelot[1] Nicaise[2], etc., consiste à créer une ouverture dans l'espace intermédiaire au cartilage thyroïde et à l'anneau cricoïdien.

Elle est indiquée chez l'adulte, mais *chez l'adulte seulement*, toutes les fois que, par une canule placée à ce niveau, on peut rétablir la circulation de l'air et le jeu normal de la respiration. Chez l'enfant, l'espace crico-thyroïdien est trop étroit pour être utilisé tout seul.

L'appareil instrumental comprend (pour l'opération lente et méthodique) :

1° Un bistouri droit ;
Une pince anatomique ;
Une sonde cannelée ;
Deux érignes ou écarteurs ;
Deux pinces à forcipressure :

2° Une canule à bec de Krishaber (fig. 767) ;
Des écouvillons.

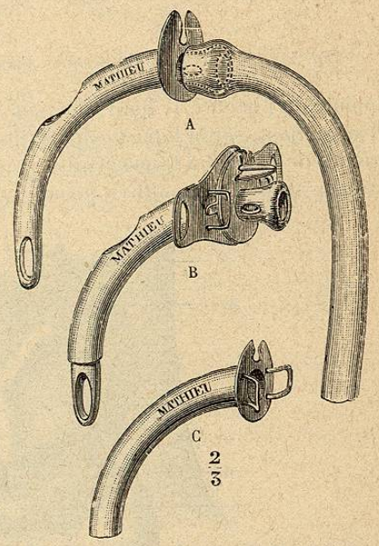

Fig. 767. — Canule à bec de Krishaber.
A, canule mandrin ; B, canule complète ; C, canule interne.

Procédé lent. — Après avoir reconnu et marqué le bord supérieur de l'anneau cricoïdien, le larynx étant *fixé* et les téguments tendus entre les doigts de la main gauche, faire sur la ligne médiane une incision cutanée qui commence à 1 centimètre et demi au-dessous de son bord inférieur (fig. 768).

Diviser le tissu conjonctif sous-cutané et l'aponévrose dans la même étendue. Forcipresser, au besoin, les vaisseaux qui donnent.

Mobiliser avec le bec de la sonde la pyramide de Lalouette, si on la rencontre, et l'écarter.

[1] Richelot (*Soc. chir.*, p. 226, 1886 : *Un. méd.*, 11 avril, 9 mai 1886 et 26 janv. 1890 ; *Soc. chir.*, 22 avril 1896).

[2] Nicaise (*Rev. de chir.*, p. 941, 1891). — Hirigoyen, *Valeur comparée de la trachéotomie et de l'inter-crico-thyrotomie*, Th. Bordeaux, 1895-1896.

Après avoir reconnu par la vue et le toucher l'espace crico-thyroïdien et le ligament conoïde, diviser à la fois ce ligament, la membrane crico-thyroïdienne et la muqueuse sous-jacente en rasant transversalement, avec la

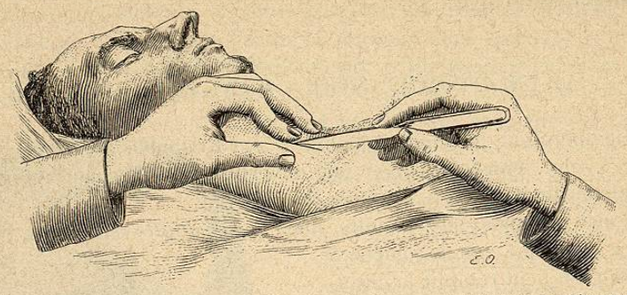

Fig. 768. — Inter-crico-thyrotomie. Fixation du larynx et incision des téguments.

pointe du bistouri, le bord supérieur de l'anneau cricoïdien ; puis fendre de bas en haut, sur la ligne médiane, jusqu'au cartilage thyroïde, la lèvre supérieure de l'incision transversale, sans s'inquiéter de la blessure de la petite arcade artérielle crico-thyroïdienne qui passe au-devant du ligament conoïde,

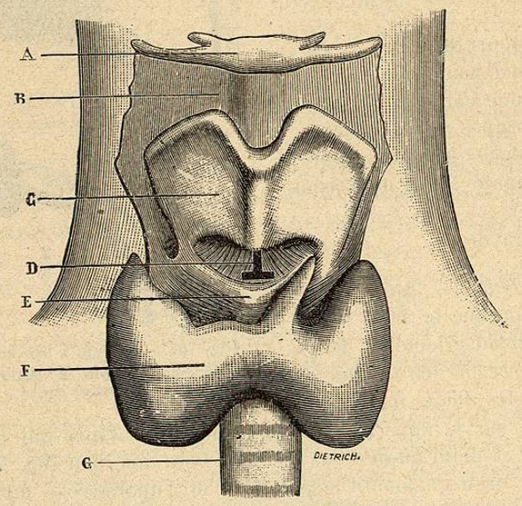

Fig. 769. — Inter-crico-thyrotomie.

A, os hyoïde ; B, membrane thyro-hyoïdienne ; C, cartilage thyroïde ; D, incision en ⊥ de la membrane crico-thyroïdienne ; E, anneau cricoïdien ; F, corps thyroïde avec sa pyramide ; G, trachée.

car cette arcade a un très petit calibre. L'incision totale à la forme d'un ⊥ renversé (fig. 769).

Pendant que les bords de la plaie sont écartées avec les érignes, introduire horizontalement dans l'ouverture la canule externe de Krishaber,

pourvue de la canule-mandrin à bec, et l'engager de plus en plus dans la trachée en relevant le pavillon de la canule au fur et à mesure qu'elle descend par son extrémité. Enfin, le pavillon une fois bien adapté au-devant de la brèche laryngienne, remplacer la canule mandrin par la canule interne, et fixer la canule externe par ses œillettes au moyen d'un lien qu'on noue derrière la nuque (fig. 770).

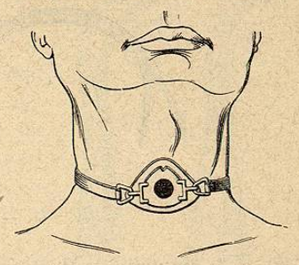

Fig. 770. — Inter-crico-thyrotomie. Canule fixée en place par ses œillettes.

Procédé rapide de Richelot. — Aucun appareil instrumental qu'un bistouri et une canule à bec de Krishaber.

« Défléchir légèrement la tête en ramassant l'oreiller sous la nuque ; mettre l'ongle de l'index au bord inférieur du thyroïde, sur la ligne médiane ; incision cutanée de 1 centimètre à partir de ce bord, second coup de bistouri pour le tissu cellulaire, un coup de pointe à la membrane, — rien de plus, — et introduction de la canule. Il faut moins d'une minute pour que tout soit fini.

Ce procédé si simple et si facile, trop peu connu encore, convient admirablement aux cas urgents, et, par exemple, à eux d'asphyxie anesthésique ; mais il convient aussi, d'après Richelot, à la plupart des cas où l'on continue à faire la trachéotomie, opération dangereuse et aléatoire. Aussi ce chirurgien[1] préconise-t-il de nouveau, en termes pressants, l'adoption générale de la laryngotomie inter-crico-thyroïdienne.

Si l'on voulait à la rigueur aller plus vite, on n'aurait qu'à ponctionner simplement l'espace membraneux pour y passer la canule.

CRICO-TRACHÉOTOMIE

La crico-trachéotomie, introduite pour Boyer dans la pratique, consiste à ouvrir le conduit laryngo-trachéal par la section médiane et verticale de l'anneau cricoïdien et des deux premiers cerceaux de la trachée.

C'est l'opération de choix *chez les enfants*, notamment dans le cas de croup ; — surtout chez les enfants qui ont moins de deux ans, à cause du *diamètre si réduit* de la trachée, à cause de sa mollesse et de son aspect membraneux uniforme ou à peu près, conditions qui rendent vraiment difficile son attaque directe. Elle ne convient plus chez l'adulte à cause du peu de flexibilité du cartilage cricoïde, à moins qu'on ne se décide, suivant le conseil de Nélaton, à exciser l'anneau cricoïdien au lieu de le diviser simplement.

[1] Richelot (*Soc. chir.*, p. 348, 1896 ; Rapp. sur la trachéotomie dans le service laryngologique de l'hôpital Lariboisière, par M. Gougenheim).