Même appareil instrumental que pour la laryngotomie inter-crico-thyroïdienne lente, plus une pince pour fausses membranes (fig. 771). Si au lieu de la canule de Krishaber, on veut employer celle de Robert et Collin

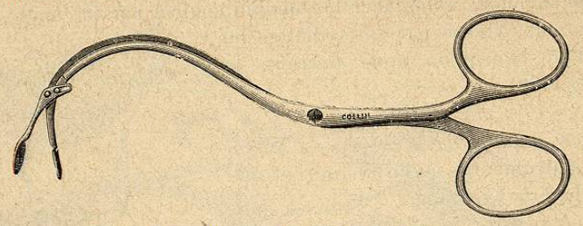

Fig. 771. — Pince pour fausses membranes.

(fig. 772), ou celle de H. Roger (fig. 773), il faut se procurer encore un dilatateur de Laborde (fig. 774) ou une sonde en gomme élastique percée près de son extrémité et qui servira de mandrin. Canule d'enfant de un à dix ans : 6 à 8 millimètres.

Procédé. — L'enfant étant endormi au chloroforme, après avoir reconnu et marqué le milieu de l'anneau cricoïdien ainsi que le milieu de la fourchette

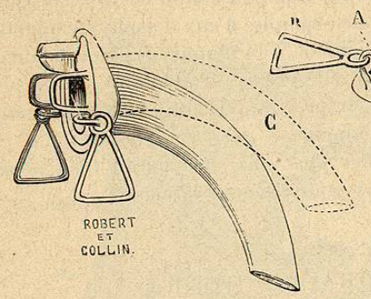

Fig. 772. — Canule de Robert et Collin.

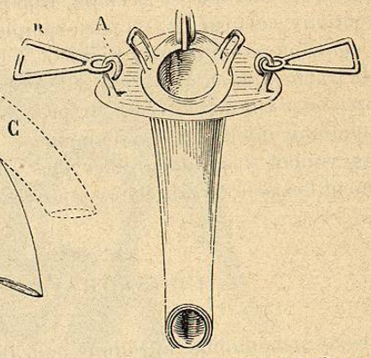

Fig. 773. — Canule de Roger.

sternale, *fixer la partie inférieure du larynx en embrassant les côtés du cricoïde entre le pouce et le médius gauches*, et faire une incision cutanée de 3 centimètres, *exactement médiane*, dont le milieu corresponde un peu au-dessous du cricoïde.

Diviser dans la même étendue le tissu cellulo-graisseux et la ligne blanche : puis, avec la sonde ou avec le bec de la sonde, détruire l'interstice celluleux des muscles cléido-byoïdien et sterno-thyroïdien.

Ecarter, s'il le faut, la pyramide de Lalouette ; mettre à nu le cricoïde et les deux premiers cerceaux de la trachée. Forcipresser, lier ou tordre tous les vaisseaux qui donnent; en un mot, faire l'hémostase absolue avant d'ouvrir les voies respiratoires.

Après avoir reconnu de nouveau l'anneau cricoïdien, ponctionner la membrane crico-thyroïdienne immédiatement au-dessus de lui, et diviser par de petits mouvements de scie, l'anneau, puis les deux premiers cerceaux pendant qu'un aide abaisse, au besoin, avec un crochet, l'isthme du corps thyroïde.

Placer la canule de Krishaber comme il a été dit précédemment. Si l'on emploie la canule de Robert et Collin ou celle de Roger, ouvrir la boutonnière laryngo-trachéale avec le dilatateur de Laborde et faire glisser la canule sur sa convexité entre ses deux branches principales.

Enlever le dilatateur et assujettir la canule.

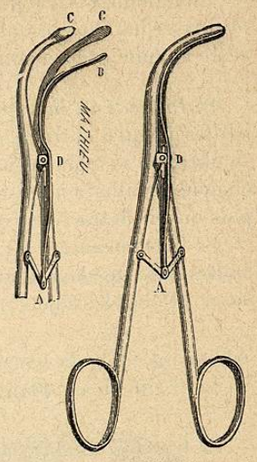

Fig. 774. — Dilatateur de Laborde.

TRACHÉOTOMIE SUPÉRIEURE

Ainsi appelée par opposition à la trachéotomie dite *inférieure*, cette opération consiste à ouvrir la trachée par la section médiane et verticale des trois premiers cerceaux.

Elle est indiquée *chez l'adulte toutes les fois que le but opératoire ne peut être atteint au moyen de la laryngotomie inter-crico-thyroïdienne ou qu'il y aurait des inconvénients (cancer du larynx) à recourir à cette dernière.*

Même appareil instrumental que pour la crico-trachéotomie et la laryngotomie inter-crico-thyroïdienne.

Nous conseillons spécialement l'anesthésie chloroformique, comme, du reste, pour la crico-trachéotomie chez l'enfant : l'opération se fait avec une régularité parfaite.

A. *Procédé au bistouri.* — Mêmes points de repère et même mode de fixation que dans l'opération précédente. Faire une incision cutanée de 4 centimètres, dont le milieu corresponde à 1 centimètre au-dessous de l'anneau cricoïdien.

Diviser le tissu cellulo-graisseux sous-cutané, la ligne blanche, l'interstice des muscles cléido-hyoïdien et sterno-thyroïdien ou ces muscles eux-mêmes aussi près que possible de la ligne médiane. Hémostase.

Pendant qu'un aide écarte les lèvres de l'incision, reconnaître par la vue et le toucher l'anneau cricoïdien et les trois premiers cerceaux de la trachée. Si l'isthme du corps thyroïde recouvre ces derniers, suivre le conseil de Bose, c'est-à-dire diviser en travers, immédiatement au-dessus de l'isthme, la lame aponévrotique qui la fixe au larynx, et l'abaisser le plus possible une fois qu'il est bien mobilisé ; ou bien, à l'exemple de Roser, diviser l'isthme

entre deux ligatures perdues qu'on a passées avec une aiguille de Deschamps. Hémostase complète.

Ponctionner la trachée immédiatement au-dessous de l'anneau cricoïdien, et diviser les trois premiers cerceaux par de petits mouvements de scie. Le reste comme précédemment.

B. *Procédé au thermocautère et au bistouri.* — Diviser toutes les parties molles jusqu'à la trachée avec le couteau Paquelin, en le portant au rouge sombre, en le maniant par petits coups et rapidement, en l'éloignant après chaque ponctuation, et surtout en épongeant chaque fois la graisse en fusion ; puis ouvrir la trachée avec le bistouri.

Le thermocautère a l'avantage de permettre d'opérer à sec ou avec une petite perte de sang. Cependant, aujourd'hui, on ne l'emploie plus que rarement, et chez les sujets maigres.

TRACHÉOTOMIE INFÉRIEURE

La trachéotomie *inférieure*, opération où la trachée est ouverte très bas, entre le troisième et le septième cerceau, est réservée aujourd'hui comme opération préliminaire pour la laryngectomie totale. Elle est particulièrement ardue et périlleuse à cause du nombre, du développement et des anomalies des vaisseaux placés dans le champ ou près du champ opératoire.

EXTIRPATION TOTALE ET EXTIRPATIONS PARTIELLES DU LARYNX[1]

I. L'extirpation totale du larynx ou laryngectomie totale, envisagée dans son type, consiste à énucléer le squelette fibro-cartilagineux de cet organe avec ses muscles intrinsèques et à le séparer : en bas, de la trachée, au-dessous du cricoïde ; en haut, de l'appareil hyo-lingual, au-dessous de l'os hyoïde ; en arrière, de l'extrémité inférieure du pharynx. Mais on est souvent obligé d'empiéter sur les parties voisines pour enlever tout ce qui est malade ou suspect.

C'est Watson (d'Edimbourg) qui aurait pratiqué le premier cette opération (1866) ; mais c'est à Billroth qu'on doit son perfectionnemeni technique et son introduction dans la pratique.

Ses indications sont : l'épithéliome, le sarcome, le tubercule, les sténoses cicatricielles graves et les néoplasmes bénins, lorsque la thyrotomie ou la thyro-cricotomie seule ne permet pas d'extirper tout le mal.

[1] Voy. Schwartz (*loc. cit.*). — Pinçonnat (Th. Paris, 1890). — Périer (*Soc. chir.*, 19 et 26 mars 1890). — Mongour (Th. Bordeaux, 1891. — Tauber (*Langeubeck's Arch.*, Bd. XLI, Ht. 3, p. 641, 1891).

L'appareil instrumental comprend :

Un bistouri droit ;
Des ciseaux droits mousses ;
Une pince anatomique ;
Une sonde cannelée ;
Des rugines plates ;
Des crochets mousses et une érigne double ;
Plusieurs pinces à forcipressure ;
Un ténaculum ;
Une pince de Tillaux ;
Une pince porte-aiguille ;
Des aiguilles à suture ;
La canule tampon de Trendelenburg, ou une canule ordinaire à trachéotomie ;
Des fils à ligature et à suture.

Procédé. — Après avoir ouvert très bas la trachée et placé la canule-tampon de Trendelenburg, ou après avoir mis la tête pendante (Rose et Thiersch) et placé très bas une canule ordinaire à trachéotomie[1], reconnaître et marquer le milieu du corps de l'os hyoïde, le sommet de la pomme d'Adam et le milieu de l'anneau cricoïdien ; puis procéder à l'opération de la manière suivante :

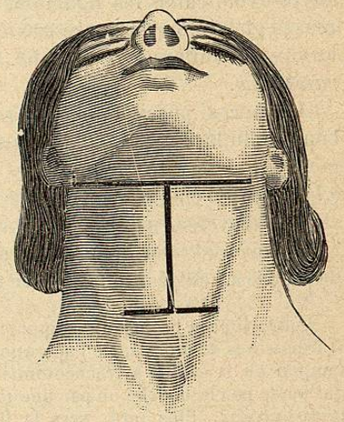

Fig. 775. — Incisions pour l'extirpation totale du larynx.

Diviser la peau et le tissu conjonctif sous-cutané sur la ligne médiane, depuis le corps de l'os hyoïde jusqu'au bord inférieur de l'anneau cricoïdien ; ajouter à l'extrémité supérieure une incision cutanée transversale qui joigne les deux sterno-mastoïdiens, et à l'extrémité inférieure une incision analogue. Hémostase : *veines jugulaires antérieures* (fig. 775).

Diviser dans le même sens l'aponévrose cervicale superficielle ; désinsérer avec une rugine l'attache hyoïdienne des muscles cléido-hyoïdiens et thyro-hyoïdiens, et dénuder, comme d'après la méthode sous-périchondrale, les deux faces du cartilage thyroïde *jusqu'aux bords postérieurs* pendant qu'un aide écarte les parties molles avec des crochets mousses. Hémostase : *quelques rameaux des artères laryngées supérieures.*

Mettre à découvert l'anneau cricoïdien en avant et sur les côtés, tout en respectant les articulations cérato-cricoïdiennes ; accrocher avec une érigne le bord inférieur de l'anneau cricoïdien ; puis, pendant qu'on attire le larynx

[1] On peut aussi faire la trachéotomie quelque quinze jours à l'avance, afin de préparer l'opéré à la respiration par la canule.

en avant et en haut, passer une anse de fil à travers la paroi antérieure de la trachée au niveau du deuxième ou troisième cerceau ; diviser transversalement la portion cartilagineuse de la trachée au-dessus du premier cerceau, et, en second lieu, à petits coups, la portion membraneuse sans dépasser ses limites. Hémostase : *artères crico-thyroïdiennes et divers rameaux des artères thyroïdiennes inférieures.*

Relever de plus en plus le larynx par son extrémité inférieure ; sectionner les récurrents d'un coup de ciseaux ; boucher la trachée au-dessus de la canule avec une éponge munie d'un fil ; décoller le chaton cricoïdien d'avec la paroi pharyngienne correspondante à l'aide du manche du bistouri, tout en divisant au fur et à mesure, à droite et à gauche, les attaches crico-thyroïdiennes du muscle constricteur inférieur du pharynx et, plus haut, celles des stylo-pharyngiens. Hémostase : *artères laryngées postérieures, et quelques vaisseaux du plexus veineux pharyngien.*

Attirer le larynx en avant ; lier les artères laryngées supérieures qu'on recherche et reconnaît au-dessous des nerfs du même nom, puis diviser successivement et horizontalement, au-dessous de l'os hyoïde, la membrane thyro-hyoïdienne, les ligaments thyro-hyoïdiens médians et latéraux, la masse glandulo-graisseuse pré-épiglottique et l'épiglotte, jusqu'à ce que le larynx soit entièrement détaché. Hémostase complémentaire : *quelques petits vaisseaux.*

Fermer, si possible, par des sutures, la partie du pharynx qui environnait l'entrée du larynx (*pharyngoplastie*) afin de séparer la cavité buco-pharyngienne de la cavité traumatique, en unissant la paroi antérieure du pharynx à la base de l'épiglotte [1] ; suturer les lambeaux cutanés au niveau des incisions transversales ; remplir la brèche médiane avec des bandelettes de gaze iodoformée, et fixer le bord antérieur de la trachée par deux points latéraux de suture à l'extrémité inférieure de l'incision médiane.

Pour éviter la broncho-pneumonie septique et la cellulite septique du cou, causes si fréquentes de mort après l'opération, on laisse pendant quelque temps la canule-tampon ou la canule à trachéotomie, on met à demeure une sonde œsophagienne qui passe par la bouche ou par une narine, et l'on désinfecte sans cesse les liquides intra-buccaux. Plus tard, vers la fin de la deuxième ou troisième semaine, on applique un larynx artificiel. On en a aujourd'hui plusieurs modèles ; citons en France celui de M. Labbé (Collin) [2] et celui de Péan (Mathieu) ; en Allemagne, ceux de P. Bruns [3] de Hahn [4], de Gussenbauer [5]. Plusieurs opérés, cependant, préfèrent se contenter de la canule respiratoire ordinaire.

Périer [6], qui a employé exactement la même incision que celle que nous recommandions déjà dans notre première édition, ne fait pas de trachéotomie préalable.

[1] Ainsi que Maunoury l'a fait avec succès (*Soc. chir.*, 1894).

[2] Cadier (*Ann. des mal. de l'oreille et du larynx*, p. 107, 1885),

[3] P. Bruns (*Langenbeck's Arch.*, XXVI, Ht. 3, p. 780, 1881).

[4] E. Hahn (*ibid.*, Ht. I, p. 171, 1884).

[5] Tillmanns (*Lehrb. d. sp. chir.*, II, 439, taf. XII, 1891).

[6] Périer. *Autres cas de laryngectomie sans trachéotomie préalable* (Acad. méd., 18 juillet 1893).

Après avoir dénudé le conduit laryngo-trachéal en avant et sur les côtés, il passe une anse de fil de chaque côté de la trachée, sectionne franchement la trachée au-dessous du cricoïde, et, pendant qu'il fait soulever le larynx par un aide au moyen d'un ténaculum, il introduit aussitôt dans la trachée une grosse canule conique (Collin) qui la bouche complètement ; les anses de fil sont enroulées sur un petit taquet que porte la convexité de la canule. L'anesthésie, commencée par les voies supérieures, est continuée par la canule, munie à cet effet d'un gros tube de caoutchouc avec entonnoir de verre terminal. L'opération finie, Périer *supprime la canule* et *fixe circulairement à la peau tout le pourtour de la coupe trachéale.* Il suture aussi l'incision médiane, au lieu de la laisser ouverte. Terrier avait déjà aussi suturé une fois la trachée à la peau.

La laryngectomie totale est une opération très grave, puisque, d'après une statistique de Pinçonnat (179 cas), elle compte une mortalité opératoire de 40,4 p. 100. Les guérisons radicales sont exceptionnelles. Sa mortalité, cependant, serait descendue à 11 p. 100 dans la statistique personnelle de v. Bergmann [1].

Avant de procéder d'emblée à l'extirpation totale , il faut toujours faire la thyrotomie et voir si cette dernière, complétée par le curage ou par toute autre opération radicale, ne serait pas suffisante.

II. Aujourd'hui, on tend à préférer l'extirpation partielle à l'extirpation totale du larynx, toutes les fois que le néoplasme qui commande l'opération est assez limité ; les résultats thérapeutiques sont au moins équivalents à ceux de la laryngectomie totale, sinon meilleurs. En outre, grâce à la conservation d'une corde vocale ou des deux cordes vocales, grâce à la formation ultérieure de certaines plicatures dans le nouveau larynx, les patients ont encore la faculté de s'exprimer d'une manière normale, ou souvent très distincte.

Billroth, Hahn, Küster, J. Wolff, v. Bergmann, etc., ont fait plusieurs de ces extirpations partielles ; nous y avons eu recours nous-même, avec succès, dans un cas de carcinome limité au côté gauche du larynx.

L'opération porte, suivant les cas, sur l'une des moitiés latérales ou sur la moitié supérieure ou inférieure de l'organe. Elle est positivement plus difficile que la laryngectomie totale, ainsi que divers chirurgiens l'ont fait remarquer. D'ordinaire, on la fait précéder de la trachéotomie,

THORACENTÈSE

La *thoracentèse* (*pleurocentèse* serait mieux) est une petite opération — plus familière aux médecins qu'aux chirurgiens — qui consiste à évacuer des liquides contenus dans la cavité pleurale (sérosité, pus, sang), soit par la ponction simple, soit par la ponction combinée à l'aspiration.

La ponction aspiratrice a pour but : 1° d'assurer l'évacuation complète, lorsqu'on la désire ; 2° et surtout d'empêcher l'entrée de l'air pendant l'évacuation ; non qu'on redoute aujourd'hui l'air comme véhicule d'infection, — mais parce qu'il pourrait donner lieu à un pneumothorax dont les inconvé-

[1] Voy. Graf (*Congr. all. de chirurgie*, 1897).

nients mécaniques seraient plus ou moins ceux de l'épanchement liquide qui a nécessité l'intervention. Aussi est-elle la seule usitée à notre époque.

Les indications précises de la thoracentèse sont : 1° les *épanchements purement séreux* de l'hydrothorax, quelle que soit l'origine de ce dernier, quand ils provoquent une grande gêne de la respiration ; 2° les *épanchements séro-fibrineux* qui ont résisté aux moyens médicaux ordinaires, vers le quinzième jour chez l'enfant, du dix-huit au vingtième jour chez l'adulte (Netter)[1], ou dont la quantité atteint ou dépasse 1,800 grammes, à un moment quelconque du stade fébrile, même en l'absence de dypsnée (Dieulafoy) ; 3° les *empyèmes purs à pneumocoques*, le plus tôt possible, dès

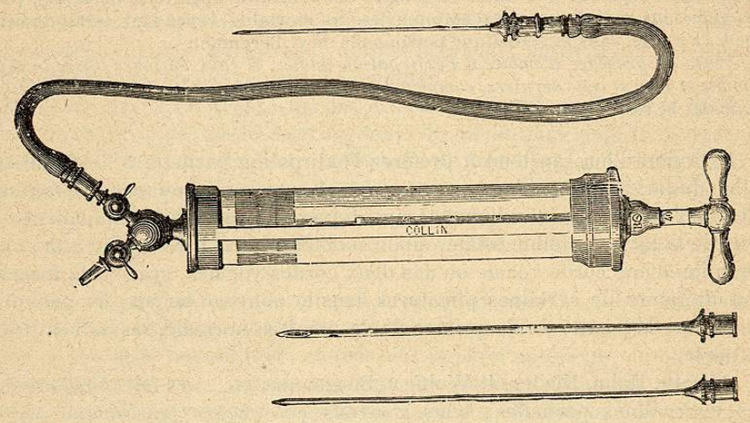

Fig. 776. — Petit aspirateur de Dieulafoy.

qu'ils sont notables ; la thoracentèse suffit alors ordinairement pour la guérison, à cause de la faible vitalité des agents pathogènes (Netter) ; 4° les *épanchements séreux et empyèmes tuberculeux*, à titre de palliatif régulier qu'on répète suivant le besoin, — » étant donné l'insuffisance habituelle des opérations radicales » (Debove, Desplats, Spillmann, Vaté, Netter) ; 5° la *pleurésie hémorragique ;* 6° l'*hémothorax traumatique récent*, lorsque la quantité de l'épanchement rend la respiration extrêmement pénible, — à moins qu'on ne juge préférable de procéder à l'hémostase directe de la plaie pulmonaire, à l'exemple d'Omboni, de Delorme, de Michaux, de Quénu. Enfin, la thoracentèse est souvent employée simplement dans un but d'exploration clinique et de diagnostic bactériologique.

Procédé. — Lieu d'élection pour la thoracentèse à droite comme à gauche : *le milieu du septième ou huitième espace intercostal, sur le trajet de la ligne axillaire ; ou le bord supérieur de la neuvième côte, sur le prolongement de l'angle inférieur de l'omoplate* (Dieulafoy, Netter).

Après avoir stérilisé l'aspirateur par l'ébullition ou à l'autoclave, après

[1] Netter. *Traité de médecine* de Charcot, Bouchard et Brissaud, IV, 1893.

avoir désinfecté ses mains et le lieu d'élection ainsi que ses alentours dans une large zone, — le vide étant déjà fait dans le corps de pompe, si l'on se sert de l'aspirateur Dieulafoy, — le malade étant couché sur l'autre flanc, ou, mieux, assis sur son lit les deux bras en avant, marquer le bord supérieur de la neuvième côte ou le milieu de l'espace correspondant avec le bout de l'index gauche, et ponctionner la peau, ainsi que les parties sous-jacentes, par un mouvement combiné de pression et de rotation, avec l'aiguille n° 2 tenue entre l'index et le pouce droits. Dès que l'aiguille est pénétrée à 3 ou 4 centimètres, surtout si l'on sent son extrémité libre, ouvrir le robinet du corps de pompe qui correspond à l'aiguille : le liquide apparaît presque aussitôt dans le corps de pompe, si l'aiguille est arrivée dans le foyer liquide ;

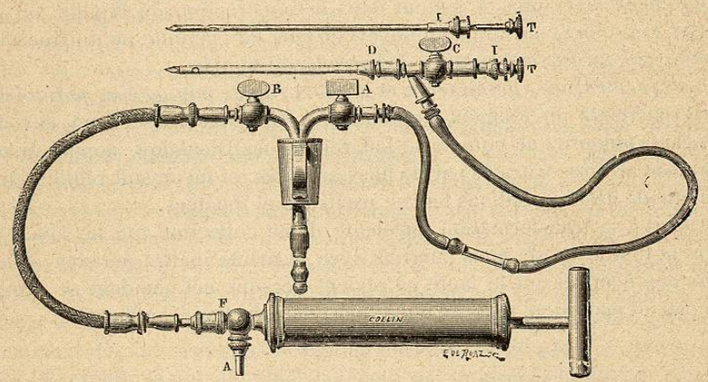

Fig. 777. — Aspirateur de Potain.

dans le cas contraire, pousser un peu plus loin l'aiguille, et ainsi de suite, jusqu'à résultat cherché.

Quand le corps de pompe est plein, fermer le robinet d'apport, ouvrir l'autre, dégager le piston en sens inverse de son encoche, et refouler le liquide dans le second tube et, de là, dans un récipient où plonge son extrémité libre.

Fermer de nouveau le second robinet, faire le vide dans le corps de pompe, et ouvrir l'autre robinet : la pompe se remplit. La vider de nouveau, et ainsi de suite, jusqu'à ce qu'on ait évacué la quantité désirée.

Certains confrères préfèrent l'évacuation totale en une seule séance. La plupart, au contraire — et c'est là la méthode de choix — estiment qu'il est plus prudent d'enlever le liquide en plusieurs séances, à intervalles de deux ou trois jours, sans jamais dépasser chaque fois la quantité de 1 litre.

Vers le milieu ou à la fin de l'évacuation ou même au début, les malades sont quelquefois pris de quintes de toux plus ou moins pénibles, qu'on a attribuées au déplissement trop brusque des lobules pulmonaires. On suspend alors le jeu de l'aspirateur pendant quelques instants, ou l'on ralentit l'évacuation. Si la toux persiste ou devient intolérable, on arrête l'opération définitivement jusqu'à une autre séance.

L'opération terminée, retirer vivement l'aiguille pendant qu'on retient les téguments en place autour d'elle avec l'index et le pouce gauches, puis couvrir la piqûre avec quelques bandelettes de gaze iodoformée enduites de collodion.

Si l'on voulait laver la cavité pleurale après l'avoir vidée complètement de son contenu pathologique, il faudrait d'abord faire jouer en sens inverse les robinets du Dieulafoy, afin d'aspirer et d'injecter le liquide aseptique (eau bouillie, eau autoclavée) ou antiseptique, puis se comporter comme il a été dit précédemment, pour retirer à son tour ce liquide de la cavité pleurale ; mais mieux vaut, en général, se borner à l'évacuation simple.

Au lieu de faire le vide *d'avance* dans l'appareil aspirateur, — pour procéder encore avec plus de lenteur dans la soustraction du liquide, on peut laisser le robinet constamment ouvert du côté de l'aiguille ou du trocart, et faire le vide au *fur et à mesure* de l'arrivée du liquide.

L'*expectoration albumineuse* et la *mort rapide par œdème pulmonaire*, seuls accidents directement imputables à la thoracentèse, sont devenues très rares aujourd'hui, comme le fait remarquer Dieulafoy, depuis qu'on a remplacé les gros trocarts par de fines aiguilles, et qu'on suit régulièrement la méthode des évacuations lentes, partielles et répétées.

Quant à la transformation purulente d'une collection qui ne l'était pas avant la thoracentèse, nous pensons avec le même maître parisien et avec beaucoup d'autres que la faute en revient, lorsque cet accident se produit, non pas à l'opération, mais à l'opérateur : désinfection insuffisante.

PLEUROTOMIE

La *pleurotomie* (*thoracotomie* à l'étranger ; dite encore improprement *opération de l'empyème*, puisque nous avons aujourd'hui d'autres opérations qui se rapportent aux épanchements purulents, et qu'elle peut même servir au traitement d'autres affections) est l'incision de la plèvre soit entre deux côtes (*pleurotomie intercostale* ou *pleurotomie classique*), soit à la face interne d'une côte qu'on a réséquée dans un temps préliminaire (*pleurotomie costale* ou *opération de Roser*) soit à travers une côte trépanée (*pleurotomie transcostale* ou *opération de Reybard-Rey d'Alger*[1]).

Cette dernière nous semble d'une application très restreinte. La pleurotomie costale, pratiquée comme opération-type très souvent en Allemagne, et adoptée en France par Ollier, Peyrot[2] et nous-même, a été déjà décrite[3]. Les indications se confondent du reste, en ce qui concerne l'empyème, avec celles de la pleurotomie intercostale, que nous continuerons à appeler simplement *pleurotomie*.

[1] Rey (*Soc. de chir.*, p. 853, 1894).
[2] Peyrot. *Traité de chirurgie* de Duplay et Reclus, VI, 103, 1892.
[3] Voy. p. 468.

La pleurotomie a été récemment pratiquée et préconisée, *comme incision exploratrice* en chirurgie pulmonaire, par Bazy et par Ricard, sous forme d'une petite ou d'une large ouverture ; sa technique est alors inséparable de la pneumotomie avec laquelle on la retrouvera, ainsi que le *décollement pleuro-pariétal de Tuffier*, qui a le même but. Mais c'est surtout comme méthode d'exérèse qu'elle trouve son emploi journalier dans le traitement des pleurésies purulentes.

Ainsi, elle est nettement indiquée : 1° d'emblée, dans l'empyème à streptocoques ; 2° secondairement, dans l'empyème à pneumocoques, quand trois ou quatre thoracentèses n'ont donné aucun résultat ; 3° d'emblée, dans l'empyème mixte à pneumocoques et dans les pleurésies putrides[1]. Quant à l'épanchement tuberculeux (pyothorax ou pyopneumothorax), l'indication de la pleurotomie est moins impérative, l'abstension est même aussi souvent justifiée que l'intervention, vu les nombreux échecs de cette dernière employée à titre curatif.

D'une manière générale, *pour être efficace*, la pleurotomie doit être pratiquée *le plus tôt possible*, dès que le diagnostic a été posé avec ou sans ponction exploratrice ; il ne faut pas donner à l'empyème le temps de rétracter définitivement le poumon par sa présence et par ses fausses membranes en une masse imperméable, ni celui de déformer la cage thoracique sans retour possible. Sinon, par l'intervention tardive, on aboutit le plus souvent à l'insuccès, c'est-à-dire à ces fistules intarissables et épuisantes, à ces blocs de poumons sclérosés et atélectasiés, à ces énormes cavités thoraciques qui commandent des interventions beaucoup plus graves et souvent aléatoires.

Ces interventions ont alors pour objectif de supprimer la cavité suppurante, soit en rapprochant la paroi costale, désossée ou mobilisée, du poumon affaissé (opérations d'Estlander, de Schede, de Quenu), soit en dégageant le poumon de son enveloppe pseudo-membraneuse, et en favorisant son expansion vers la paroi costale (opération de la décortication de Delorme). Nous ne faisons ici que les mentionner, elles ont été décrites dans la première partie de cet ouvrage[2]. Quant au siphon-drainage permanent de Bülau[3], si répandu en Allemagne et qui consiste à placer pour quelques semaines, dans la cavité pleurale, au moyen d'un gros trocart, un long tube de caoutchouc dont l'autre extrémité plonge à terre dans un vase rempli d'une solution antiseptique, on comprend qu'il puisse être très utile dans l'empyème récent, pour conserver au poumon son élasticité, et pour prévenir sa rétraction définitive ; mais il est évidemment incapable de remédier à cette dernière, lorsqu'elle a eu lieu, même si l'on avait l'idée de renforcer son effet par des seringues aspiratrices ou un autre moyen quelconque. Nous n'avons dans ce cas d'autres ressources que les grandes opérations qui viennent d'être rappelées.

[1] Voy. Oberlé. *Étude clinique sur l'empyème gangreneux* (Th. Lyon, 1895-1896).
[2] Voy. p. 469-470.
[3] Bülau (*D. Zeitschrift für klin. Med.*, 1890) ; Immermann (*Congrès de méd. int.*, Vienne, 15-18 avril 1890).