PÉRICARDOTOMIE

La péricardotomie est l'incision du péricarde.

On la préfère maintenant, et avec raison, à la ponction évacuatrice toutes les fois qu'on a trouvé ou diagnostiqué du pus dans le péricarde, quelles que soient la cause et la nature de la suppuration. Le pyopéricarde est même son indication principale. On l'a cependant utilisée pour l'extraction de corps étrangers (Sands), et, tout récemment, *pour la suture de plaies pénétrantes du cœur* [Rehn [1], Riedel et Parrozzani (de Rome)] : les opérés de Rehn et de Parrozzani [2] ont pu être sauvés. Ainsi se trouve réalisée l'indication nouvelle que nous énoncions dès 1886, dans la première édition de cet ouvrage, quand nous écrivions : « La péricardotomie est indiquée peut-être, à l'avenir, dans l'épanchement sanguin d'origine traumatique et dans le traitement des plaies du cœur par suture ou par tamponnement. » L'abstention systématique n'a donc plus sa raison d'être dans le traitement des plaies du cœur.

Enfin, la péricardotomie peut s'appliquer, souvent avec succès, aux épanchements sanguins de nature scorbutique. Peut-être aussi trouvera-t-elle son indication dans la symphyse cardiaque, suivant la proposition récente de Delorme.

Appareil instrumental :

Deux écarteurs et des érignes ;
Une sonde cannelée ;
Une pince à dissection et une longue pince à dents de souris ;
Un grand nombre de pinces hémostatiques ;
Deux larges curettes mousses ;
Des rugines et la sonde-rugine d'Ollier ;
Des cisailles-costotomes ;
Un davier d'Ollier ;
Des ciseaux droits et courbes ;
Un thermocautère ;
Des aiguilles de Hagedorn et un porte-aiguille de Pozzi ;
Fils à ligature et à suture ; long et gros drain de caoutchouc.

Comme pour la pleurotomie, nous distinguerons une *péricardotomie intercostale* et une *péricardotomie costale ou plutôt chondro-costale*, c'est-à-dire avec résection préliminaire d'un ou de plusieurs arcs costaux correspondants.

A. Péricardotomie intercostale. — Procédé. — Après avoir déterminé le bord gauche du sternum entre la cinquième et la sixième côte, faire une incision cutanée transversale de 5 centimètres qui commence sur le sternum

[1] Rehn (*Congr. all. de chir.*, avril 1897).
[2] Parrozzani (*Sem. méd.*, XC, 1897).

lui-même et qui s'étende du côté gauche au milieu du cinquième espace, *lieu d'élection* (fig. 779, *a b*).

Diviser dans la même étendue toutes les parties sous-jacentes, couche par couche, jusqu'à ce qu'on arrive sur les vaisseaux mammaires internes situés à 6-8 millimètres du sternum au-devant du muscle triangulaire.

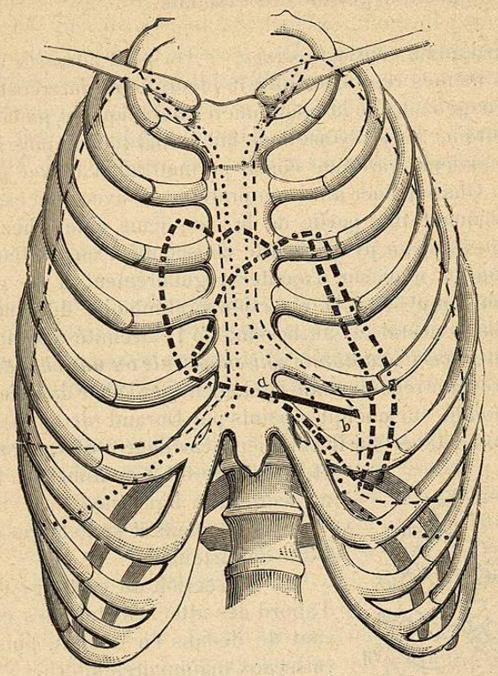

Fig. 779. — Péricardotomie intercostale.

Diviser les vaisseaux entre deux ligatures, puis à petits coups, le muscle triangulaire, jusqu'à ce qu'on tombe sur un tissu conjonctif lâche jaunâtre, qui est le tissu de remplissage du médiastin antérieur et le tissu sous-pleural.

Avec un crochet mousse, refouler en dehors le cul-de-sac antérieur de la plèvre et le bord correspondant du poumon.

Reconnaître le péricarde à son siège, à sa densité, à la résistance et à l'aspect blanc mat de son feuillet pariétal. Le saisir, si possible, au milieu de la plaie avec une pince dentée, et l'attirer en avant contre la paroi thoracique, s'il est encore à quelque distance ; cette précaution est inutile quand la poche très distendue est déjà appliquée contre la paroi. Dans un cas comme dans l'autre, par précaution, afin d'éviter le retrait ultérieur du péricarde et ses divers inconvénients, suturer le péricarde avec du catgut aux deux lèvres musculo-aponévrotiques de la plaie intercostale.

Inciser largement le péricarde avec la pointe du bistouri ; lorsque le liquide (pus ou sang) s'est écoulé au dehors, faire, au besoin, la toilette de la partie accessible du péricarde au moyen de curettes mousses.

Installer un gros drain souple ou une mèche de gaze dans le péricarde et appliquer un pansement sec absorbant. Aucun lavage dans le péricarde, à moins de décomposition putride des exsudats.

B. Péricardotomie chondro-costale. — On peut adresser à la précédente opération les mêmes reproches qu'à la pleurotomie intercostale : étroitesse plus ou moins gênante de la boutonnière thoracique et pincement ultérieur possible du drain. Aussi avons-nous fait remarquer depuis longtemps que l'ablation du sixième cartilage costal permettrait d'arriver plus facilement au péricarde. Gussenbauer a mis en pratique, et avec succès, une idée analogue, en réséquant une partie de la cinquième côte, chez un garçon de quinze ans qui avait un pyopéricarde consécutif à une ostéomyélite. Nous proposons donc à nouveau d'ajouter régulièrement à la péricardotomie classique (pour empyème) la résection préliminaire du cinquième ou du sixième cartilage costal et, au besoin, de l'extrémité antérieure de la côte correspondante : *péricardotomie uni-chondrale ou uni-chondro-costale.*

Voici le procédé recommandé également par Ollier dans le même but, et récemment modifié sur quelques points par Durand (de Lyon) [1] :

« 1° Incision cutanée sur le cinquième cartilage costal, parallèle à celui-ci et longue de 6 à 8 centimètres. Elle doit commencer sur la ligne médiane ;

« 2° Isolement et dénudation du cartilage à l'aide du bistouri ;

« 3° Résection du cartilage en le séparant d'abord des attaches sternales et en le soulevant de dedans en dehors, puis ligature des vaisseaux mammaires internes ;

« 4° Décollement du muscle triangulaire du sternum avec les doigts qui se portent sur la ligne médiane, sous le sternum, en refoulant la plèvre. Le péricarde se découvre ainsi à son tour ; au besoin, entailler avec la gouge le bord du sternum. »

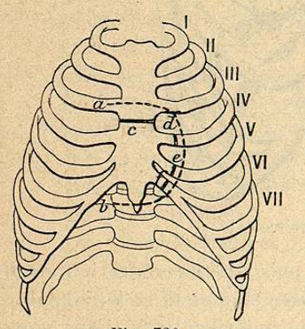

Fig. 780.
Thoracotomie à volet précordial de Marion.

a, b, lambeau cutané à convexité gauche. — *c*, ligne de section du sternum entre la IIIe et la IVe côte. — *d, e, f*, lignes de section de la IVe, de la Ve, de la VI-VIIe côte gauche.

Mais il est d'autres cas où cette résection peut à son tour être insuffisante et où le chirurgien a besoin d'un très grand jour pour des manœuvres intra-péricardiques plus ou moins laborieuses et délicates ; nous faisons allusion aux *plaies du cœur et du péricarde avec ou sans corps étrangers.* Rehn a sans doute réussi à suturer une plaie du ventricule droit après la seule résection de la cinquième

[1] Durand (*Revue de chir.*, p. 489-490, 1896).

côte ; mais nous présumons qu'on aura plus souvent, dans l'avenir, à imiter la conduite de Parrozzani qui a taillé dans la région précordiale un large volet ostéo-cutané en L, comprenant les cinquième, sixième, septième et huitième arcs chondro-costaux, analogue au volet thoracique que Delorme a préconisé notamment pour l'hémostase directe des plaies du poumon.

C'est là une *péricardotomie poly-chondro-costale.* Quant au manuel opétoire, il ne présente rien de spécial. Quelquefois, alors, il pourra être préférable de faire porter la diérèse osseuse sur le sternum en même temps que sur les côtes gauches, ainsi que l'a fait Marion [2] dans un cas plus récent (fig. 780).

La péricardotomie pour empyème n'a été encore pratiquée qu'un petit nombre de fois ; Delorme et Mignon en ont relevé 18 cas : 7 morts, 11 guérisons = 62 p. 100 de guérisons. Ces résultats sont des plus encourageants.

TRAITEMENT CHIRURGICAL DE LA SYMPHYSE CARDO-PÉRICARDIQUE

Voulant appliquer au cœur l'opération qu'il avait conçue si heureusement sous le nom de *décortication du poumon*, le professeur Delorme (du Val-de-Grâce) [1] a récemment proposé devant la Société de chirurgie une opération « qui consiste dans la section ou la destruction des adhérences cardo-péricardiques ».

Ces adhérences sont souvent faciles à séparer quand elles sont générales et qu'elles ne sont pas trop anciennes. Dans les cas de brides, « leur section est presque toujours possible, et ne demande qu'un peu de prudence. Les brides répondent, le plus souvent, à la pointe du cœur ou à son bord gauche ». L'opération convient « surtout aux jeunes sujets, à cœur peu dilaté, qui ne sont pas arrivés à la période de dégénérescence ou de cachexie cardiaque ».

Procédé de Delorme. — « Au niveau du cinquième cartilage costal, ouvrir la brèche pariétale de 7 à 8 centimètres qui permettra d'atteindre le péricarde un peu au-dessus de son insertion diaphragmatique.

Une fois arrivé sur le péricarde, l'inciser horizontalement ; puis, soulevant la lèvre supérieure de la section pour se donner du jour, chercher à dégager les adhérences sur le bord droit du cœur, le plus accessible.

Si les adhérences sont totales et leur séparation assez facile, augmenter la brèche thoracique par l'incision linéaire du quatrième espace et par la résection chondrale du quatrième cartilage, en prolongeant cette dernière plus en dehors que pour l'incision péricardique ordinaire, quoique avec les mêmes précautions, etc. (Voy. Mignon et Delorme, *Rev. de Chir.*, octobre-novembre 1895) ; au besoin, se donner encore du jour par une excision peu étendue du troisième cartilage.

Après avoir séparé le péricarde pariétal de bas en haut, l'inciser linéairement sur le doigt qui le soulève, et poursuivre son dégagement, exclusive-

[1] Delorme (*Soc. chir.*, p. 918, 26 oct. 1898).

ment, sur le ventricule et l'origine des gros vaisseaux. La minceur des oreillettes commande de s'abstenir de toute action à leur niveau.

Le doigt, des instruments mousses, des ciseaux mousses agissant sur ou contre le péricarde pariétal, serviront au dégagement.

Une fois dégagée, conserver ou exciser la portion du péricarde séparée ; une adhérence partielle serait chargée sur le doigt et coupée avec des ciseaux mousses, toujours en se rapprochant du péricarde pariétal.

Si les adhérences étaient trop intimes pour permettre une séparation, se contenter de la section du péricarde à ses attaches diaphragmatiques antérieures, depuis le bord gauche du sternum jusqu'au niveau de la pointe du cœur, sans atteindre le phrénique gauche... On fait ainsi disparaître les dépressions sous-costales qui tiennent à ces attaches.

Si, au cours de ces diverses opérations, et surtout de la dernière, on rencontrait une médiastinite adhésive, rompre avant tout les adhérences péricardiques externes dans toute leur étendue chondro-sternale. »

L'opération nouvelle de Delorme n'a pas été encore, que nous sachions, appliquée sur le vivant.

CHAPITRE VII

OPÉRATIONS SUR L'APPAREIL DIGESTIF

ET SES ANNEXES

SUR LE PÉRITOINE ET LES PAROIS DE L'ABDOMEN

ASEPSIE ET ANTISEPSIE PRÉOPÉRATOIRES DU TUBE DIGESTIF ET DE L'ABDOMEN

1° *Antisepsie de la bouche.* — La bouche est très difficile à mettre en état de propreté chirurgical, surtout lorsqu'elle est le siège d'une affection ulcérée ou suppurante. Les moyens auxquels on a recours sont les uns mécaniques, les autres chimiques. On fait d'abord extraire les chicots qui peuvent exister, aurifier les dents cariées, décaper celles qui sont recouvertes de tartre, dégager celles qui portent des débris alimentaires dans leurs interstices et sur leur collet ; on recommande l'usage fréquent des brosses à dent, des poudres dentifrices, le rinçage régulier de la bouche et les gargarismes répétés avec de l'eau stérilisée, de préférence chaude ; telles sont, en bloc, les prescriptions relatives à l'antisepsie mécanique. Puis après avoir établi, sauf indication contraire, le pur régime du lait stérilisé, on ordonne des collutoires, des bains de bouche, des gargarismes avec des solutions microbicides et désodorantes ; parmi elles, celles qui conviennent ici pratiquement le mieux sont : le chlorate de potasse 2,5 p. 100, l'acide borique 4 p. 100, l'acide salicylique 3 p. 1 000, le chloral 1 p. 100, le thymol, le menthol, le permanganate de potasse 1/2 à 1 p. 1 000. Tous ceux de ces soins préliminaires qui sont renouvelables, sont répétés tous les jours, et au besoin plusieurs fois par jour, pendant la semaine qui précède l'intervention chirurgicale. La veille et le jour même de l'opération, le chirurgien lui-même ou un aide de confiance irrigue abondamment la cavité bucco-pharyngienne, parfois aussi, quand il le faut, les fosses nasales et le rhino-pharynx, avec l'une et l'autre des solutions antiseptiques que nous avons signalées.

Si la bouche présente des fistules, on ne se borne pas aux irrigations de la cavité, on injecte dans les fistules elles-mêmes une solution de chlorure de zinc ou tel autre antiseptique énergique. De même on touche au chlorure, au thermo-cautère, etc., les surfaces ulcérées et fongueuses.

2° *Antisepsie du pharynx et de l'œsophage.* — Dans la pratique, les manœuvres d'antisepsie sont rarement limitées au pharynx, alors même que la lésion à guérir n'occupe que cet organe ; presque toujours, on ajoute la désinfection de la bouche ou celle des fosses nasales, ou celle de la bouche et des dites fosses. En tout cas, l'antisepsie spéciale du pharynx se pratique soit directement, après cocaïnisation de la luette, des amygdales et du pharynx buccal, à l'aide de tampons montés, soit par des gargarismes, soit par des irrigations ou des pulvérisations ; et les solutions employées sont les mêmes que celles indiquées plus haut pour l'antisepsie de la bouche. Pour les gargarismes, le patient tient de préférence la tête renversée en