derrière lui maintient la tête droite, tout en comprimant les artères faciales avec les index allongés sur les côtés de la mâchoire inférieure. Si l'on n'a pas un aide capable de faire convenablement cette compression, on pratique l'hémostase préventive près des commissures au moyen de deux presse-artères dont les branches ont été gantées de caoutchouc ou au moyen de la filopressure. L'hémostase à distance n'est pourtant pas indispensable : si l'avivement est vite mené avec un bistouri bien affilé, si l'on peut jeter des pinces, puis des ligatures de catgut sur la coupe des artères coronaires et que l'on comprime assez fortement les surfaces cruentées avec un tampon, la perte de sang est généralement minime.

Procédé de Mirault (d'Angers) à lambeau externe. — Le bord externe de la fissure étant tendu au moyen d'une érigne, piquer franchement le bistouri *à 1 millimètre au-dessus de son angle supérieur* et traverser *toute l'épaisseur* de la lèvre ; puis inciser celle-ci de haut en bas et de dedans en dehors jusqu'à 3 millimètres environ du limbe cutané qui répond à l'angle inférieur et externe de la fissure (fig. 783). D'un coup de ciseaux ou bistouri, libérer

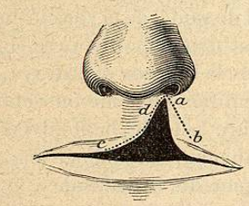

Fig. 783. — Procédé de Mirault (avivement).
ab, lambeau ; *cd*, simple abrasion du bord interne de la fissure (Lannelongue).

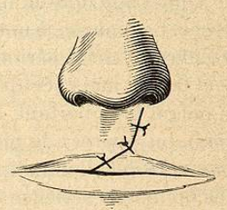

Fig. 784. — Procédé de Mirault (suture).

obliquement de dedans en dehors le sommet du petit lambeau triangulaire, cutanéo-muqueux, ainsi formé. Forcipresser et lier, si elle donne, l'artère coronaire.

Aviver le bord interne de la fissure *sur toute sa longueur* et *dans toute son épaisseur*, de manière à réséquer exactement l'ourlet muqueux, suivant la pratique primitive ; ou mieux, à l'exemple de Lannelongue[1], faire simplement son avivement très superficiel, quasi épidermique, au moyen de ciseaux à strabisme. En tout cas, résection ou abrasion, l'avivement doit porter *au delà* de l'angle inférieur et interne de la fissure. Lier encore, au besoin, l'artère coronaire, si l'on a préféré la résection marginale ordinaire.

Lorsque les surfaces cruentées ont cessé de saigner et qu'on a soigneusement détergé la bouche et la gorge avec de petits tampons montés, rapprocher les bords de la fissure de telle sorte que l'angle interne s'engage exactement dans l'angle rentrant formé au-dessus de la base du lambeau, pendant qu'on tend ce dernier avec une pince dentée. Réunir alors les deux angles au moyen d'un point d'argent ; puis placer au-dessus deux ou trois autres points ana-

[1] Lannelongue et Ménard. *Affections congénitales*, I, p. 300, 1891.

logues (fig. 784) ; ces points doivent entrer et sortir à 4 millimètres environ des bords cutanés, en passant profondément *dans le tissu cellulaire sous-muqueux :* la suture est ainsi très large et réellement hémostatique.

Enfin, réunir le petit lambeau en bordure au-dessous de l'angle de l'ancien bord interne de la fente labiale, en se servant de fil d'argent ou de soie, après avoir retranché, au besoin, l'extrémité superflue.

Pansement. — Saupoudrer la petite plaie avec de l'iodoforme ou mieux de l'aristol ou du dermatol ; appliquer par-dessus deux ou trois lames de gaze simple collodionnées, assez étroites pour ne pas obstruer les narines et tomber devant la bouche, assez longues pour prendre appui sur les deux joues et pour les rapprocher le plus possible ; maintenir ce pansement avec une petite fronde de tarlatane. On peut encore simplifier avec avantage le pansement en n'appliquant que la pâte adhésive de Socin au chlorure de zinc ou celle de v. Bruns à l'airol.

Soins consécutifs. — Si l'enfant est élevé au sein, on l'alimente pendant quatre ou cinq jours à la cuiller ou au biberon, ou en lui faisant couler directement le lait du sein dans la bouche. On enlève deux points du milieu de la lèvre le sixième jour, et les autres le surlendemain. Pour que l'enfant ne risque pas de compromettre le résultat avec ses mains, nous avons coutume de faire immobiliser les bras dans le maillot ou de fixer les manches au dehors avec des épingles de sûreté.

Le procédé de Mirault a pour but de remédier à l'*encoche* plus ou moins disgracieuse que laissait au bord libre de la lèvre l'ancien procédé d'avivement et de réunion directe. Mais, comme le fait remarquer avec juste raison le professeur Lannelongue[1], il y a encore une autre encoche à éviter, quand la fissure est très haute, celle-là est supérieure et siège à l'ouverture de la narine ; on la prévient généralement « en prolongeant l'extrémité supérieure de l'avivement et en suturant aussi haut que possible ».

Procédé de Clémot-Malgaigne à deux lambeaux[2]. — « Procéder à l'avivement de haut en bas, avec le bistouri, en longeant d'abord exactement les rebords du bec-de-lièvre ; puis, arrivé à l'angle arrondi qui les termine, en suivant la direction de cet angle, de manière que l'incision représente une courbe et aboutisse à 2 ou 3 millimètres du bord naturel de la lèvre, à l'endroit où ce bord reprend la direction horizontale qui lui est naturelle. Ces deux lambeaux (fig. 785) ne tiennent plus ainsi qu'à un mince pédicule qui permet de les renverser facilement de haut en bas, de manière qu'ils se regardent par leur surface saignante.

« Placer le premier point (on n'emploie plus d'épingles ni de suture entortillée) au bas de la lèvre afin d'affronter du premier coup les deux angles rentrants résultant du renversement des lambeaux ; puis en placer un ou deux au-dessus du premier. Le corps de la lèvre ainsi réuni, il ne reste qu'à donner à son bord libre la forme convenable.

[1] Lannelongue et Ménard. *Loc. cit.*, p. 314.
[2] Malgaigne et Le Fort. *Manuel de méd. opér.*, II, p. 194, 1889.

« Pour y parvenir, accoler le pédicule des deux lambeaux. Retrancher avec les ciseaux leur longueur excédente, mais juste assez pour n'avoir pas d'encoche secondaire, et les réunir par un point de suture (fig. 786). »

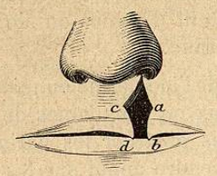

Fig. 785. — Procédé de Clémot-Malgaigne (avivement).

a b, lambeau externe ; *c d*, lambeau interne.

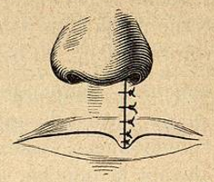

Fig. 786. — Procédé de Clémot-Malgaigne (suture).

B. Bec-de-lièvre unique labio-alvéolaire ou labio-palatin. — Dans cette variété, si la fissure est étroite et si le maxillaire qui lui correspond est au niveau, ou à peu près, de l'arcade dentaire de l'autre côté, on a recours encore à l'un des deux procédés précédents *sans autre addition*. Mais il en est autrement d'ordinaire : le plus souvent le maxillaire correspondant est plus ou moins atrophié et reculé, la narine du même côté élargie et aplatie, l'écartement de la fissure labiale considérable.

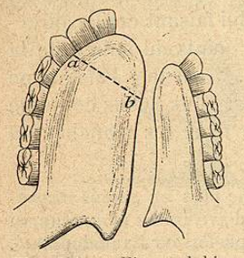

Fig. 787. — Fissure labio-palatine avec atrophie et retrait du maxillaire correspondant. *a b* section linéaire de l'autre maxillaire, d'après le procédé de Duplay pour réduire le promontoire.

Pour pouvoir restaurer la lèvre, c'est-à-dire pour rapprocher à contact *sans tension compromettante* les deux bords de la fissure, on est alors obligé de les décoller et de les mobiliser largement au préalable, *surtout le bord externe avec l'aile du nez* fortement adhérente au massif maxillaire ; tous les chirurgiens, depuis Dupuytren, ont insisté sur ce point de pratique si important.

Dans les cas extrêmes, quand ce décollement est lui-même insuffisant pour permettre au bord externe de monter facilement au-devant du *promontoire* formé par l'autre côté du maxillaire (fig. 787), on refoule et abaisse ce dernier par une autre opération préliminaire, qu'on doit à S. Duplay et que Lannelongue nous dit avoir employé également plusieurs fois.

1° *Décollement préalable des bords fissuraux, et surtout de l'aile du nez.* — Il constitue le premier temps de l'opération. On l'exécute de préférence avec les ciseaux ; la perte de sang qu'il entraîne est réduite au minimum par le tamponnement progressif.

Commencer par sectionner le frein muqueux qui relie le bord externe à l'arcade, puis détacher la partie correspondante de la sous-cloison du nez.

Détacher ensuite le frein muqueux de l'autre bord ainsi que l'aile du nez, et pousser le décollement le plus loin possible en dehors, l'os toujours serré de près.

Cela fait, l'hémostase étant assurée, aviver les bords de la fissure et les affronter comme il a été dit.

Si nous constatons encore un peu de tension sur le corps de la lèvre, nous mettons au milieu un point de détente ; si la narine était fort écartée, par précaution, à l'exemple de Philipps, nous passons à la base de la narine, profondément, un fil métallique que nous arrêtons avec des tubes de Galli ou autrement.

Berger[1] ne se contente pas de décoller l'aile du nez, quand la narine est aplatie ; il la sépare entièrement de la joue et de la lèvre, et suture son sommet avec la sous-cloison avivée. Il en résulte une réfection parfaite de la narine. Kirmisson vise le même résultat en employant un procédé différent.

2° *Refoulement du promontoire par fracture ; procédé de Duplay*[2]. — Après avoir avivé les bords de la fissure osseuse et détaché les parties molles des os sous-jacents, inciser la muqueuse par un trait vertical sur la face antérieure de l'arcade, *environ au point d'union du maxillaire avec l'os incisif saillant qui en dépend ;* porter un ciseau dans la plaie et l'engager dans l'arcade avec le maillet ; en quelques coups, on obtient par éclatement une fracture régulière du promontoire.

Refouler en arrière le fragment ainsi obtenu et réunir son bord interne au bord externe de la fissure alvéolaire par deux points de suture osseuse. Au bout d'un certain temps il contracte de tous côtés des adhérences solides.

C. Bec-de-lièvre double labial. — Trois cas de fissure complète se présentent : le lobule médian, ou *tubercule labial*, intermédiaire aux deux fissures, est très développé ; il est atrophié ; il manque ou à peu près. Dans le pre-

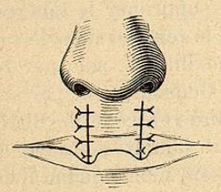

Fig. 788. — Double application du procédé de Clémot-Malgaigne (suture).

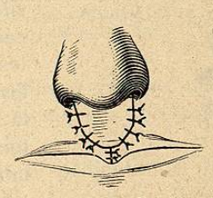

Fig. 789. — Double application du procédé de Mirault.

Avec simple abrasion du lobule médian (suture).

mier cas on pratique le procédé de Clémot-Malgaigne (fig. 788), de part et d'autre et en la même séance.

Dans le second cas, on a recours au procédé de Mirault : avec chaque lambeau externe, taillé plus ou moins large selon le degré d'atrophie, on

[1] Berger (*Soc. chir.*, p. 238, 1896).

[2] S. Duplay (*Soc. chir.*, p. 573, 1873 ; *Traité de path. ext.*, de Follin et Duplay, p. 652, IV, 1875).

borde en bas le lobule médian. Il vaut mieux opérer, si possible, en une seule séance, et se borner à l'abrasion quasi épidermique du lobule recommandée par Lannelongue (fig. 789).

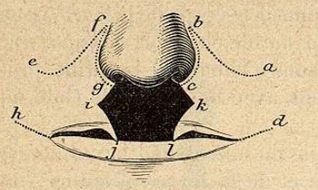

Fig. 790. — Chéiloplastie particulière de l'auteur.

abcd, grand lambeau latéral gauche ; *efgh*, grand lambeau latéral droit ; *i j*, petit lambeau latéral droit ; *k l*, petit lambeau latéral gauche.

Dans le dernier cas, on est forcé d'exécuter une véritable chéiloplastie, en mobilisant deux longs lambeaux latéraux empruntés aux joues et en les réunissant sur la ligne médiane, non sans avoir, au préalable, taillé deux petits lambeaux sur les bords libres de la fissure « à la Clémot-Malgaigne » pour prévenir l'encoche du futur bord libre de la lèvre (fig. 790).

A. Reverdin [1] a récemment publié un beau succès de chéiloplastie pour bec-de-lièvre double, déjà opéré deux fois ; seulement, il y avait, en même temps, une fissure palatine.

D. Bec-de-lièvre double labio-alvéolaire ou labio-palatin. — Lorsqu'il s'agit d'une fissure double prolongée sans saillie de l'os intermaxillaire (dit aussi *tubercule osseux ou incisif*), on restaure la lèvre d'après l'un des procédés qui viennent d'être signalés, en ajoutant, au besoin, le décollement large des ailes du nez et des bords externes de la fissure.

Fig. 791. — Bec-de-lièvre double avec saillie considérable de l'os intermaxillaire (d'après un de nos opérés).

a, tubercule osseux ; *b*, lobule ou tubercule labial.

Lorsque le tubercule osseux constitue, au contraire, une proéminence plus ou moins considérable (fig. 791), la restauration directe de la lèvre devient impossible : il faut, de toute nécessité, au préalable, supprimer le tubercule (procédé de Franco) ou le refouler dans le rang entre les arcades des maxillaires, soit par réduction forcée (procédé de Gensoul), soit par section de la cloison pédiculaire (procédé de Blandin). En tout cas, il ne faut jamais sacrifier le lobule labial, si petit qu'il soit, même quand il est inséré à la pointe du nez ; on peut, à l'exemple de Dupuytren, en le détachant du plan osseux, tenter de le faire servir du moins à la restauration de la sous-cloison du nez, sinon à celle de la lèvre.

1° *Suppression préalable du tubercule osseux* (Franco). — On la pratique aujourd'hui avec une pince de Liston ou une pince-gouge après avoir ruginé le plus en arrière possible les faces du tubercule, qu'on a fixé au moyen d'un petit davier.

[1] A. Reverdin (*Arch. prov. de chir.*, IV, 543, 1895)

Une incision circulaire, sur le bord alvéolaire, sert d'amorce à la rugine.

Le procédé de Franco est en faveur auprès de la majorité des chirurgiens anglais et américains, parce qu'ils considèrent le tubercule simplement refoulé comme gênant et inutile à cause de la mobilité et de la déviation ultérieure des incisives ; un dentier bien fait est préférable. Dans l'Europe continentale on le réserve généralement aux cas de saillie extrême [1].

2° *Refoulement préalable du tubercule osseux* (Gensoul-Blandin). — C'est le procédé de choix. Voici sa technique actuelle : faire une incision de 2 centimètres environ (fig. 792, *a b*), au niveau du pédicule, sur le bord inférieur de

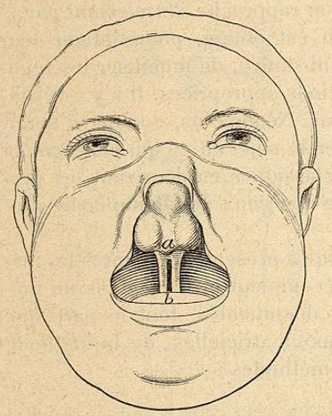

Fig. 792.

Incision médiane (*ab*) de la cloison pédiculaire pour préparer sa résection triangulaire.

(D'après un autre de nos opérés.)

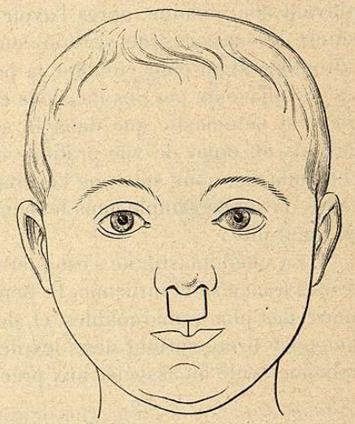

Fig. 793.

Résultat éloigné de l'opération faite pour une double fissure labio-palatine avec saillie de l'os intermaxillaire chez l'enfant représenté figure 791.

la cloison. Par cette incision, passer à droite, puis à gauche, une petite rugine plate, et décoller *le plus haut possible* la membrane fibro-muqueuse. Hémostase par compression.

Avec des ciseaux sectionner verticalement le pédicule (E. Rose) ou enlever un triangle à base inférieure (Mirault, A. Guérin, Bardeleben, Delore). Refouler le tubercule en arrière, pour achever, au besoin, par fracture en haut, la diérèse du pédicule.

Si le tubercule s'engage bien à contact entre les deux maxillaires, aviver les deux bords latéraux ainsi que les faces correspondantes des maxillaires, et les réunir par suture osseuse (Debrou, P. Broca). S'il est trop large, l'abraser convenablement à droite et à gauche. Enfin, si la fente intermaxillaire est trop grande, aviver et réunir d'un côté seulement.

[1] Piéchaud. La résection sous-périostée du tubercule incisif (*Congr. fr. de chir.*, Paris, 1892, et *Congrès de pédiatrie*, Bordeaux, 1895).

La restauration de la lèvre se fait dans la même séance ou à une séance ultérieure suivant la perte de sang et le laps de temps occasionnés par le refoulement préliminaire du tubercule osseux. Elle s'exécute, en tout cas, exactement comme dans les cas de fissure double labiale et complète (fig. 788 et 789).

CHÉILOPLASTIE. — MÉLOPLASTIE

Le cancer est l'indication de beaucoup la plus fréquente de ces opérations. Suivant son étendue, après l'avoir excisé, on rapproche *directement* par la suture les surfaces de section, ou bien on est obligé, pour obtenir leur affrontement ou pour combler la perte de substance, de mobiliser les téguments adjacents par des incisions et dissections appropriées. Il n'y a véritablement autoplastie que dans le second cas. Néanmoins, comme il serait fâcheux au point de vue pratique de scinder le sujet en ce qui concerne la chéiloplastie, nous suivrons l'exemple des classiques en décrivant les procédés d'exérèse simple dans le même article que ceux de chéiloplastie proprement dite.

I. La chéiloplastie ne s'est guère faite jusqu'à présent que d'après les méthodes française et indienne. P. Berger[1] a récemment montré, dans un mémoire des plus remarquables et des mieux documentés, tout le parti que l'on peut tirer, surtout dans les destructions cicatricielles, de la méthode italienne seule ou associée aux précédentes méthodes.

A. Exérèse simple. — Tous les praticiens savent combien est grande l'extensibilité des lèvres et avec quelle facilité on parvient à fermer d'emblée de très larges brèches ; cela est surtout vrai chez les gens âgés, amaigris, dont les arcades dentaires sont dégarnies et atrophiées. L'ouverture buccale, à la suite de ces synthèses plus ou moins contraintes, se montre souvent très rétrécie d'une façon disgracieuse ; mais, avec le temps, elle s'arrange et se rapproche plus ou moins de sa forme primitive. D'une manière générale, ce résultat ultime s'observe toutes les fois que l'exérèse n'a pas emporté plus du tiers et même de la moitié de la largeur d'une lèvre.

Procédé de Richerand. — Soit un épithéliome de forme quelconque qui ne dépasse pas ou guère le limbe cutané d'une lèvre. Saisir la partie atteinte entre les mors dentés d'une pince. Transpercer la lèvre au-dessous de la lésion avec un bistouri à lame très étroite ou un couteau de de Græfe ; diviser la lèvre d'un côté, puis de l'autre, mais en *se tenant toujours à 1 centimètre au moins de la périphérie du néoplasme*, comme du reste pour toutes les exérèses analogues (fig. 794). L'excision peut aussi se faire avec une paire de forts ciseaux courbes. Tordre ou simplement forcipresser deux ou trois

[1] P. Berger. Quelques procédés nouveaux de chéiloplastie applicables à la réparation des pertes de substance étendues des lèvres (*Congr. fr. de chir.*, p. 437, 1894).

minutes les coupes béantes de l'artère coronaire. Puis, reconstituer le bord libre de la lèvre en affrontant exactement la coupe cutanée avec la coupe muqueuse par quelques points de soie fine.

L'échancrure qui en est la conséquence finit par se niveler ou à peu près.

Procédé de Celse. — Soit une lésion néoplasique qui occupe le tiers de la lèvre inférieure.

Pendant qu'un aide placé derrière la tête de l'opéré comprime les deux faciales au-devant des masséters contre le maxillaire, ou après qu'on a ins-

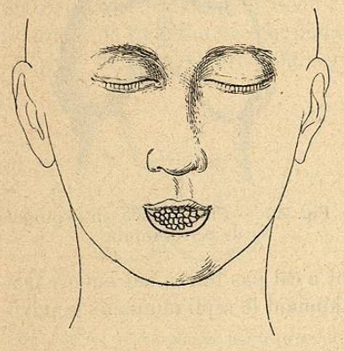

Fig. 794. — Chéiloplastie par le procédé de Richerand.

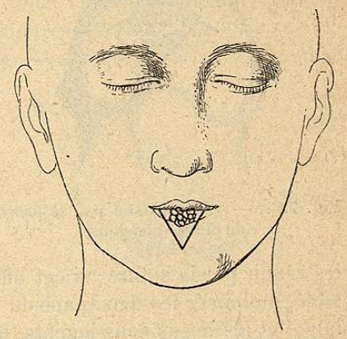

Fig. 795. — Chéiloplastie par le procédé de Celse.

tallé une pince d'arrêt près de chaque commissure, glisser une lame de forts ciseaux pointus droits sur un côté de la lésion derrière la lèvre, jusqu'au sillon gingivo-labial, et même plus bas, s'il le faut, et dans un sens oblique, placer l'autre lame sur la face cutanée, diviser nettement d'un coup vigoureux toute la hauteur de la lèvre en évitant le recul des lames. Faire une section analogue de l'autre côté, de sorte que la perte de substance ait la forme d'un V à base supérieure (fig. 795). Achever, au besoin, de libérer le copeau en divisant la partie muqueuse de sa pointe.

Tordre, forcipresser ou lier au catgut les coupes des artères coronaires. Réunir les deux surfaces de section labiale par une série de points entrecoupés à la soie fine ou au crin de Florence, en commençant par le bord libre muqueux de la lèvre, et en embrassant dans chaque point les trois quarts de son épaisseur, *sans y comprendre la muqueuse*.

Tel est le procédé de Celse modifié que nous employons habituellement. D'autres chirurgiens préfèrent le bistouri aux ciseaux et la suture entortillée à la suture entrecoupée. Quelquefois, pourtant, nous avons opéré par transfixion avec le bistouri, mode d'exérèse très rapide, mais qui donne plus de sang que les ciseaux.

B. Exérèse avec chéiloplastie immédiate. — *Procédé de Serre* (de Montpellier)[1], attribué à tort à Malgaigne. — Lorsque la lésion affecte une grande

[1] Serre. *Traité de l'art de restaurer les difformités de la face*, Montpellier-Paris, 1842.

largeur de la lèvre inférieure et dépasse en bas le sillon mento-labial, l'exciser en V comme dans le procédé de Celse, mais en prolongeant la pointe jusqu'au bord inférieur du menton. Hémostaser les coupes de l'artère coronaire inférieure. Sectionner transversalement les deux commissures labiales dans une étendue variable ; hémostaser à droite et à gauche les coupes de l'artère coronaire supérieure (fig. 796). Affronter les deux branches du V et

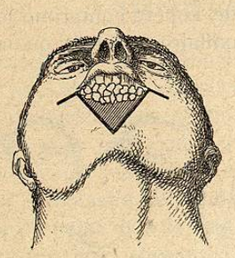

Fig. 796. — Chéiloplastie par le procédé de Serre (incisions).

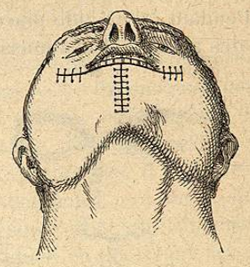

Fig. 797. — Chéiloplastie par le procédé de Serre (sutures).

les réunir par la suture ; si cet affrontement n'est pas tout à fait encore possible, mobiliser les deux pans du V en sectionnant le repli muqueux gingivo-labial et les tissus sous-jacents (fig. 797).

Former une nouvelle commissure à l'angle de chaque incision transversale en affrontant exactement la muqueuse avec la peau par un point de suture ; puis border avec le même soin le reste de chaque incision.

Procédé de Jæsche. — Lorsque le V créé par les nécessités de l'exérèse est plus considérable et que les incisions de Serre se prévoient ou se montrent insuffisantes, faire à droite et à gauche une longue incision courbe qui aille de la commissure à l'angle correspondant de la mâchoire (fig. 798). Hémostaser chaque coronaire supérieure et chaque faciale. Mobiliser l'un vers l'autre les deux lambeaux latéraux et réunir par la suture leurs bords internes. Former les commissures labiales et suturer le reste des incisions de détente.

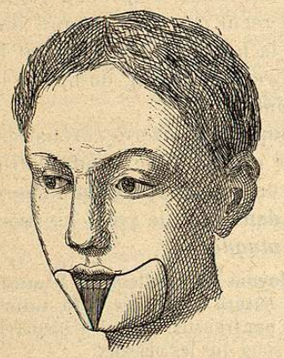

Fig. 798. — Chéiloplastie par le procédé de Jæsche.

Ce procédé permet de réparer facilement les plus larges pertes de substance en même temps qu'il donne une lèvre inférieure normalement doublée de muqueuse. Alf. Heurtaux (de Nantes)[1] a également fait ressortir les avantages de la réfection labiale aux dépens de la joue utilisée dans toute son épaisseur ; il taille le lambeau génien à

[1] A. Heurtaux (*Arch. prov. de chir.*, II, 747, 1893).

peu près comme Jæsche ; mais il n'opère que d'un côté, en débridant simplement, au besoin, l'autre commissure, et nous avons constaté nous-même plusieurs fois qu'un seul lambeau génien peut suffire pour réparer de grandes exérèses.

Procédé de Syme-Buchanan. — Enlever en forme de V (fig. 799, A B C) la partie affectée, de manière que la pointe s'arrête au sillon mento-labial ou à peu près : hémostaser les coupes de la coronaire inférieure. Prolonger chaque branche du V vers le côté opposé du menton sur une longueur de 2 centimètres à 2 centimètres et demi ; puis continuer l'incision, sur une nouvelle longueur de 2 centimètres et demi à 3 centimètres, en suivant le bord antéro-inférieur de la mâchoire (799, B D, B E) ; hémostaser quelques rameaux men-

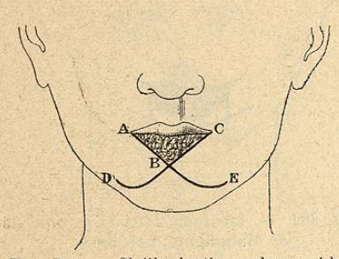

Fig. 799. — Chéiloplastie par le procédé de Syme-Buchanan (incisions).

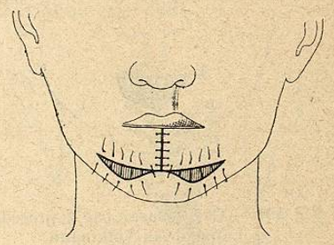

Fig. 800. — Chéiloplastie par le procédé de Syme-Buchanan (sutures).

tonniers. Disséquer et relever chaque lambeau latéral, en complétant l'hémostase. Unir les lambeaux par leurs bords antéro-inférieurs, et caler leur angle inférieur d'union sur le petit promontoire mentonnier à l'aide de quelques autres points (fig. 800). Enfin, border toujours, peau contre muqueuse, la tranche supérieure des lambeaux latéraux.

On abandonne à elles-mêmes, ou mieux on comble de suite par la suture les petites brèches semi-lunaires qui restent de chaque côté du menton.

Procédé de Langenbeck-Volkmann[1], décrit par Busch (1869) et Ranke. — Soit un épithéliome qui occupe toute ou presque toute la largeur de la lèvre inférieure.

Exciser la lèvre suivant une ligne courbe dont les extrémités aboutissent aux commissures et dont la partie la plus convexe passe au niveau, un peu au-dessus et au-dessous du sillon mento-labial. Découper un lambeau quadrilatère obliquement allongé (fig. 801, A B C D), de sorte que son pédicule réponde à une commissure et aux téguments sous-jacents et que son extrémité libre s'étende jusque sur le côté opposé du menton.

Entre le bord supérieur de ce lambeau et la perte de substance il faut toujours ménager un petit lambeau triangulaire, dit *éperon d'arrêt* ou *de support* (fig. 801, *a*), dont la base est placée sous l'autre commissure. Dissé-

[1] Trélat a décrit un procédé presque analogue (*Soc. chir.*, 28 fév. 1877).