bord, de la luette vers la voûte du palais, obliquement de dehors en dedans, une bandelette large de 2 ou 3 millimètres, et qui comprenne toute son épaisseur (fig. 824) ; prolonger l'incision nettement jusqu'à quelques millimètres au delà de l'angle de la fissure. Répéter le même avivement sur le bord gauche de la fissure, pendant que l'aide le tend avec un autre fil, en se servant de la main gauche, si l'on est ambidextre ; avoir soin de bien joindre l'incision droite au delà de l'angle de la fissure. Enlever avec les porte-

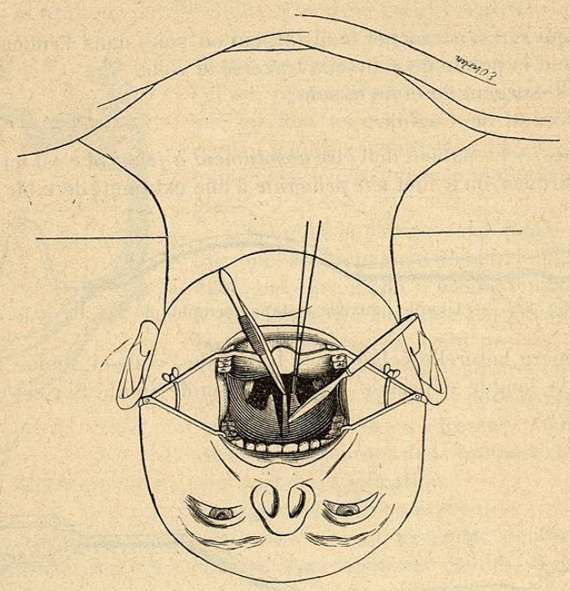

Fig. 824. — Staphylorraphie.
Avivement du bord droit de la fissure, tête pendante, pendant qu'un aide tend la moitié correspondante du voile avec un fil de soie. Bouche maintenue largement ouverte avec le bâillon de Smith.

tampons la petite quantité de sang et les mucosités qui peuvent s'amasser au fond de la gorge ; ces mucosités sont parfois des plus gênantes.

Aviver enfin le côté interne des demi-luettes.

2e temps : *Incisions libératrices.* — Comme les deux moitiés du voile presque toujours atrophiées et rétractées *ne peuvent arriver ou arrivent difficilement au contact* par la suture, faire de chaque côté, systématiquement, une incision libératrice, soit parallèle à la fissure et *approfondie couche par couche jusqu'au rapprochement aisé* (Tillaux [1]), soit *curviligne et traversant d'emblée toute l'épaisseur du voile* (Félizet [2]), épaisseur qui n'est point celle du voile normal et qui « ne mesure *pas moins de* 18 *millimètres* à l'endroit qu'il faut attaquer ».

[1] Tillaux, *Traité de chir. clinique*, I, p. 327, 1887.
[2] Félizet (*Soc. de chir.*, 24 oct., p. 685, 1894).

L'incision de Félizet (fig. 825) est concave en dedans ; elle répond à l'union du tiers externe avec les deux tiers internes du voile ; elle touche d'une part presque l'os palatin, et arrive jusqu'à 5 ou 6 millimètres de la marge. Pour opérer avec sûreté et complètement la transfixion du voile, on se sert d'une sorte de *pied à coulisse* (Collin) à deux palettes terminales, l'une dentée, inférieure, l'autre garnie de plomb, supérieure et débordante de 2 à 3 millimètres ; ces palettes saisissent, étalent et fixent le voile ; c'est sur le plomb en saillie que le bistouri entaille le voile à fond. L'hémorragie, peu considérable, ne tarde pas à s'arrêter.

Si la fissure empiète sur la voûte, on détache de l'os à ce niveau les bords avivés, ainsi que l'angle de jonction, avec une petite lance coudée de Trélat.

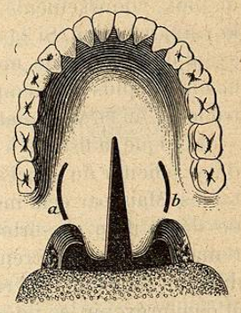

Fig. 825.
Staphylorraphie.
ab, incisions libératrices de Félizet.

3e temps : *Suture de la fissure.* — Pendant qu'un aide tend également les deux anses qui passent à travers les demi-luettes, en s'aidant des pinces à griffes pour fixer successivement les bords, placer symétriquement une série de fils d'argent à 4 millimètres environ les uns des autres ; ces fils doivent entrer à 1 ou 2 millimètres, en dehors de la bande avivée droite, sortir sur sa limite interne, rentrer dans la limite interne de la bande avivée gauche et sortir à 1 ou 2 millimètres en dehors de cette bande ; om commence la pose des fils à la base des demi-luettes, et on la continue jusque près de l'angle fissural. Nous employons uniquement les aiguilles de Hagedorn pour la fissure du voile, ou ces aiguilles et celles de Durham pour la fissure du voile et de la voûte.

Avec le tord-fil de Coghill ou seulement les deux index, serrer ensuite chaque fil, à partir du bord libre du voile, en amenant *juste* le contact des bandes avivées, et couper chaque torsade avec des ciseaux courbes à 4 millimètres environ de la ligne de réunion.

Terminer l'opération par la réunion des demi-luettes au moyen d'un ou deux points de soie, et enlever les anses de traction. Toilette de la bouche et de l'arrière-gorge ainsi que des fosses nasales. Insufflation de poudre d'aristol ou application du vernis de Périer sur la ligne de réunion et sur les incisions libératrices ; celles-ci se cicatrisent d'elles-mêmes, souvent dans un temps très court.

L'alimentation doit être absolument liquide pendant une dizaine de jours, et on la fait par la bouche ou avec la sonde œsophagienne, suivant la laxité ou la tension du voile ; on ne permet point les aliments solides avant le vingtième jour. Il est défendu de parler à haute voix pendant les premiers douze jours.

On enlève les points du huitième au vingtième jour, en commençant par

ceux qui siègent sur la voûte palatine ou qui sont près d'elle. Pendant tout le temps de la cicatrisation, on maintient la bouche aussi propre que possible, avec des collutoires et des irrigations antiseptiques.

La staphylorraphie ne réussit pas toujours, il faut bien le savoir, même entre les mains des chirurgiens les plus habiles et les plus expérimentés. La ligne de réunion peut céder en partie seulement ou en totalité sous l'influence de causes multiples : avivement imparfait, affrontement imparfait, quintes de toux, vomissements, mouvements de déglutition, exercice prématuré de la voix, infection. Si la déhiscence est partielle, on attend un ou deux mois avant de tenter une nouvelle opération ; si elle est totale, il faut attendre beaucoup plus longtemps encore, et parfois alors, devant la rétraction cicatricielle, on se voit contraint de renoncer à toute restauration.

Lorsque la fissure a pu être oblitérée, d'une façon définitive, on a raison de se féliciter du succès plastique, quels qu'en soient les *desideratn* inévitables. Mais par cela même on n'a pas restitué du même coup les fonctions de déglutition et surtout de phonation du voile ; celles-ci, comme l'a fait remarquer particulièrement Trélat, demandent du temps et de l'éducation, d'autant plus que l'opération a été plus tardive. Il importe d'en être prévenu et d'en prévenir les intéressés. Quelquefois même il peut être avantageux ou indispensable, quand le voile est très tendu et court, de lui adjoindre un voile artificiel avec ou sans résonnateur.

II

L'*urano-staphylorraphie* consiste en la réparation de la fissure congénitale qui porte à la fois sur la voûte et sur le voile du palais. Toute la réparation se fait de préférence en une séance.

C'est à Dieffenbach, d'après Verneuil, que revient l'honneur d'avoir appliqué le premier à la fissure et aux perforations du palais la méthode d'autoplastie à double pont muco-périostique, aujourd'hui à peu près seul usité : les lambeaux sont taillés sur chaque moitié de la voûte, puis mobilisés sur la ligne médiane. Baizean, Langenbeck, Pollock, Mason-Warren, etc., ont, bientôt après, développé la même méthode ; mais en dernier lieu, chez nous, c'est surtout Trélat[1] qui a porté l'urano-staphylorraphie à son perfectionnement actuel.

Appareil instrumental :

Le même que pour la staphylorraphie simple ;

Plus une spatule à bords mousses (fig. 826) ;

Les rugines courbes et coudées de Trélat ou de Le Dentu (fig. 827).

Pour que l'opération soit possible et ait, par conséquent, chance de réussir, il faut, selon Trélat, que la fissure palatine ne soit pas trop large et qu'on puisse donner à chacun des lambeaux une largeur de 12 à 13 millimètres ; à 2 ou 3 millimètres de moins, il vaut mieux s'abstenir.

[1] U. Trélat. *Clinique chir.*, I, 586, 1891.

Procédé à deux lambeaux latéraux. — Soit une division du voile et du milieu de la voûte. Mêmes soins et mesures préliminaires que pour la staphylorraphie.

1er temps : *Avivement de la fissure.* — Commencer par l'avivement du voile, puis abraser aussi largement que possible les bords de la fissure palatine jusqu'à et y compris son angle, qu'on détache ensuite soigneusement du plan osseux sous-jacent avec le bistouri ou la lance de Trélat.

2e temps : *taille et décollement des deux lambeaux.* — Pour conserver l'artère palatine postérieure dans chaque lambeau (Tillaux[1]), faire à fond de

Fig. 826. — Spatule à bords mousses.

Fig. 827. — Rugine coudée de Le Dentu.

chaque côté avec la pointe du bistouri une incision qui commence *en arrière* de la dernière molaire et arrive à la canine *en longeant l'arcade alvéolaire sur le collet des dents.*

Si, à l'exemple de Trélat, on ne se préoccupe point de l'artère, faire à fond une incision qui soit à 12-14 millimètres du bord avivé de la fissure palatine, et qui s'étend en avant jusqu'au delà de son angle, en arrière

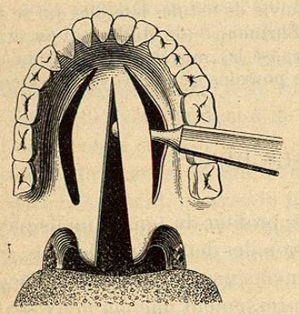

Fig. 828. — Urano-staphylorraphie.
Incision libératrice de Trélat et décollement du lambeau droit avec la spatule.

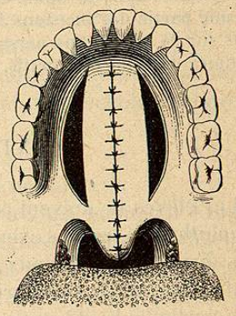

Fig. 829. — Urano-staphylorraphie.
Suture du voile et des lambeaux palatins.

jusqu'à un bon centimètre au delà du palais osseux (fig. 828). L'hémorragie produite par la section de l'artère, est arrêtée par la compression.

Dans un cas comme dans l'autre, introduire à la partie moyenne de l'incision libératrice une spatule mousse, la faire sortir au niveau de la fissure, et décoller la membrane fibro-muqueuse le plus loin possible en avant et en

[1] Tillaux. *Traité de chir. clinique*, I, 321, 1887.