arrière par une série de pesées. Pousser encore son décollement en avant à l'aide de spatules à double courbure, jusqu'au delà de l'angle fissural ; puis en arrière, selon la règle posée par Trélat, afin de pouvoir mobiliser convenablement le lambeau palatin, couper par des mouvements de scie, avec une rugine courbe à extrémité arrondie et tranchante, l'aponévrose propre du voile du palais sur le bord postérieur de la voûte.

3e temps : *suture du voile et des lambeaux palatins* (fig. 829). — Réunir les deux bords de la fissure avec des fils d'argent, comme il a été dit dans la précédente opération.

Procédés à un lambeau latéral. — Lorsque la fissure du voile coexiste avec une fissure latérale de la voûte, on prend le lambeau muco-périostique sur celle-ci du même côté ; ou bien, comme Lannelongue [1], à titre d'exception, on peut le détacher de la partie inférieure de la cloison, et réunir son bord supérieur devenu externe au bord correspondant de la fissure préalablement avivé ; le lambeau vomérien conviendrait spécialement « aux cas de fente large avec absence presque complète de la moitié de la voûte palatine à réunir ».

Le pansement et les soins consécutifs sont les mêmes que pour la staphylorraphie.

Lorsqu'il s'agit d'une perforation, au lieu d'une division, de la voûte, on a également recours à la mobilisation de lambeaux latéraux d'après la méthode sous-périostée.

L'urano-staphylorraphie est quelquefois suivie de fistules latérales qui se forment sur une partie des incisions libératrices. J. Ehrmann [2] (de Mulhouse) en a observé 6 cas sur 94 opérations personnelles, et a exposé les moyens d'y remédier dans un mémoire des plus instructifs, auquel nous ne pouvons que renvoyer le lecteur.

EXTRACTION DES DENTS [3]

Les élèves ne doivent pas manquer de profiter du temps qu'ils passent à l'amphithéâtre, pour s'exercer à l'extraction des dents. Tous les ans, lorsque nous dirigions les travaux pratiques de médecine opératoire à la Faculté de Montpellier, nous consacrions avec empressement une ou deux séances à cette partie de la chirurgie dentaire. On aurait tort de la négliger et surtout de la dédaigner. Les jeunes confrères qui quittent les bancs de l'école et qui vont s'établir dans la campagne, dans de petites localités, sont obligés de savoir extraire les dents, quels que soient leur état et leur degré d'altération : le refus d'opérer, une maladresse, une faute opératoire, peuvent amoindrir et même ruiner leur considération, compromettre plus ou moins leur avenir.

[1] Lannelongue (*Soc. de chir., et affections congénitales*, I, 394, 1891).

[2] J. Ehrmann (*Bull. de l'Acad. de médecine*, t. XXXVII, n° 21, 1897).

[3] Pour plus de détails, consultez Chavasse (*Nouv. élém. de petite chirurgie*, 4e édit., 1897), et L. Nux, *Manuel pratique de dentisterie opératoire*, Paris, Doin, 1893.

Les chirurgiens de profession eux-mêmes, dans certaines circonstances, se trouvent forcés d'enlever une ou plusieurs dents au cours d'une opération. La connaissance de cette partie au moins de la technique dentaire nous est, par conséquent, utile ; et il est temps qu'on cesse de la considérer comme indigne de notre art.

L'extraction est indiquée, d'après Magitot :

1° Lorsqu'une dent surnuméraire déviée ou normale détermine par sa présence une irrégularité de l'arcade dentaire, et que cette irrégularité échappe aux moyens thérapeutiques ;

2° Lorsqu'une dent frappée d'altération avancée cause des désordres de voisinage : phlegmons périostiques graves, abcès de la gencive ou de la joue, fistule, etc. ;

3° Lorsque, par suite d'une affection aiguë ou chronique de l'alvéole, des gencives et des maxillaires, une dent sera ébranlée à un point qui ne permette plus d'espérer sa consolidation et sa conservation ;

4° Lorsqu'on se trouve en présence de certaines odontalgies qui résistent à tous les topiques et à la cautérisation.

Nous ajouterons à ces indications la constriction des mâchoires, due à la déviation ou à l'altération de la dent de sagesse.

Les règles fondamentales du manuel opératoire sont les suivantes :

1° Saisir la dent au delà du collet, le plus près possible de l'origine des racines ou à leur origine ;

2° Ne faire jamais aucun mouvement de rotation suivant le grand axe de la dent, sous peine de la briser ou d'ébranler les dents voisines ;

3° Avant de la tirer à soi, mobiliser la dent vers une de ses faces libres, puis vers l'autre, et jamais vers les dents collatérales.

4° Borner le traumatisme à la rupture des connexions fibro-vasculaires et nerveuses qui fixent la dent à la gencive, au périoste alvéolo-dentaire et au fond de l'alvéole ;

5° Enlever la dent en totalité et d'un seul coup ;

6° Opérer sûrement, et avec le plus de rapidité possible.

Les instruments dont on se sert le plus aujourd'hui, même en France, pour l'extraction des dents, sont des *daviers anglo-américains*, dont les mors ont une forme appropriée à celle des dents ou de leurs racines. Cependant la *clef de Garengeot* et le levier dit *langue de carpe* peuvent parfois être utiles ; aussi faut-il s'exercer à leur maniement comme à celui des daviers.

Extraction avec les daviers. — Le nombre des daviers imaginés et mis en vente est des plus considérables. Nous ne signalerons que les types principaux, ceux qui peuvent suffire à la pratique ordinaire. Ce sont pour les deux mâchoires :

1° Un davier à mors droits, égaux, disposés en cuiller, l'un large, l'autre étroit. Il sert à l'extraction des incisives et des canines. Le mors large se place en avant (fig. 830).

2° Un davier à mors courbes, un peu plus évasés que ceux du précédent.

Il sert à l'extraction des petites molaires, et aussi à celle des dents de sagesse, dont les racines sont ordinairement réunies en une masse conique (fig. 831, n° 10).

3° Deux daviers à mors courbes, larges, minces, dont l'un est simplement concave et dont l'autre, celui qui se place toujours en dehors (mors externe), présente deux concavités séparées par une arête.

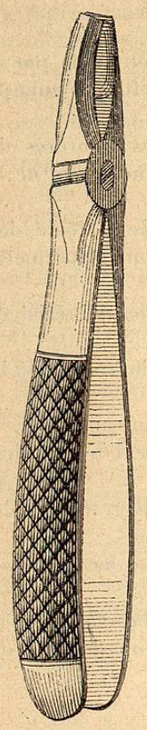

Fig. 830. Davier à mors droits.

Ces deux daviers servent l'un à l'extraction des grosses molaires supérieures gauches, l'autre à l'extraction des grosses molaires supérieures droites. Le mors simplement concave s'applique sur la racine qui est en dedans, et le mors doublement concave sur les deux racines qui sont en dehors, l'arête répondant à leur intervalle (nos 7 et 8).

4° Un davier à mors courbes, et qui tous les deux sont construits comme le mors externe des daviers précédents (n° 9). Il sert à l'extraction des grosses molaires inférieures. Les racines sont disposées en deux faisceaux situés l'un devant l'autre et séparés par un sillon. De là la forme identique des deux mors.

En tout, cinq daviers.

Manuel opératoire en général. — Trois temps : 1° *Application des mors, et prise de la dent.* — Quelle que soit la dent à extraire, après s'être bien édifié sur l'état d'altération, et, par suite, sur le degré de résistance de la couronne, après s'être remémoré la forme ordinaire de la racine ou des racines, — la tête étant un peu relevée et bien fixée par un aide, — entr'ouvrir les mors, les glisser presque à frottement sur les faces libres de la couronne, et *engager profondément leurs extrémités entre le collet et la gencive*, comme si l'on voulait arriver dans l'alvéole même.

Les mors une fois appliqués autant que possible sur l'origine de la ou des racines, les serrer assez solidement pour avoir une bonne prise, mais pas assez pour risquer de l'écraser ou de casser la dent au point d'application ; de là, le conseil donné de placer le petit doigt, comme moyen de contrepression entre les deux branches de la poignée.

2° *Affranchissement de la dent par mobilisation en sens opposés.* — Afin de rompre les adhérences de la dent, l'incliner alternativement vers une face libre, puis vers l'autre, jamais vers les dents collatérales, sans toutefois aller trop loin ; sinon, on s'exposerait à casser la dent ou à fracturer l'alvéole. Il y a là une mesure qu'on apprend seulement par le fait lui-même et par l'observation personnelle.

3° *Entraînement de la dent hors de l'alvéole.* — Dès qu'on sent la dent libérée, l'entraîner hors de l'alvéole en la tirant à soi, suivant son grand axe.

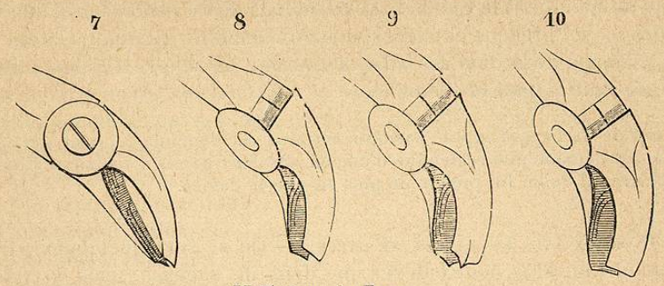

Fig. 831. — Daviers à mors courbes.

B. Extraction avec la clef de Garengeot. — Cette clef (fig. 832), qui a été l'objet d'une foule de modifications plus ou moins utiles, se compose essentiellement : d'une poignée, d'une tige droite d'acier, fixée d'un côté à la poignée, et terminée de l'autre côté par une partie élargie, le *panneton*. Celui-ci porte au milieu de son bord libre une échancrure où l'on visse un *crochet* à bec bifide. Le crochet a une épaisseur et une courbure plus ou moins grande suivant la molaire à extraire. La clef n'est applicable ni aux incisives, ni aux canines, ni aux dents de sagesse.

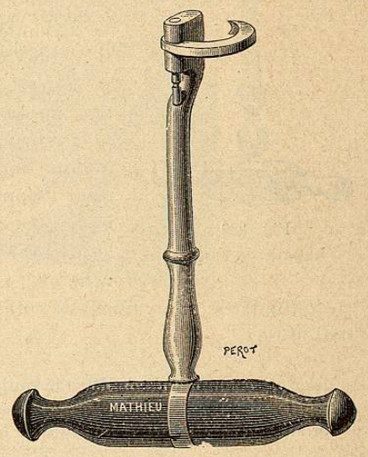

Fig. 832. — Clef de Garengeot.

Manuel opératoire. — Après avoir déterminé la dent qu'on veut enlever, tourner le crochet à droite ou à gauche, selon que la dent siège à la mâchoire supérieure ou à la mâchoire inférieure, au côté droit ou au côté gauche ; puis, enrouler du coton ou de la gaze autour du panneton, pour le coussiner et pour empêcher ainsi une contusion trop grande de son point d'application.

La bouche étant ouverte et la commissure ou la lèvre correspondante étant convenablement réclinée avec l'index gauche, introduire la clef ; appliquer un peu au-dessous du collet de la dent (côté interne pour les dents de la mâchoire inférieure, côté externe pour celles de la mâchoire supérieure), la face du panneton qui regarde la concavité du crochet ; embrasser la dent dans la concavité du crochet, de telle sorte que le bec se trouve appliqué

contre le collet de la dent du côté opposé au panneton ; et, après s'être assuré que le bec est bien placé et que la prise est bonne, — au besoin, pendant qu'on maintient le crochet avec l'index gauche placé sur sa concavité, — imprimer un brusque et énergique mouvement de rotation à la tige de la clef. L'évulsion de la dent est faite. Au besoin, on achève l'évulsion avec le davier dès que la dent est détachée.

La clef de Garengeot expose parfois à certains accidents de contusion et souvent à la fracture plus ou moins étendue d'une ou des deux parois alvéolaires. C'est pour ce double motif qu'on lui préfère de plus en plus le davier.

C. Évulsion avec la langue de carpe. — On se sert quelquefois de cet instrument (fig. 833) pour enlever une dent de sagesse, mais à condition que les deux molaires qui la précèdent soient intactes.

Fig. 833.
Langue de carpe.

Manuel opératoire. — Soit à évulser une dent de sagesse inférieure.

Introduire de champ et de dehors en dedans la pointe de la langue de carpe entre la dent de sagesse et l'avant-dernière molaire, et l'engager le plus possible dans l'intervalle.

Faire exécuter à l'instrument, suivant son grand axe, un mouvement de rotation ferme et continu, de telle sorte que la langue prenne une direction oblique suivant son petit axe, que son bord supérieur s'appuie sur la couronne de l'avant-dernière molaire et que son bord inférieur agisse sur le collet de la dent de sagesse en la détachant par soulèvement.

Continuer le mouvement de rotation jusqu'à ce que la dent soit entièrement libre.

Magitot recommande de faire le soulèvement d'*arrière en avant* pour les dents de sagesse inférieures, et d'*avant en arrière* pour les dents de sagesse supérieures, c'est-à-dire suivant la direction normale de leur axe.

Pour l'extraction des dents, l'anesthésie générale (éther ou bromure d'éthyle) est parfois nécessaire ; qu'on n'oublie point alors que la tête doit être mise en position horizontale, ou même inclinée en arrière, qu'on ne doit jamais opérer le malade ni debout ni assis ! Le plus souvent on se contente d'opérer dans l'attitude assise, après avoir anesthésié les gencives soit par des injections intra-muqueuses de cocaïne, 1 p. 100 soit par une pulvérisation au chloréthyle, au coryl ou à l'anesthyle.

EXTIRPATION DE LA GLANDE SOUS-MAXILLAIRE

L'extirpation de la glande sous-maxillaire est une opération que l'on est obligé de faire quand la glande est le siège d'un néoplasme bénin ou malin (fibrome, adénome, épithéliome, etc.).

Appareil instrumental :

Un bistouri droit ;
Une pince à dissection ;
Une érigne double ;
Une sonde cannelée ;
Des ciseaux courbes et mousses ;
Une aiguille de Deschamps, et des fils à ligature ;
Une série de pinces à forcipressure.

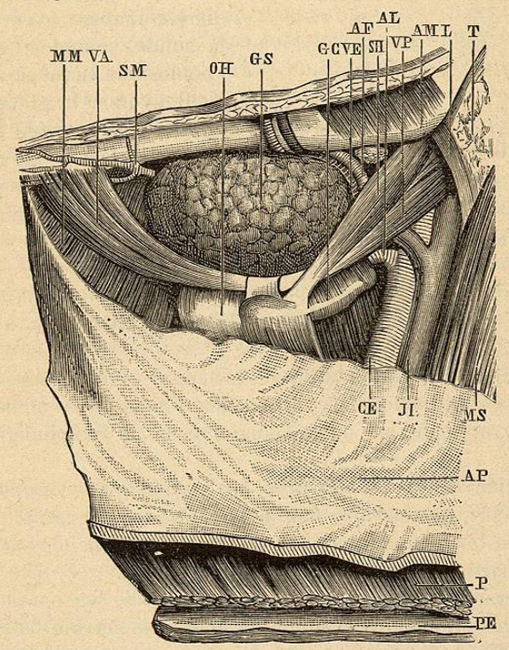

Fig. 834. — Région sus-hyoïdienne latérale (Tillaux).

AF, artère faciale ; AL, artère linguale ; AM, angle de la mâchoire ; AP, aponévrose cervicale superficielle ; CE, artère carotide externe ; GC, grande corne de l'os hyoïde ; GS, glande sous-maxillaire ; MM, muscle mylo-hyoïdien ; OH, os hyoïde ; JI, veine jugulaire interne ; P, muscle peaucier ; SH, muscle stylo-hyoïdien ; SM, artère sous-mentale ; VA, ventre antérieur du muscle digastrique ; VE, veine faciale ; VP, ventre postérieur du muscle digastrique.

Procédé de Verneuil. — La tête étant tournée vers l'autre côté et le menton relevé un peu en haut et en arrière, faire une incision curviligne à con-