tomie, et, quand elle est faite, on tamponne le larynx au-dessus de la canule avec de la gaze, avant de passer à l'extirpation du cancer.

Von Winiwärter fait remarquer qu'en sectionnant les grandes cornes de l'os hyoïde 1 ou 2 centimètres avant leur extrémité libre, on obtient une large vue sur le pharynx.

Pharyngotomie transhyoïdienne de Vallas. Vallas [1] désigne sous le nom de pharyngotomie transhyoïdienne une opération qui consiste à aborder directement le pharynx en faisant l'*ostéotomie médiane de l'os hyoïde*. Les indications principales sont : les corps étrangers du pharynx et de l'œsophage, les tumeurs de l'épiglotte et les rétrécissements syphilitiques de la partie inférieure du pharynx. Vallas a notamment opéré avec succès un de ces rétrécissements qui admettait à peine un doigt et dont la dilatation a été ensuite maintenue avec un appareil de Martin : la déglutition et la respiration étaient aisées.

Le même chirurgien a également recours à l'ostéotomie médiane de l'os hyoïde, après ligature des linguales et évidement ganglionnaire, pour pratiquer l'ablation totale de la langue dans les cas de cancer profond, de préférence à l'ostéotomie préliminaire du maxillaire, qui est certainement plus grave.

La section de l'os hyoïde n'entraîne aucun trouble fonctionnel. La consolidation se fait en un mois environ avec une légère déviation.

PHARYNGOTOMIE LATÉRALE ET RÉSECTION DU PHARYNX

La pharyngotomie latérale, inaugurée et méthodisée par Langenbeck pour l'ablation des tumeurs du pharynx et pour la résection ou même l'extirpation de cet organe, est une opération préliminaire autrement grave que la pharyngotomie sous-hyoïdiennne. Elle ne nous semble, par suite, justifiée que pour les cancers de la moitié supérieure du pharynx et de son voisinage (amygdales, isthme bucco-pharyngien) et que pour ceux de ces cancers qui paraissent encore assez limités pour pouvoir être enlevés complètement.

La condition essentielle d'une exérèse profitable est *la luxation en dehors* de la branche montante du maxillaire après simple ostéotomie linéaire au-devant du masséter (Cheever, Czerny, Winiwärter, Krönlein) ou la résection de cette même branche (Mickulicz).

Procédé de Mickulicz. — Après trachéotomie avec la canule-tampon, la tête étant inclinée latéralement, faire une incision qui longe le bord antérieur du sterno-mastoïdien depuis le sommet de l'apophyse mastoïde jusqu'à la grande corne de l'os hyoïde (ou même plus bas, si c'est nécessaire) (fig. 844 *ab*). — Krönlein, qui préfère l'ostéotomie du maxillaire pour les

[1] Vallas (*Lyon médical*, 1897 ; et *Gaz. hebd. de méd. et de chir.*, p. 597, 1897).

cancers de l'arrière-gorge, fait une grande incision courbe depuis la commissure buccale jusqu'à la mastoïde en passant au niveau de l'os hyoïde (fig. 844 *cd*).

Détacher les parties molles qui recouvrent la branche montante du maxillaire, en ménageant la parotide, le nerf facial (si possible) et l'artère carotide externe. Décoller le périoste sur les faces interne et externe de cette branche juste au-dessus de l'angle, et la sectionner à ce niveau. Puis, couper le tendon du muscle temporal et réséquer la plus grande partie ou la totalité de la branche montante.

Pendant qu'un aide attire en avant avec de forts crochets le corps de la mâchoire ainsi que le masséter, le ptérygoïdien interne, le digastrique et le stylo-hyoïdien, ouvrir la partie correspondante du pharynx dans le sens longitudinal, et procéder de suite (ou dans une autre séance) à l'extirpation du néoplasme.

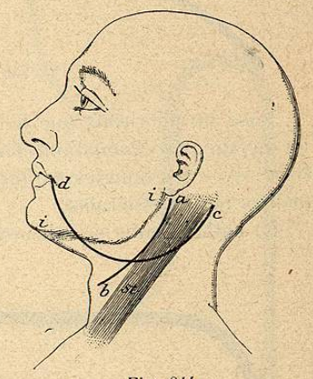

Fig. 844.
Pharyngotomie latérale.
a, *b*, incision de Mickulicz. — *c*, *d*, incision de Krönlein. — *i*, *i*, pointillé indiquant le contour de la mâchoire. — *s*, *t*, muscle sterno-mastoïdien.

Pour éviter le déplacement du fragment supérieur en haut et en dedans, quand on se borne à l'ostéotomie linéaire prémassétérine, v. Winiwärter [1] conseille de sectionner l'os obliquement d'arrière en avant et de dedans en dehors.

A l'exemple de v. Hacker [2], de Poulsen, de Hochenegg, pour combler les grandes pertes de substance laissées par certaines résections du pharynx (*pharyngoplastie*), on peut utiliser en lambeau la peau du cou, en la suturant à la muqueuse, face épidermique tournée en dedans.

Les résultats qu'a obtenus Krönlein [3], dont l'expérience est la plus grande en la matière actuelle, ne sont pas des plus brillants : sur 29 cancers du pharynx qu'il a opérés, il y a eu 11 morts post-opératoires, 18 récidives rapides et 2 guérisons seulement. Mais est-il permis d'être bien exigeant lorsqu'il s'agit de lésions semblables, si mal placées, si tard reconnues comme opérables ?

CATHÉTÉRISME DE L'ŒSOPHAGE

GAVAGE ET LAVAGE DE L'ESTOMAC

Le cathétérisme de l'œsophage consiste à passer dans ce conduit une bougie ou une sonde rigide ou molle, de forme, de grosseur et de longueur spéciales.

[1] V. Winiwärter. *Lehrb. d. chir., Oper.*, p. 219, 1895.
[2] V. Hacker (*Cent. f. Chir.*, p. 121, 1891).
[3] Krönlein (*Congr. all. de chir.*, avril 1897).

Il sert soit à explorer le conduit, à vérifier sa perméabilité ou son degré de perméabilité, à constater la présence et le siège d'un corps étranger (*rôle diagnostique*), soit à dilater un rétrécissement, si celui-ci est franchissable, à alimenter un malade ou un opéré, à introduire dans l'estomac un surcroît d'aliments (*suralimentation* ou *gavage* de phtisiques par exemple), à laver et à vider l'estomac dans les cas de dilatation et autres affections chroniques de cet organe, ainsi que dans certains empoisonnements (*rôle thérapeutique*).

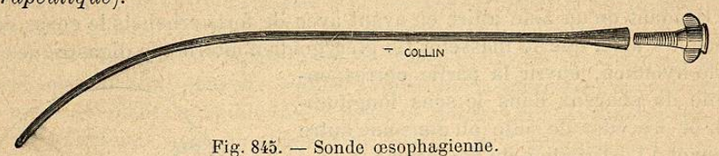

Fig. 845. — Sonde œsophagienne.

Nous ne décrirons que le cathétérisme qui se rapporte à l'alimentation, au gavage, à l'évacuation et au lavage de l'estomac. Du reste, le cathétérisme avec les bougies exploratrices et dilatatrices se pratique d'après les mêmes règles générales.

Le cathétérisme se fait ordinairement par la bouche, quelquefois par le

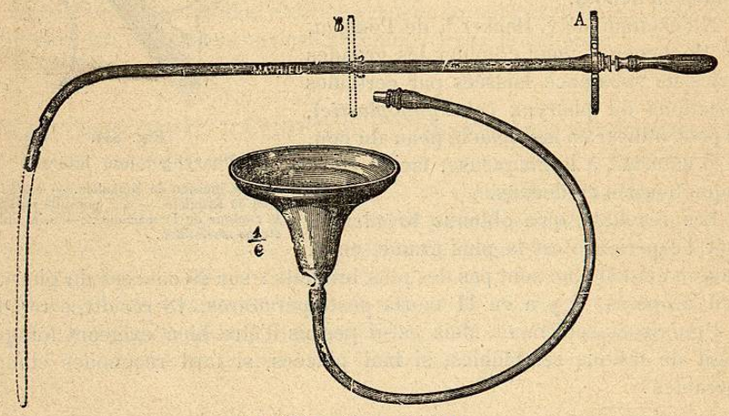

Fig. 846. — Siphon de Debove.

nez. La voie nasale est réservée pour les cas où l'on doit laisser la sonde à demeure, où le malade ne veut pas ou ne peut pas ouvrir la bouche (aliénés, trismus, certains resserrements cicatriciels des mâchoires, etc.) et où le chirurgien lui-même ne peut réussir à écarter les mâchoires.

Les instruments qu'on emploie sont :

1° La *sonde* dite *œsophagienne* (fig. 845), tube rigide en gomme élastique long de 48 à 50 centimètres et large de 10 à 12 millimètres, mousse et muni d'un œil terminal ou d'un œil latéral à son extrémité stomacale, un peu évasé en entonnoir à son extrémité externe.

2° Une longue sonde molle en caoutchouc rouge, à mandrin, large de 8 à 10 millimètres (sonde de Krishaber).

3° Le *siphon de Debove* (fig. 846), lequel est également à mandrin et se compose de deux tubes en caoutchouc réunis par un ajutage. A l'extrémité libre du tube externe s'adapte un entonnoir en verre.

4° La *sonde gastrique à double courant d'Audhoui*, composée de deux tubes de caoutchouc anglais (fig. 847). Ces tubes sont soudés ensemble au niveau de la partie de leur longueur qui doit pénétrer dans les voies digestives, et séparés dans la partie qui doit rester au dehors ; d'où la forme d'un λ. A l'extrémité stomacale, le tube efférent ou gros tube dépasse de 10 centimètres le tube afférent ou petit tube. L'extrémité externe du petit tube est adaptée à un réservoir d'eau quelconque qu'on suspend à une certaine hauteur ; l'extrémité externe du gros tube plonge dans un vase à côté.

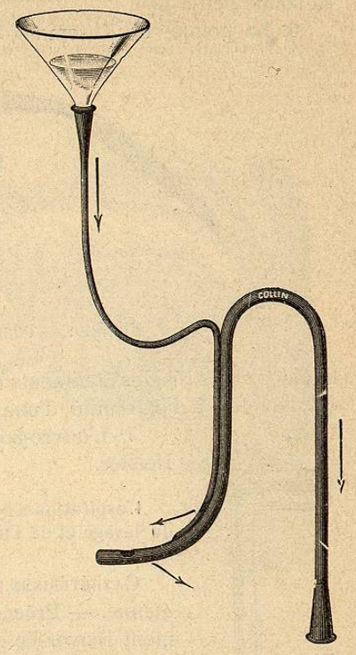

Fig. 847. — Sonde a double courant d'Audhoui.

5° Le tube en caoutchouc rouge de Faucher (fig. 848), long de $1^{m},50$, large de 8 à 12 millimètres, percé de deux orifices à l'extrémité stomacale et muni à l'extrémité externe d'un entonnoir en verre. Il porte à 50 centimètres de son extrémité stomacale un trait circulaire qui indique la longueur à introduire dans les voies digestives à partir des arcades dentaires.

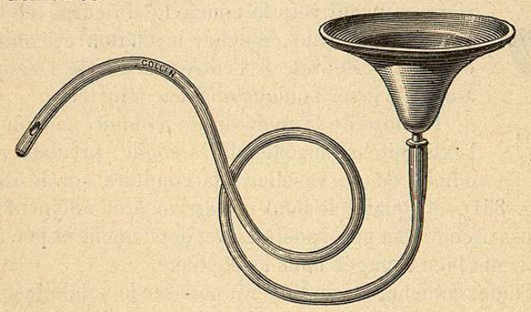

Fig. 848. — Tube de Faucher avec entonnoir.

Ce tube exige à un moment donné l'intervention du sujet lui-même, c'est à-dire l'accomplissement d'une série de mouvements de déglutition, dès que

l'extrémité stomacale a été portée à l'entrée de l'œsophage. Le malade *avale* sa sonde peu à peu.

6° La pompe de Kussmaul, modèle Collin (fig. 849), pour aspirer les



Fig. 849. — Pompe stomacale de Kussmaul.

liquides et les résidus d'aliments solides contenus dans l'estomac. La pompe est adaptée à l'extrémité d'une sonde œsophagienne.

7° L'ouvre-bouche de H. Larrey (fig. 850) ou celui de Heister.

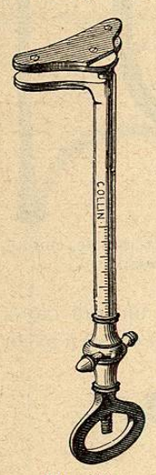

Fig. 850. Ouvre-bouche de Larrey.

L'aspiration a perdu beaucoup de partisans depuis l'avènement du lavage et de l'irrigation de l'estomac.

Cathétérisme par la bouche. — 1° *Avec la sonde œsophagienne.* — Procédé. — Le sujet étant assis, la tête fortement renversée en arrière et la bouche largement ouverte — après s'être placé à droite — introduire l'index gauche dans la cavité buccale, et faire glisser la pulpe sur le dos de la langue jusqu'à ce que l'extrémité arrive devant l'épiglotte, près du repli glosso-épiglottique médian ; puis là, avec le doigt recourbé en crochet, refouler la langue d'arrière en avant vers la concavité du corps de la mâchoire, ce qui permet de détacher le chaton cricoïdien d'avec la colonne vertébrale à l'entrée même de l'œsophage, c'est-à-dire de lever l'unique obstacle (Hueter).

Prendre de la main droite, comme une plume à écrire, l'extrémité stomacale de la sonde, préalablement enduite d'huile ou de vaseline ; la conduire sur le dos de l'index gauche (fig. 851), et, quand le bout est arrivé profondément dans le pharynx, la pousser contre sa paroi postérieure, doucement et peu à peu jusqu'à ce qu'on la sente bien engagée dans l'œsophage.

Retirer l'index gauche, et continuer à pousser la sonde jusqu'à ce que la partie engagée au delà de l'arcade dentaire supérieure mesure 45 centimètres. Le bout de la sonde est alors sûrement dans l'estomac.

On est averti de la pénétration de la sonde dans le larynx par un violent accès de toux et de suffocation.

2° *Avec le tube de Debove.* — Procédé. — La langue étant abaissée, introduire d'emblée derrière le chaton cricoïdien le tube de caoutchouc pourvu de son mandrin, lequel est recourbé à son extrémité.

Le tube une fois arrivé dans l'entrée de l'œsophage, maintenir le mandrin immobile avec la main gauche, pendant qu'avec la main droite, doucement et peu à peu, on fait glisser le tube sur ce conducteur.

Quand le tube est parvenu dans l'estomac, retirer le mandrin et fixer l'autre tube au premier à l'aide de l'ajutage.

Remplir l'entonnoir de liquide ; en l'élevant à une certaine hauteur, le liquide descend rapidement dans l'estomac. Dès que l'entonnoir est *presque* vide, l'abaisser rapidement au-dessous du niveau de l'estomac : alors le liquide revient chargé de mucosités et de résidus alimentaires.

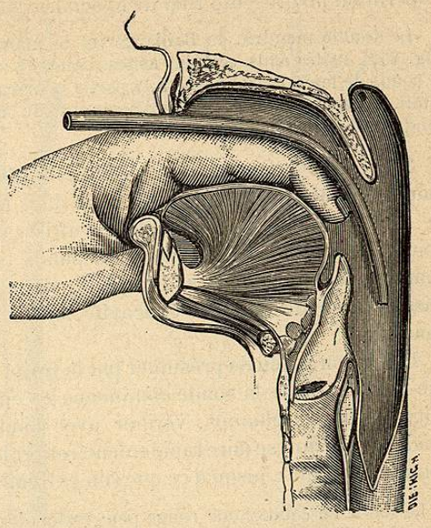

Fig. 851. — Cathétérisme de l'œsophage.
Sonde introduite sur le dos de l'index gauche.

On répète plusieurs fois cette petite opération, ordinairement avec une eau alcaline ou alcalinisée (bicarbonate de soude), jusqu'à ce que cinq à huit litres aient passé par l'estomac.

Cathétérisme par le nez. — 1° *Bouche fermée.* — Procédé. — La tête étant aussi fortement que possible renversée en arrière — après avoir choisi une sonde molle en caoutchouc rouge dite de Krishaler qu'on munit d'un mandrin — lui donner une courbure sigmoïde de façon que le bout se relève un



Fig. 852. — Mandrin articulé de Blanche.

peu en arrière, l'enduire d'huile ou de vaseline, l'introduire dans la narine droite, par exemple, la faire glisser rapidement sur le plancher nasal contre la cloison, et la conduire jusqu'au contact du bout avec la paroi postérieure du pharynx.

A ce moment, la pousser doucement et peu à peu, en s'assurant sans cesse, autant que possible par la sensation du contact, que le bout de la sonde descend à frottement contre le plan résistant de la colonne vertébrale, retirer le mandrin dès qu'on le présume engagé dans l'œsophage. Le reste de l'opération ne présente rien de spécial.

Le double mandrin de Baillarger et le mandrin à pièces articulées de Blanche (fig. 852), usités dans certains asiles d'aliénés, ont également pour but d'empêcher la sonde de faire fausse route à la partie inférieure du pharynx. Cependant, aujourd'hui, beaucoup d'aliénistes se dispensent du mandrin pour placer par le nez la sonde de Krishaber.

2° *Bouche ouverte.* — Procédé. — Même attitude de la tête ; même manière d'introduire la sonde jusque dans le pharynx.

Alors, pendant que la langue est attirée en avant par un aide qui pince sa pointe, porter derrière le voile du palais l'extrémité d'une aiguille de Deschamps, la convexité de son arc tournée en haut et un peu en avant, et faire glisser la sonde dans sa concavité, entre l'arc et la paroi postérieure du pharynx.

Dès qu'on a lieu de présumer par le trajet parcouru et la mobilité moindre que l'extrémité de la sonde commence à s'engager dans l'œsophage, déposer l'aiguille de Deschamps, vérifier avec l'index gauche l'engagement de la sonde, ce qui doit se faire rapidement, retirer le mandrin, puis pousser la sonde comme il a été dit, jusqu'à ce que son extrémité soit parvenue dans l'estomac.

La sonde en caoutchouc rouge peut rester des semaines et des mois à demeure sans déterminer d'accidents et sans s'altérer elle-même.

TUBAGE PERMANENT DE L'ŒSOPHAGE

Inauguré par Morell-Mackenzie, en 1883, puis perfectionné et préconisé par Symmonds, Renvers, Leyden, Mixter et autres, le tubage permanent de l'œsophage, plus généralement connu sous le nom de *méthode de Symmonds*, consiste à laisser en place dans les rétrécissements cancéreux, quelquefois dans les rétrécissements cicatriciels, une canule courte en gomme élastique à travers laquelle passent les aliments mâchés et avalés par les malades.

Les canules de Symmonds (il y en a divers modèles aujourd'hui) représentent toutes, en somme, des cônes allongés, et sont munies, à leur extrémité supérieure évasée, d'une ou deux longues anses de soie qui servent à leur pose et à leur extraction et dont les extrémités libres sont fixées en dehors de la bouche.

On emploie, pour les placer, des mandrins en baleine particuliers, ou simplement une bougie œsophagienne à boule (fig. 853 et fig. 854). On les change tous les dix ou douze jours.

Il est incontestable qu'on a obtenu par le tubage permanent des résultats au moins égaux, sinon supérieurs, à ceux de la gastrotomie ; mais, paraît-il, les canules s'obstrueraient souvent et ne seraient pas toujours bien tolérées.

Ce sont là, à notre avis, des objections peu importantes. La méthode de

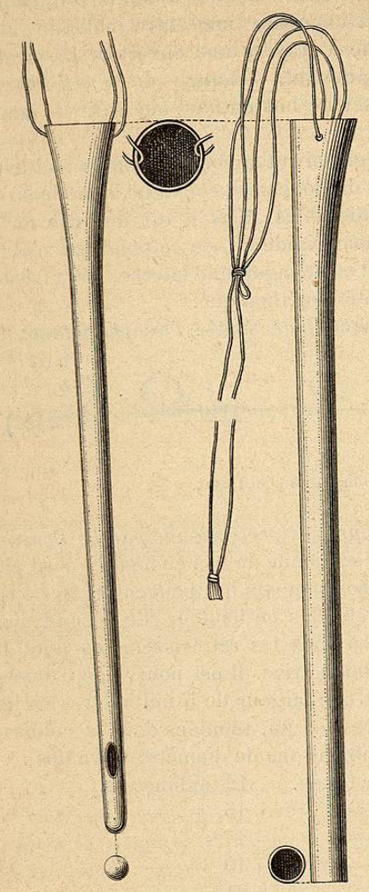

Fig. 853. — Canules œsophagiennes de Symmonds.



Fig. 854. — Mandrin de Symmonds.

Symmonds n'en est pas moins capable de rendre de signalés services toutes les fois qu'on pourra placer la canule sans crainte de perforation.

ŒSOPHAGOTOMIE INTERNE

L'œsophagotomie interne proprement dite, telle qu'elle a été créée par Maisonneuve en 1861[1], puis employée de nouveau chez nous par Lanelongue

[1] Maisonneuve. *Clin. chirurg.*, II, 409, 1864.

(de Bordeaux), Dolbeau, Trélat, Tillaux, Le Dentu, consiste à pratiquer par la bouche la section linéaire, ordinairement multiple, des rétrécissements cicatriciels de l'œsophage. Depuis son avènement, sous le nom d'*œsophagotomie combinée*, Gussenbauer[1] a fait connaître une autre méthode dans laquelle on exécute la section interne à travers une ouverture cervicale. Enfin, plus récemment, — cas exceptionnel, — Lange (de New-York)[2] a utilisé la gastrotomie pour faire passer de bas en haut une série de lames coupantes.

Il est évident que la dilatation progressive temporaire, notamment avec la série des bougies cylindro-coniques de Bouchard, constitue la méthode de choix pour les rétrécissements franchissables. Mais il est des cas où le rétrécissement forme une sorte d'anneau rigide et peu ou point extensible. C'est précisément à eux que convient l'œsophagotomie interne, en la faisant suivre, il est vrai, *toujours* de la dilatation méthodique.

Les instruments les plus recommandables sont : *l'œsophagotome de*

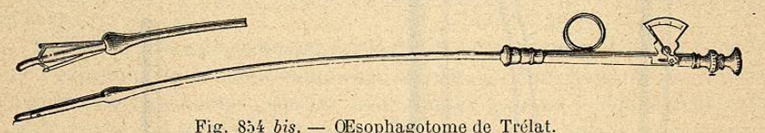

Fig. 854 *bis*. — Œsophagotome de Trélat.

Trélat[3] (fig. 854 *bis*) et *celui de Maisonneuve perfectionné par Le Dentu*[4], tous les deux à deux lames. Le premier sectionne de bas en haut et n'est par conséquent utilisable que pour les rétrécissements qui peuvent laisser passer sa tige terminale et qui sont peu étendus en hauteur. Le second sectionne de haut en bas et peut servir à tous les rétrécissements dont la lumière admet encore sa fine bougie conductrice. Il est pourvu de 6 lames jumelles dont les plus petites mesurent une largeur de 5 millimètres et les plus grosses une largeur de 9 millimètres, et qui, montées dans la coulisse de la tige conductrice, donnent les combinaisons de diamètre suivantes :

Deux lames	n° 1,	largeur totale.	12	millimètres.
—	nos 1 et 2,	—	15	—
—	n° 2,	—	17	—
—	nos 2 et 3,	—	19	—
—	n° 3,	—	21	—

« Ces deux dernières, comme le fait observer Le Dentu, pourraient parcourir un œsophage normal dans toute sa largeur sans le scarifier même superficiellement, puisque la partie la plus saillante de ces lames est émoussée. »

Avant de pratiquer l'œsophagotomie interne, il faut nécessairement avoir

[1] Gussenbauer (*D. Zeits. f. Heilkunde*, IV, 20 mars 1883).
[2] Lange (*N. York med. Rec.*, LI, p. 131, 1890).
[3] Trélat (*Bull. thérap.*, 30 mars 1870, et *Clin chir.*, 1891).
[4] Le Dentu (*Acad. de médecine*, 28 juin 1887).

déterminé d'une manière précise le siège du rétrécissement et s'être assuré qu'il s'agit d'un rétrécissement fibreux, et non pas *spasmodique*. Cette dernière recommandation ne saurait être considérée comme superflue.

Procédé. — Le manuel opératoire est très simple avec l'instrument de Trélat. Le conduire comme une sonde œsophagienne jusqu'au niveau du rétrécissement, y pousser doucement sa tige terminale jusqu'à l'épaulement, faire marcher la vis de l'extrémité sortante en vérifiant sur le curseur le degré d'écartement des lames, tirer l'instrument à soi de quelques centimètres, détourner la vis pour retirer l'instrument.

Avec l'instrument de Maisonneuve-Le Dentu les manœuvres sont un peu plus compliquées ; mais, à part l'emploi simultané de deux lames, elles sont les mêmes que celles qui sont décrites à propos de l'urétrotomie interne.

L'œsophagotomie interne, malgré son ancienneté et ses perfectionnements, n'a point trouvé beaucoup d'applications (25 en tout, d'après H. Richardson) et compte peu de partisans à l'heure actuelle : on redoute toujours une fausse route au-dessus du rétrécissement ou une effraction du tube œsophagien à son niveau, parce qu'on manœuvre à longue distance, avec des instruments lourds et encombrants, presque sans autre jalon que les données de la mensuration, et que, d'autre part, l'œsophage plonge pour sa plus grande longueur dans une région fermée, profonde, inaccessible, entourée d'organes dangereux (aorte, plèvres, etc.). L'expérience a montré que ces craintes ne sont pas tout à fait injustifiées, même si nous faisons la part de l'époque pré-antiseptique, puisque Ashurst, d'après un relevé de 20 œsophagotomies internes, nous indique une mortalité de 25 p. 100. Nous les croyons cependant exagérées, et nous estimons que l'œsophagotomie interne, malgré ses périls, mérite d'être conservée[1] pour le traitement de certains rétrécissements fibreux.

ŒSOPHAGOTOMIE EXTERNE

L'œsophagotomie externe n'est autre que l'ouverture momentanée de l'œsophage, soit dans sa portion cervicale, soit dans sa portion thoracique. On peut, en effet, arriver à cette dernière par le médiastin postérieur, ainsi que l'ont montré successivement Nassilof, Quénu et Hartmann, Potarca, J.-D. Bryant[2] ; mais, comme l'œsophagotomie externe intra-thoracique n'a été encore que tentée sur le vivant[3], tout en admettant son caractère réellement pratique, nous ne nous occuperons que de l'œsophagotomie classique, cervicale.

Elle est indiquée : 1° (*taille œsophagienne*) pour l'extraction de corps étrangers qui se trouvent solidement enclavés dans la portion cervicale et même

[1] Voy. Ceccherelli (*Berlin. klin. Woch,*, 13 avril 1894).
[2] Voy. *Dennis's Syst. of Surgery*, III, p. 225, 1896.
[3] Voy. Forgue. De l'œsophagotomie intra-médiastinale pour corps étranger de l'œsophage thoracique (*Congr. fr. de chir.*, p. 220, 19 oct. 1898).