dans la portion thoracique, ou qu'on n'a pu, en tout cas, enlever par la bouche ni propulser vers l'estomac ; 2° pour le traitement de certains diverticules œsophagiens (*inversion*, *extirpation*) ; 3° pour le traitement de rétrécissements cicatriciels, infranchissables, qui siègent au niveau, au-dessus ou

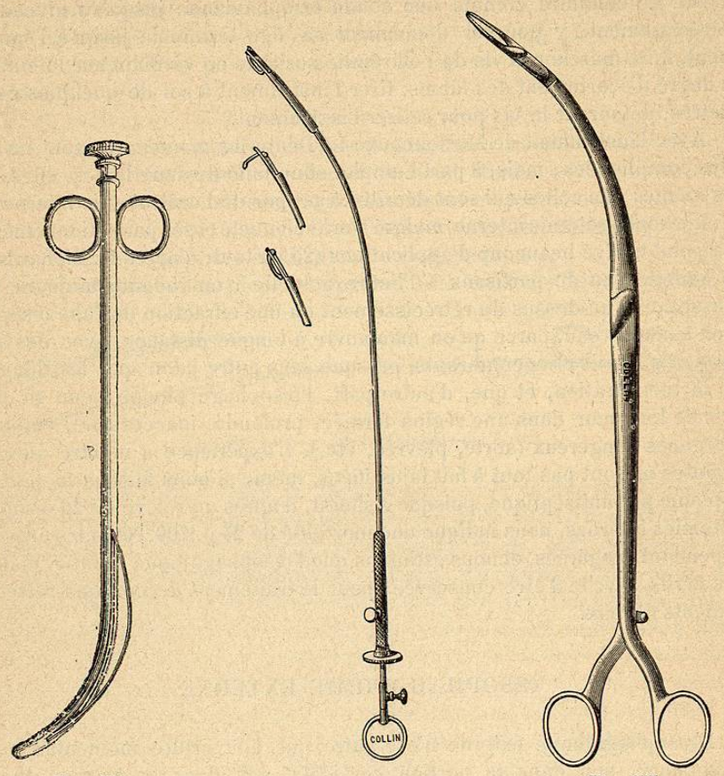

Fig. 855. Sonde de Vacca Berlinghieri.

Fig. 856. Crochet œsophagien à bascule pour l'extraction de corps étrangers.

Fig. 857. Pince œsophagienne de Collin.

au-dessous de la plaie opératoire (section directe, section interne de Gussenbauer).

Appareil instrumental :

Un bistouri droit ;
Deux écarteurs mousses fenêtrés ;
Une érigne double ;
Une pince à dissection et une pince dentée ;
Une série de pinces hémostatiques ;
Une sonde cannelée ;

Une aiguille de Deschamps ;
Des ciseaux droits et courbes ;
Une sonde de Vacca Berlinghieri (fig. 855) ou, à défaut, une sonde d'homme ou une bougie œsophagienne à grosse olive ;
Des aiguilles de Hagedorn, fils à ligature et à suture, drain ;
Enfin, suivant le but de l'opération, des pinces œsophagiennes (fig. 857) et un crochet à bascule (fig. 856), ou un long bistouri boutonné, un urétrotome de Maisonneuve, etc.

Procédé. — La tête étendue et la face tournée à droite — après avoir déterminé l'anneau cricoïdien et le bord antérieur du sterno-mastoïdien gauche, se placer à gauche et faire une incision cutanée qui commence un peu au-dessus de l'extrémité interne de la clavicule, monte un peu en avant du bord antérieur du sterno-mastoïdien, parallèlement à lui, et s'arrête au niveau du bord supérieur du cartilage thyroïde (fig. 858).

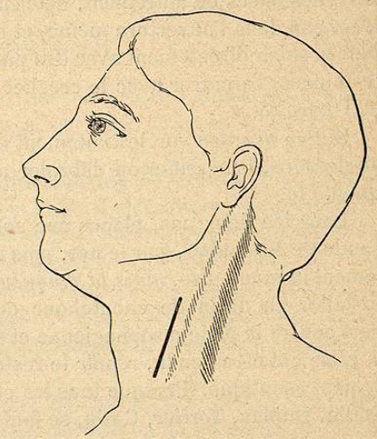

Fig. 858. — Œsophagotomie externe.

Diviser la partie correspondante du peaucier et l'aponévrose cervicale superficielle, en liant ou en forcipressant, s'il le faut, quelques petites veines.

Faire reporter en dehors le sterno-mastoïdien, pénétrer avec le bec de la sonde dans l'intervalle qui existe entre les sterno-hyoïdien et sterno-thyroïdien d'une part et l'omoplate-hyoïdien de l'autre, reconnaître le lobe gauche du corps thyroïde et le faire écarter du côté droit.

Reconnaître la trachée par le toucher et par la vue : puis, pendant qu'on écarte en dehors le paquet vasculo-nerveux (carotide primitive, jugulaire interne et nerf vague), reconnaître aussi l'œsophage que l'on trouve immédiatement derrière la trachée et qui déborde un peu cette dernière sous la forme d'un tube aplati, à bord mousse, consistant, rougeâtre ou charnu. On le reconnaît de suite s'il est déjà distendu par un corps étranger, à moins de le confondre alors avec le lobe thyroïdien gauche, ce qui est arrivé.

Si l'on veut ouvrir l'œsophage sans conducteur, saisir son bord avec une pince dentée, le soulever un peu, le ponctionner de dehors en dedans dans une profondeur de 3 millimètres, puis agrandir l'ouverture de haut en bas, *le long du bord*, dans une étendue de 2 centimètres et demi environ, avec le bistouri et la sonde cannelée ou avec les ciseaux, en s'assurant que la muqueuse, qui cède souvent devant le bistouri à cause de la laxité du tissu conjonctif sous-jacent, est fendue en même temps que la tunique musculaire ; sinon la fendre à son tour. Pendant ce temps de l'opération, éviter la lésion du nerf récurrent qui repose au-devant de l'œsophage contre la tra-

chée, et, si on la voit sur le passage de l'instrument tranchant, diviser l'artère thyroïdienne inférieure entre deux ligatures.

Si l'on emploie le conducteur de Vacca, l'introduire comme une sonde à mandrin, insinuer son extrémité derrière le chaton cricoïdien, sa convexité en arrière, puis le retourner sur place de façon que la convexité appuie sur le bord gauche de l'œsophage et pousser le bouton du mandrin pour faire saillir ce dernier et pour tendre le bord correspondant de l'œsophage. Ponctionner et inciser l'œsophage, comme il a été dit plus haut.

Pendant que les bords de l'ouverture œsophagienne sont tenus écartés avec des anses ou autrement, déterminer la position du corps étranger s'il n'est pas dans l'ouverture même, et examiner la façon dont il se présente, puis le saisir directement avec des pinces, ou, s'il continue à descendre sous les pinces, l'amarrer avec le crochet à bascule ou un instrument analogue, et l'extraire.

Si l'on avait en vue le traitement d'un rétrécissement situé au-dessus ou au-dessous, le scarifier ou débrider avec un bistouri boutonné, un herniotome, etc.

Dans les deux cas, placer une sonde œsophagienne, de préférence une sonde de Krishaber, par le nez, puis réunir de préférence en partie ou totalement la muqueuse, *mais la muqueuse seulement*, par un surjet de catgut. Installer un drain de caoutchouc ou de gaze iodoformée qui aille d'une part contre la plaie œsophagienne et sorte d'autre part à l'angle inférieur de la plaie cutanée ; enfin, réunir le reste de cette dernière, appliquer un pansement aseptique. Presque tous les chirurgiens, aujourd'hui, d'accord avec Collin, Duplay, Terrier, Cazin, se font une règle de ne point fermer complètement la plaie extérieure ni même la plaie œsophagienne.

Cependant il importe de rappeler que Terrillon[1] a pu obtenir d'emblée, sans accident, la réunion immédiate totale, et que Segond[2] n'a pas été moins heureux dans deux cas personnels après l'extraction du corps étranger. Segond a suturé toute l'étendue de la plaie œsophagienne, et il n'a point hésité à placer la suture, un surjet de catgut, *sur toute la couche musculaire* du conduit ; puis il a réuni les parties molles en laissant un bout de drain à la partie inférieure de la plaie. Point de sonde œsophagienne. La dernière opérée s'est alimentée elle-même avec du liquide pendant dix jours, après quoi les aliments solides ont été permis.

Berger[3] conseille, pour plus de sûreté, de faire une incision presque médiane au lieu de l'incision latérale classique. « On arrive ainsi sur l'isthme du corps thyroïde, on le coupe entre deux ligatures, on sépare de la trachée sa moitié gauche et le lobe correspondant de la glande. En faisant fortement ériger la trachée vers la droite, on trouve aussitôt la partie latérale de l'œsophage et on n'a que peu de vaisseaux à saisir. »

[1] Terrillon (*Soc. chir.*, p. 182, 1893).
[2] Segond (*Ibid.*, p. 188, 1893 et p. 783, 1899).
[3] Berger (*Ibid.*, p. 281, 1893).

Sur une statistique de 135 œsophagotomies externes pratiquées de 1738 à 1894, Egloff[1] compte 100 guérisons, Frœlich[2] signale 110 guérisons sur 142 cas. La mortalité est d'autant plus grande qu'on s'éloigne davantage du moment de l'enclavement ; elle dépend aussi de la nature et du siège des corps étrangers. Sur les 135 cas il y a eu 8 hémorragies fatales et 14 perforations et gangrènes fatales, avec abcès du médiastin, du poumon, du cou, etc.

Enfin, sur 167 cas d'œsophagotomie externe recueillis jusqu'à janvier 1897, Bull et Walker[3] ont trouvé une mortalité générale de 24,07 p. 100.

ŒSOPHAGOSTOMIE

Cette opération consiste à pratiquer une ouverture définitive ou provisoire à la partie inférieure de l'œsophage cervical. D'après J. Berg[4], elle daterait de plus de cent ans.

Définitive, l'ouverture doit permettre uniquement l'alimentation, lorsque le pharynx est devenu imperméable à la suite d'ulcérations, de gangrènes, de néoplasmes cancéreux, et elle est alors bien préférable à la gastrostomie. Provisoire, elle peut servir au traitement direct soit de rétrécissements cicatriciels supérieurs (Sklifossowski[5]) soit de rétrécissements analogues inférieurs, en se combinant dans ce dernier cas avec l'œsophagotomie interne de Gussenbauer ou avec la gastrostomie (cathétérisme rétrograde, ficelle-scie d'Abbe[6]).

Les temps de l'opération sont d'abord les mêmes que pour l'œsophagotomie externe. Puis, quand l'œsophage a été ouvert, on attire les bords de la plaie œsophagienne avec des anses ou des pinces, et on les fixe, à contact ou à distance, suivant le possible, par des points de suture à la plaie cutanée ; quelques autres points sont passés aux angles supérieur et inférieur de celle-ci, pour réduire son étendue. On installe en permanence une canule analogue à celle de la trachéotomie (œsophagotomytube), ou mieux on laisse la plaie libre, on applique un pansement absorbant lâche, et, pour l'alimentation, on passe de temps à autre une sonde de Krishaber.

RÉSECTION DE L'ŒSOPHAGE

Si l'opération a été faite à titre provisoire, lorsque le rétrécissement est guéri, on dégage les bords de la plaie œsophagienne, et on l'abandonne à elle-même ; au bout d'un temps variable la fistule se ferme.

[1] Egloff (*Bruns's Beitr. z. kl. Chir.*, p. 143, XII, 1894).
[2] Frœlich (*Arch. prov. de chir.*, III, 1894).
[3] W. Bull. et J. Walker (*N. York med. Rec.*, 6 mars 1897).
[4] J. Berg (*Cong. f. chir.*, n° 25, 1885).
[5] Sklifossowski (*Congr. int. de Copenhague*, août 1884).
[6] Abbe. *The « string » method of dividing œsophageal stricture* (*Med. Record*, 15 fév. 1893).

Ashurst, sur 36 cas, signale 27 morts. Il s'agit donc d'une opération très grave ; mais sa gravité est surtout due à la nature de l'affection indicatrice habituelle (carcinome) et à la période avancée où l'on intervient.

Billroth l'a expérimentée d'abord (1870) sur le chien ; et puis Czerny l'a pratiquée le premier (1873) ; son opérée (une vieille femme) a vécu encore plus d'une année.

Toutes les opérations faites jusqu'à ce jour l'ont été à l'étranger, sauf celle très complexe de Péan, qui récemment a enlevé avec succès le corps thyroïde, le larynx et l'œsophage. Toutes ont eu comme indication le carcinome [1], à l'exception du fait de Kendal Franks [2] (excision heureuse d'un rétrécissement simple congénital).

Le manuel opératoire ne diffère point d'abord de celui de l'œsophagotomie externe. Lorsque l'œsophage a été découvert sur le côté gauche et qu'on a trouvé le cancer assez limité, on l'isole en avant et en arrière, on fixe ses extrémités avec des anses de fil au-dessus et au-dessous du néoplasme, puis on excise ce dernier, et l'on suture le bout thoracique de l'œsophage à la partie inférieure de la plaie cutanée ; au besoin, si l'excision a été très basse, nous dit Kocher, qui a pratiqué plusieurs fois l'opération, on se contente d'amarrer ce bout pendant quelques jours avec des pinces à forcipressure. On tamponne à la gaze iodoformée le bout supérieur, ainsi que la plaie. Alimentation avec la sonde, pendant quatre ou cinq jours, par le bout inférieur, puis par la bouche.

« Peu à peu les deux bouts se rétractent et ils finissent par se cicatriser sans aucun rétrécissement. » (v. Winiwärter.) S'il reste une fistule, on la ferme au besoin par une opération complémentaire.

Quant à la mortalité de l'opération, on comprend sans peine quelle soit très élevée, 8 morts sur 12 cas, d'après Ashurst.

Est-il permis de songer devant ces résultats à la résection de l'œsophage thoracique par le médiastin postérieur ? Nous ne le pensons pas.

LAPAROTOMIE

Sous le nom de *laparotomie* on comprend aujourd'hui l'ouverture de l'abdomen par une incision sur un point et dans une étendue quelconques. La laparotomie, en effet, suivant les cas, se pratique dans les neuf régions conventionnelles de la paroi antéro-latérale de l'abdomen (épigastre, hypogastre, flancs droit et gauche, etc.), tantôt limitée à l'une d'elles, tantôt empiétant sur une ou plusieurs régions voisines, et la longueur de l'incision peut varier de 33 à 35 centimètres et au delà.

Deux variétés. — Elle est dite *incomplète* quand l'incision s'arrête au

[1] Fr. Kendals (*Brit. J.*, 3 nov. 1894).
[2] Cons. Marwedel, Bruns's Beitr. XIV, 1895,

tissu conjonctif sous-péritonéal ; *complète* (*cœliotomie* de Harris) quand l'incision traverse toute l'épaisseur de la paroi abdominale, y compris le péritoine : distinction essentiellement pratique, puisque la péritonite est exceptionnelle dans le premier cas, presque fatale dans le second cas, lorsqu'on ne se conforme pas rigoureusement aux règles de la méthode antiseptique.

Indications. — La laparotomie incomplète est usitée dans certaines opérations qu'on fait d'après la *méthode sous-péritonéale* par décollement du péritoine : ligature des artères iliaques, évacuation large et drainage de phlegmons sous-séreux, etc. Bardenheuer et Gubaroff la recommandent, d'autre part, dans un but simplement explorateur.

La laparotomie complète a des indications infiniment plus nombreuses : elle est tantôt *exploratrice*, tantôt *finale*, c'est-à-dire suffisante par elle-même au but thérapeutique, tantôt simplement *préliminaire*, c'est-à-dire constituant la première partie indispensable, l'exorde nécessaire d'une opération intra-abdominale ou intra-pelvienne.

La laparotomie exploratrice est aujourd'hui acceptée à peu près partout et par tous les chirurgiens ; elle permet de juger directement l'opérabilité d'un cas donné, d'une tumeur par exemple, et, si celle-ci est opérable, de décider le meilleur mode opératoire. Mais il ne faut pas en abuser en négligeant les données de l'exploration clinique ordinaire.

La laparotomie finale, analogue à la pleurotomie, est souvent utilisée soit pour le traitement de l'ascite simple ou tuberculeuse, soit pour celui de la péritonite diffuse aiguë, purulente ou septique, par le lavage et le drainage.

Enfin, la laparotomie préliminaire, la plus commune de toutes, a une foule d'applications qu'il serait trop long d'énumérer et qui se rapportent à la chirurgie générale (plaies de l'intestin, cancer de l'estomac et de l'intestin, occlusion intestinale, etc.), à la gynécologie (ovariotomie, ovaro-salpingectomie, hystérectomie, etc.), ou à l'obstétrique (opérations césariennes).

Appareil instrumental pour la laparotomie elle-même ; soit la laparotomie complète :

Un bistouri droit et un bistouri boutonné ;
Une pince à dissection et deux pinces à dents de souris ;
Une dizaine de pinces hémostatiques ;
Une sonde cannelée ;
De forts ciseaux droits mousses et des ciseaux ordinaires courbes ;
Deux larges écarteurs, fenêtrés ou pleins ;
Deux aiguilles de Hagedorn et des aiguilles de Moij ou une aiguille de Reverdin ;
De la soie très fine, du catgut fin et du crin de Florence.

Incisions diverses. — L'incision de la laparotomie est habituellement rectiligne, et est menée tantôt dans un sens vertical, ce qui est la règle, tantôt dans un sens oblique ou transversal. Quelquefois elle est composée en **L** ou en **T**, exceptionnellement en croix.

Position du malade. — Depuis plusieurs années, selon les cas, on fait la

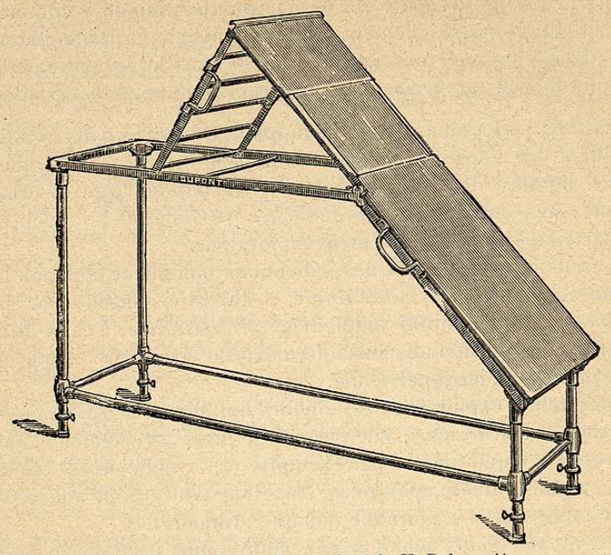

Fig. 859. — Table à plan incliné de H. Delagenière.

laparotomie en deux positions, distinctes ou successives : *la position horizontale*, qui était naguère la seule usitée, et la *position inclinée dite de*

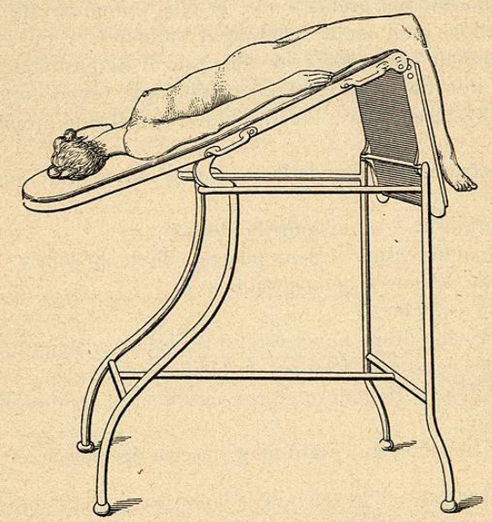

Fig. 860. — Table « simplex » d'Herbet.

Trendelenburg, tête en bas. Pour la première une table quelconque suffit, pourvu qu'elle soit solide, assez haute, assez longue et pas trop large. Pour la seconde on se sert aujourd'hui de tables d'opération spéciales ou de plans inclinés mobiles qui permettent de renverser le malade sous un angle de 45° ou à peu près : parmi les plus recommandables, nous citerons la table de

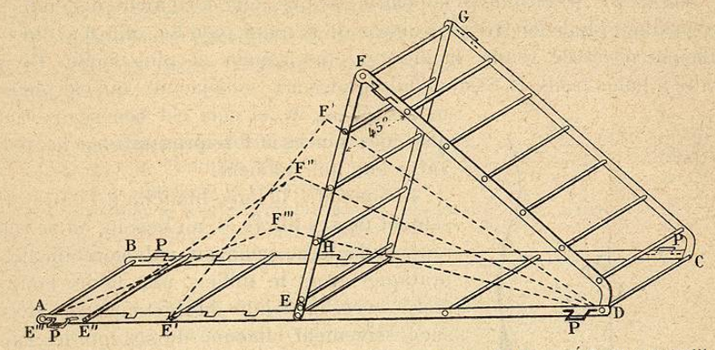

Fig. 861. — Plan incliné de Péraire, disposé pour une opération. Échelles métalliques.

H. Delagenière (fig. 859), la table « simplex » d'Herbet (fig. 860) et le plan portatif de Péraire[1] (fig. 861 et fig. 862). La position inclinée est souvent très avantageuse et même indispensable pour les opérations intra-pelviennes.

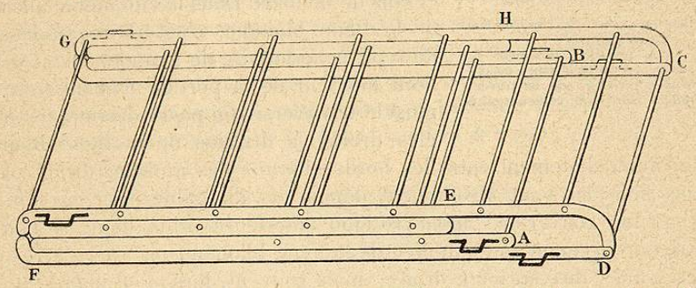

Fig. 862. — Plan incliné de Péraire, replié sur lui-même pour le transport en ville.

Laparotomie médiane sous-ombilicale. — Soit, comme type, la laparotomie la plus ordinaire, celle qui se fait sur la ligne médiane ou *blanche*, entre l'ombilic et la symphyse pubienne.

1° *Incision.* — Toutes les précautions aseptiques étant prises, la *vessie vidée* et le sujet endormi, soit dans la position horizontale, soit dans la position inclinée, — après s'être placé à droite ou à gauche du sujet, ayant en face l'aide principal, — en *s'orientant* sur une ligne fictive qui joindrait l'ombilic

[1] Construit chez Herbet.

et la fente vulvaire ou le milieu de la racine de la verge laissée à découvert, diviser nettement la peau sur une longueur de 8 à 16 centimètres, selon l'état de l'abdomen et la nature de l'opération projetée ; l'incision, en sa plus grande étendue, commence immédiatement au-dessus de l'ombilic et s'arrête à 2 centimètres environ au-dessus de la symphyse pubienne, ou vice versa (fig. 863, A B). Au besoin, si la peau n'est pas déjà fortement distendue, la fixer pendant l'incision avec les doigts de la main gauche, afin d'éviter tout déplacement et de rendre la diérèse plus franche et plus facile. Diviser ensuite à longs traits le tissu cellulo-graisseux sous-jacent, qui est plus ou moins épais, et, si cela est nécessaire, jeter quelques pinces à forcipressure sur les petits vaisseaux qui donnent.

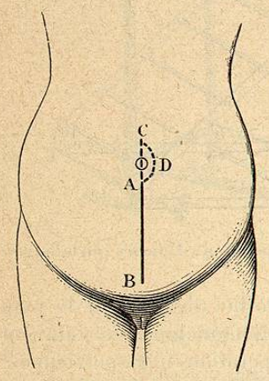

Fig. 863. — Laparotomie.

AB, incision pour la laparotomie sous-ombilicale.

Les traits pointillés indiquent le prolongement éventuellement nécessaire de cette incision, soit en traversant l'ombilic, soit en le contournant à gauche.

Reconnaître la ligne blanche à l'entre-croisement de ses fibres et, au besoin, en se repérant sur la ligne péno ou vulvo-ombilicale, y pratiquer, vers le milieu, une petite boutonnière avec la pointe du bistouri, et diviser successivement chacune de ses moitiés supérieure et inférieure sur la sonde cannelée passée préalablement au-dessous d'elle par la petite boutonnière ; ou bien, sans le concours de la sonde, la diviser directement, de haut en bas ou de bas en haut, à longs traits successifs de bistouri. Dans le cinquième inférieur de la ligne blanche, c'est-à-dire au-dessous du repli semi-lunaire de Douglas formé par le bord inférieur de la portion d'aponévrose du muscle transverse qui passe derrière les muscles droits, la division de la ligne blanche conduit immédiatement entre les bords charnus des muscles droits parce que ces muscles sont absolument dépourvus de gaine à ce niveau, ils n'ont qu'une couverture aponévrotique antérieure. Plus haut, si l'on se tient rigoureusement sur le milieu de la ligne blanche, on arrive à respecter les gaines des muscles droits; mais souvent, lorsqu'on opère sur un ventre plat ou modérément distendu depuis peu de temps, il arrive que le bistouri tombe dans l'une ou l'autre gaine ; il n'en résulte aucun inconvénient ultérieur, si l'on prend la peine de reconstituer la gaine par un plan profond de sutures. Quand le bistouri a ainsi dévié, il faut continuer à diviser non seulement la ligne blanche, mais encore le feuillet postérieur de la gaine du muscle droit, en repérant sa tranche externe avec quelques pinces à forcipressure ou anses de soie.

La ligne blanche une fois fendue sur toute la longueur de la plaie cutanée, si le péritoine est doublé par une couche épaisse de tissu graisseux, entr'ouvrir légèrement cette couche, dans le sens vertical ou transversal, avec le bec de la sonde cannelée, *vers le haut* de la plaie ; saisir un pli du péritoine

entre deux petites pinces dentées, dont l'une est confiée à l'aide principal, et sectionner ce pli avec le bistouri entre les pinces.

Lorsque la cavité péritonéale est ainsi ouverte, agrandir l'ouverture en sectionnant le péritoine dans la direction du pubis avec une paire de ciseaux droits mousses ; passer l'index gauche dans la brèche derrière le péritoine, et continuer à diviser ce dernier sur l'index, en se servant des ciseaux, jusqu'à la commissure inférieure de la plaie, *mais après s'être assuré que la vessie n'est pas restée anormalement allongée au-dessus de la symphyse pubienne.*

Quand les circonstances l'exigent, on agrandit la plaie abdominale soit en contournant à gauche l'ombilic (fig. 863, ADC), soit en le traversant verticalement (même fig. AC) ; mais, en ce dernier cas, nous conseillons avec plusieurs autres chirurgiens, d'exciser la cicatrice ombilicale à la fin de l'opération (*omphalectomie complémentaire*) et de réunir ses bords en ligne droite en même temps que le reste de la plaie abdominale au-dessus et au-dessous.

2° *Suture.* — Le but de l'opération étant accompli (exploration, lavage, ovariotomie, myomectomie, hystérectomie, résection intestinale, etc.), suivant les cas, fermer *complètement* ou *incomplètement* la plaie abdominale.

Dans l'occlusion complète, le nombre des plans de suture varie suivant l'état de la paroi musculo-aponévrotique et la présence ou l'absence d'un pannicule graisseux sous-cutané

Si la peau est dépourvue de graisse ou à peu près, si la paroi musculo-aponévrotique a son épaisseur et sa résistance ordinaires et que la section de la ligne blanche soit régulière sur toute la longueur, appliquer *trois étages de suture*, c'est là le type en quelque sorte normal adopté aujourd'hui par la grande majorité des chirurgiens : 1° surjet de catgut fin pour l'affrontement par adossement des feuillets séreux droit et gauche ; 2° surjet de soie fine (n° 0 ou 00) pour la réunion de la ligne blanche ; 3° suture entrecoupée de la peau avec les crins de Florence.

Si la gaine d'un muscle droit a été ouverte, après la suture séro-séreuse réunir séparément chaque feuillet de la gaine par un surjet de soie.

Si la paroi musculo-aponévrotique est très amincie par la distension, la réunir en même temps que le péritoine par un surjet de soie fine, inverser la ligne de réunion pour adosser ses faces et l'assujettir par un autre surjet de soie.

Enfin, si le pannicule graisseux sous-cutané présente un développement notable, ajouter aux points d'union cutanés une série de points de détente qui rasent ou mieux traversent superficiellement le plan musculo-aponévrotique afin de ne pas laisser d'espace mort.

Dans l'occlusion incomplète, c'est toujours la partie inférieure de la plaie qu'on laisse ouverte pour le drainage (drains tubulés et mèches de gaze) ou par laquelle on extériorise, — avec ou sans suture marginale, — un organe, le pédicule d'un organe (utérus, par exemple), le reste d'un kyste ou une poche purulente, hématique, fœtale (*marsupialisation*), qu'on ne peut enlever

à cause de la multiplicité, de la solidité et du danger des adhérences ou connexions. Mais la partie restante de la plaie se ferme d'après les mêmes règles que dans l'occlusion complète.

On enlève les points cutanés du dixième au douzième jour ; on pourrait sans inconvénient les laisser plus longtemps. Le séjour au lit doit, en tout cas, durer au moins dix-huit jours ; et quand l'opéré se lève, il est sage de le munir d'une ceinture ventrière, qu'il portera plusieurs mois.

PARACENTÈSE DE L'ABDOMEN

On entend sous le nom de *paracentèse de l'abdomen* la ponction de la cavité péritonéale lorsque cette cavité est ou peut être le siège d'un épanchement liquide, d'une ascite plus ou moins considérable ; elle est donc, suivant les cas, délibérément évacuatrice ou d'abord exploratrice.

D'autre part, elle consiste tantôt en l'emploi de la simple ponction avec un trocart ordinaire, tantôt en la ponction, aspiratrice, tantôt en la combinaison de la ponction, simple ou aspiratrice, avec l'injection d'un liquide modificateur (naphtol, créoline, teinture d'iode, etc.), avec le lavage du péritoine (eau stérilisée, eau salée), avec le drainage vertical ou transversal, capillaire ou tubulé.

Nous ne décrirons que le manuel opératoire de la ponction simple telle qu'on la pratique journellement dans les cas d'hydropisie ascite.

Appareil instrumental et accessoires :

Un trocart de 3 à 4 millimètres de diamètre, muni d'un robinet, ou mieux d'un robinet et d'un petit tube latéral d'échappement auquel on adapte un tube de caoutchouc long de 1 mètre à $1^{m},20$;

Un stylet mousse qui peut passer par la canule du trocart ;

Quelquefois un bistouri droit ou une lancette à grain d'orge pour faire la voie cutanée par ponction au trocart ;

Un récipient dans lequel va plonger à terre, près du lit ou de la table, l'extrémité libre du caoutchouc ;

Un peu d'huile bouillie ou de la vaseline aseptique ;

Du collodion iodoformé et un gâteau de coton aseptique ;

Enfin, un bandage de corps et des épingles de sûreté.

La ponction peut se faire par la cicatrice ombilicale quand elle est distendue en ampoule par le liquide et qu'on désire établir une fistule ; mais généralement on préfère la pratiquer soit sur la ligne blanche, à égale distance de l'ombilic et du pubis (lieu d'élection des praticiens anglais), soit sur le milieu d'une ligne qui joindrait l'ombilic à l'épine iliaque antéro-supérieure gauche (lieu d'élection des Français). Chez la femme en état de grossesse avancée, il est toutefois nécessaire de reporter plus haut le point de ponction et de choisir la région ombilicale (Ollivier), ou le flanc gauche (Velpeau), ou même plutôt l'hypochondre gauche (Scarpa).

Procédé : soit la ponction entre l'ombilic et l'épine iliaque gauche. Le

malade étant couché sur le dos ou mi-assis au bord gauche du lit ou de la table, avec une légère inclinaison du tronc vers le même côté, — après avoir vidé la vessie et vérifié de nouveau par la percussion les limites respectives de la matité et de la sonorité abdominales, — toutes les précautions aseptiques étant régulièrement prises en ce qui concerne le champ opératoire, les instruments et les mains ; enfin, un bandage de corps ayant été passé d'avance sous le malade, — indiquer du bout de l'index gauche le lieu de la ponction si la paroi n'est pas œdématiée, ou bien, dans le cas contraire, le

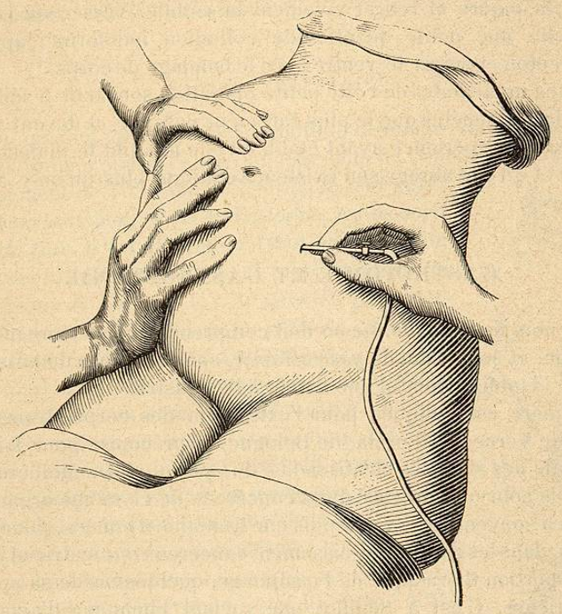

Fig. 864. — Paracentèse de l'abdomen dans l'ascite.

déterminer en déprimant la paroi en godet ; puis, prendre le trocart de la main droite, le pommeau du poinçon bien appuyé contre le creux de la paume, l'index droit allongé sur la canule jusqu'à 2 centimètres et demi environ de la pointe préalablement enduite d'huile ou de vaseline ; et traverser la paroi d'un coup sec et brusque, en pleine zone mate, jusqu'à ce que l'index affleure la peau et qu'on sente libre l'extrémité abdominale du trocart. Il faut éviter de faire la ponction sur le trajet d'une veine sous-cutanée toutes les fois que cela est possible.

Retirer le poinçon, et fermer le robinet si le liquide coule ; sinon, introduire de nouveau le poinçon dans la canule et le pousser plus profondément jusque dans la cavité péritonéale. Lorsque la ponction est bien réussie, ajuster le tube de caoutchouc au pavillon de la canule ou à son tube latéral (fig. 864) ; ouvrir le robinet et laisser le liquide s'écouler dans le récipient