qui est placé à terre près du lit ou de la table, pendant qu'un aide, installé de l'autre côté du malade, comprime régulièrement le ventre avec ses mains étalées afin de prévenir la syncope qui peut avoir lieu par anémie cérébrale à la suite de la décompression vasculaire intra-abdominale. Si l'écoulement du liquide s'arrête brusquement, varier la direction de la canule ou désobstruer cette dernière avec le stylet mousse ou une sonde cannelée.

Lorsque l'évacuation est terminée, — l'aide continuant toujours à comprimer l'abdomen, — retenir les téguments avec le pouce et l'index gauches autour de la piqûre et retirer vivement la canule. Verser sur la piqûre et autour d'elle une petite quantité de collodion iodoformé, appliquer un gâteau de coton et serrer le ventre avec le bandage de corps.

Les suites immédiates de cette petite opération sont tout à fait bénignes. Mais il ne faut la répéter que le plus rarement possible et devant une nécessité manifeste, l'expérience ayant établi qu'elle affaiblit le malade tout en le soulageant et qu'elle abrège son existence d'autant plus qu'on y a plus souvent recours.

GASTROTOMIE ET GASTROSTOMIE

Sous le nom de *gastrotomie* on doit comprendre l'ouverture momentanée de l'estomac, et sous celui de *gastrostomie*, son ouverture définitive ou temporaire par l'établissement d'une fistule à l'épigastre.

La première est indiquée pour l'extraction des corps étrangers (*taille stomacale* de Verneuil) ; Loreta (de Bologne) la préconise pour faire la dilatation digitale des sténoses cicatricielles du pylore, et D. Mollière l'a pratiquée une fois pour un rétrécissement cancéreux de ce même organe. — A la seconde on a souvent recours, depuis une trentaine d'années, pour alimenter les malades, dans les cas de rétrécissement cancéreux ou cicatriciel infranchissable de la portion thoracique de l'œsophage, quelquefois de sa portion cervicale inférieure. C'est à Sédillot que revient l'honneur d'avoir fait sur l'homme la première opération de ce genre (1849), d'en avoir indiqué la portée et d'avoir établi les premières règles du manuel opératoire. Notre savant ami, le Dr L.-H. Petit[1], avait proposé la gastrostomie pour la cure des rétrécissements inférieurs de l'œsophage par le *cathétérisme rétrograde*. Cette proposition a reçu, depuis, de nombreuses et heureuses applications entre les mains de v. Bergmann, de v. Hacker, de Mickulicz, d'Abbe, de Gerster, etc., surtout sous la forme de *cathétérisme à la bougie sans fin* et sous celle *de la ficelle-scie* (méthode d'Abbe). Enfin, Bernays[2] a prôné la gastrostomie pour le curettage à répétition des cancers inopérables du pylore ; il a fait cette opération sur deux malades avec des résultats satisfaisants.

Appareil instrumental :

Un bistouri droit ;

[1] L.-H. Petit. *Traité de la gastrostomie*, Paris, 1879.

[2] Bernays (*Ann. of Surgery*, p. 489, X, 1887).

Une pince anatomique et une pince à griffes ;

Une sonde cannelée ;

Deux larges écarteurs fenêtrés mousses ;

Une paire de ciseaux courbes mousses et une paire de ciseaux pointus droits ;

Une série de pinces hémostatiques ordinaires de Péan ;

Des aiguilles fines demi-courbes avec le porte-aiguille de Le Fort ou celui de Pozzi, ou une fine aiguille de Reverdin ;

Soie, catgut, crin de Florence.

MANUEL OPÉRATOIRE

Que l'estomac ait conservé son amplitude ordinaire, ou qu'il soit ratatiné à un point extrême, comme cela se voit par suite de l'inanition prolongée dans le rétrécissement de l'œsophage, *le vrai, le seul point de repère constant pour trouver l'estomac est le bord antérieur du foie*. C'est *au foie* qu'il faut aller de suite après l'ouverture de l'abdomen, et c'est *immédiatement au-dessous de lui*, vers le côté gauche, qu'on doit chercher l'estomac. Sédillot a le premier, et avec raison, insisté sur cette donnée anatomique.

D'autre part, l'estomac est dirigé, non pas horizontalement, mais dans un *sens vertical* ou très oblique, si bien que le pylore se trouve sur la ligne médiane ou sur le prolongement du bord droit du sternum, et que *l'estomac siège tout entier, ou à peu près, à gauche*.

Au début de l'opération, le manuel de la gastrotomie se confond avec celui de la gastrostomie : les deux premiers temps sont les mêmes. Les autres ne se ressemblent pas, le but de l'opération étant lui-même différent.

Fig. 865.
Gastrotomie et gastrostomie.
AB, incision de la paroi abdominale.

Procédé. — Temps communs. — 1° *Incision de la paroi abdominale*. — Après s'être placé à droite et après avoir reconnu la pointe de l'appendice xyphoïde ainsi que le rebord des fausses côtes gauches, — faire une incision cutanée de 6 à 8 centimètres, qui commence à un travers de doigt au-dessous de l'appendice xyphoïde, à un travers de doigt en dedans du rebord costal gauche, et qui se prolonge en bas et à gauche parallèlement à ce rebord (fig. 865, A B).

Diviser dans la même étendue et à petits traits : 1° le tissu conjonctif sous-cutané et le fascia superficialis ; 2° le feuillet antérieur de la gaine du muscle grand droit, l'aponévrose d'insertion du muscle grand oblique et ce muscle lui-même ; 3° le grand muscle droit, l'aponévrose d'insertion du muscle petit oblique et ce muscle lui-même ; 4° le feuillet postérieur de la gaine du

muscle grand droit, l'aponévrose d'insertion du muscle transverse et ce muscle lui-même. — Hémostase au fur et à mesure.

Une fois arrivé sur le péritoine, soulever ce dernier au milieu avec la pince à griffes, l'ouvrir en dédolant, passer exactement la sonde cannelée sous la face profonde de la séreuse et agrandir l'ouverture vers le haut et vers le bas.

2° *Recherche et attraction de l'estomac.* — Pendant qu'un aide, placé à gauche écarte les deux lèvres de la plaie abdominale avec des crochets mousses, reconnaître le bord antérieur du foie ; abaisser, s'il le faut, le côlon transverse qu'on distingue à ses bosselures, à ses bandelettes et à ses appendices épiploïques ; rechercher, *sous le foie* et à gauche, avec l'index gauche, la petite courbure de l'estomac et la face antérieure de sa grosse tubérosité, saisir cette face au milieu avec la pince à griffes, et attirer l'estomac dans la plaie abdominale. L'estomac se reconnaît fort bien à l'état lisse de sa surface et à la direction de ses vaisseaux veineux.

Temps spéciaux a la gastrotomie[1]. — 3° *Ouverture de l'estomac.* — Garnir le pourtour de la plaie et de l'estomac avec des compresses de gaze pour pro-

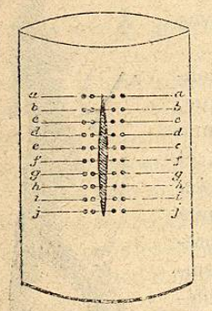

Fig. 866. — Suture de Lembert sur un segment de cylindre intestinal vu par sa surface externe ou séreuse.
Plaie longitudinale. — Placement des fils.

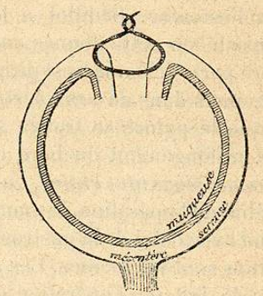

Fig. 867. — Suture de Lembert sur une coupe transversale du précédent cylindre au niveau d'un point de suture, pour montrer l'adossement des feuillets séreux par ce point,

téger la cavité péritonéale, puis passer deux forts fils en anse, avec l'aiguille, à travers la paroi antérieure de l'estomac, l'un du côté de la lèvre gauche, l'autre du côté de la lèvre droite de la plaie, afin de maintenir la paroi en place ; retirer la pince à griffes ; saisir de nouveau la paroi, au moyen d'une petite pince à griffes, entre les deux anses de fil, et ouvrir l'estomac avec les ciseaux sur une longueur de 2 à 3 centimètres, dans le sens de la plaie.

4° *Extraction du corps étranger.*

[1] Voy. Heydenreich (*Sem. méd.*, 7 janv. 1891).

5° *Fermeture de l'estomac.* — L'extraction du corps étranger, but ordinaire, étant faite, fermer l'estomac, en adossant les surfaces séreuses (principe de Jobert) par la suture entrecoupée de Lembert (fig. 866 et 867). Les points sont placés à 4 millimètres les uns des autres, le premier au milieu de la plaie. Pour chaque point : 1° on enfonce l'aiguille à 8 millimètres du bord de la plaie, on la fait passer dans l'épaisseur de la tunique musculaire, on la fait ressortir à 2 millimètres du bord de la plaie, et l'on tire le fil ; 2° on enfonce l'aiguille de l'autre côté à 2 millimètres du bord de la plaie, on la fait passer dans l'épaisseur de la tunique musculaire, on la fait ressortir à 8 millimètres du bord de la plaie, et l'on tire le fil. Quand tous les fils sont placés, on les serre et on les noue doublement l'un après l'autre. Les chefs sont coupés au ras du nœud[1].

6° *Fermeture de l'abdomen.* — Après avoir refoulé dans l'abdomen la paroi antérieure de l'estomac, réunir les deux lèvres de la plaie abdominale par deux plans de suture : sutures profondes au catgut comprenant le péritoine, sutures superficielles à la soie et au crin de Florence comprenant les autres parties de la paroi. Pas de drainage.

Temps spéciaux a la gastrostomie classique[2]. — 3° *Fixation de la paroi antérieure de l'estomac dans la plaie abdominale.* — Faire au niveau de chaque extrémité de la plaie un point de suture comprenant la paroi abdominale et la paroi gastrique ; puis, à 4 millimètres les uns des autres, appliquer, à droite et à gauche, une série d'autres points de suture comprenant également la paroi abdominale et la paroi gastrique (fig. 868). Les fils ne doivent pas pénétrer dans la cavité de l'estomac, mais à travers la paroi, dans la tunique musculaire.

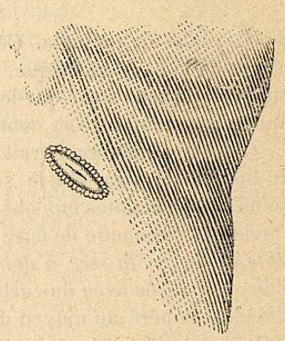

Fig. 868.
Gastrostomie classique.
Estomac fixé et ouvert dans la plaie abdominale.

Pour assurer l'adaptation parfaite de la séreuse stomacale à la séreuse pariétale, Terrier[3] recommande d'après son expérience le mode de suture suivant : avec l'aiguille de Reverdin courbe, placer d'abord au moins quatre points (catgut moyen ou soie), deux à droite, deux à gauche, chacun traversant les tuniques séreuse et musculeuse gastrique, dans une étendue de 1 centimètre environ, *parallèlement* à la plaie abdo-

[1] Cettesuture perdue de l'estomac, que nous avions décrite dans la première édition, a été pratiquée depuis avec succès et recommandée également par Polaillon, Périer, Heydenreich.

[2] Consultez Cohen (th. Paris, 1885). — Zésas (*Langenbeck's Arch.*, Bd. XXXIII, 1885). — Terrillon. *Leç. de clin. chir.*, 1889.

[3] Terrier et Delagenière (*Rev. de chir.*, p. 198, 1890). — Terrier et Louis (*Ibid.*), p. 308, 1891).

minale ; les extrémités de chaque point sont nouées dans l'épaisseur de la paroi abdominale sectionnée. Placer ensuite deux points semblables extrêmes, mais *perpendiculairement* à la plaie abdominale (fig. 869). Fermer le reste de cette plaie au-dessus et au-dessous de l'aire gastrique par des points de catgut qui comprennent la séreuse pariétale et une partie seulement de l'épaisseur de la paroi.

4° *Ouverture de l'estomac.* — Au milieu de la paroi gastrique qu'on soulève avec une pince à griffes, faire avec les ciseaux une ouverture longitudinale de 1 *centimètre seulement ;* puis introduire une grosse sonde en caoutchouc rouge que l'on fixe au bord de la plaie par une suture d'argent et qu'on bouche avec un fausset (Verneuil).

Terrier ponctionne transversalement au bistouri le bourrelet stomacal qui ait saillie à l'extérieur, puis il agrandit légèrement l'ouverture dans le sens

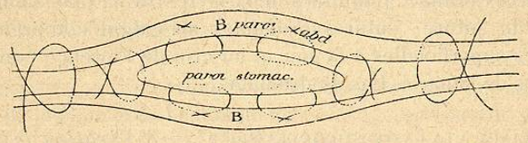

Fig. 869. — Suture de l'estomac à la plaie abdominale (Terrier).
BB, lèvres de la plaie abdominale.

de la plaie abdominale. Comme P. Berger l'avait déjà fait, il coud les lèvres de la plaie gastrique, *y compris la muqueuse*, aux lèvres de la plaie cutanée, de telle sorte que les fils (catgut fin ou soie fine) une fois noués, la muqueuse stomacale se continue directement avec la peau.

Cette modification aurait le grand avantage de prévenir l'*autodigestion* du bord de la plaie par le suc gastrique, accident plus ou moins fâcheux qu'on a déjà maintes fois observé. En outre, avec Th. Bryant et H. Hartmann, Terrier recommande de faire à l'estomac une *ouverture aussi petite que possible* et de *ne laisser à demeure ni sonde ni obturateur quelconque*. La plaie est pansée avec du carbonate de magnésie et de l'ouate stérilisée, et on alimente l'opéré au moyen d'une sonde en caoutchouc rouge n° 8 ou 9, enduite de vaseline boriquée et munie d'un entonnoir.

Autres procédés de gastrostomie. — *Procédé de Poncet*[1]. — Les perfectionnements que Terrier et Hartmann ont apportés à la technique usuelle de la gastrostomie ne réussissant pas complètement ni toujours à empêcher l'issue du suc gastrique et des aliments liquides par la petite ouverture qui est pratiquée à l'estomac, le professeur Poncet (de Lyon) s'est proposé de créer *non plus une simple ouverture sur la paroi fraîche de l'estomac, mais un canal aussi long que possible* (2 à 3 centimètres), *pariéto-gastrique, en pleine cicatrice*. De là une opération en deux séances :

[1] Poncet. *Mercr. méd.*, 30 mars 1892 ; Tillier (th. Lyon, 1891) ; Nové-Josserand (*Gaz. hebd.*, Paris, 30 avril 1892).

1re séance : *Gastropexie.* — Faire une incision cutanée qui parte du voisinage de l'appendice xyphoïde, à 3 centimètres du rebord costal, et descende à gauche en se rapprochant de ce bord jusqu'à l'union de la neuvième et de la dixième côte. Diviser suivant la même ligne les muscles de la paroi et le péritoine.

Rechercher l'estomac, soit directement, en se guidant sur le bord gauche du foie, soit indirectement, en se servant de l'épiploon qu'on réduit aussitôt dans l'abdomen.

Fixer l'estomac au feuillet pariétal du péritoine, doublé du plan musculo-aponévrotique, par des sutures qui cheminent dans la paroi stomacale, entre la musculeuse et la muqueuse, ou dans la musculeuse : les points de suture (catgut) sont distants de 4 à 5 millimètres ; ils circonscrivent une portion de la paroi stomacale de la grandeur d'une pièce de 2 francs qu'ils fixent à la paroi. Couper tous les fils au ras.

Fermer complètement la plaie abdominale en suturant les muscles et la peau couche par couche.

2° séance : *Gastrostomie post-cicatricielle.* — Lorsque la cicatrice est faite depuis un temps plus ou moins long — dès que l'alimentation naturelle se montre trop réduite — ouvrir l'estomac en le ponctionnant directement *au milieu* de la cicatrice avec un fin ténotome ; l'ouverture doit n'admettre à frottement qu'une sonde de Nélaton n° 9 ou 10.

On laisse cette sonde à demeure pendant deux ou trois jours pour calibrer le conduit. On ne l'introduit plus ensuite qu'au moment du repas.

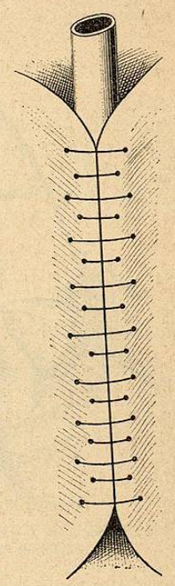

Fig. 870.
Gastrostomie de Witzel (Meyer).
Canalisation de la paroi antérieure de l'estomac sur un tube de caoutchouc.

Procédé de Witzel[1]. — Il a pour but, comme celui de Poncet, de créer un canal oblique dont les parois, en s'accolant par la pression abdominale l'une contre l'autre, empêchent l'issue des liquides. Après avoir incisé obliquement la paroi abdominale en dedans de l'arc costal, comme il a été dit page 903 (incision de Fenger), attirer au dehors la paroi antérieure de l'estomac autant que possible, garnir son pourtour de quelques compresses de gaze pour protéger la cavité péritonéale, y faire à son extrémité inférieure et externe une toute petite ouverture dans laquelle on introduit un tube de caoutchouc long de 6 pouces environ et comme un porteplume ordinaire.

Coucher ce tube sur la paroi gastrique et l'y enfouir en quelque sorte entre deux plis de cette même paroi, sur une longueur de 1 pouce 1/2 à 2 pouces, par une série de points entrecoupés à la Czerny (fig. 870), en fermant convenablement les plis au delà de l'extrémité gastrique du tube.

[1] Witzel (*Centr. f. Chir.*, p. 601, 1891).

Fixer la paroi stomacale, le long et en dehors des plis, au péritoine pariétal au moyen d'autres points perdus ; enfin fermer le reste de la plaie, par l'extrémité supérieure et interne de laquelle on laisse sortir seulement la plus grande longueur du tube de caoutchouc.

Si la situation du patient est pressante, on introduit de suite une ou deux onces de lait dans l'estomac par le tube ; sinon, pendant deux ou trois jours, on laisse l'estomac au repos et l'on se borne à des lavements nutritifs.

Procédé de Szabanejeff[1]*-Frank*[2]. — Faire une incision oblique en dedans et le long du rebord des fausses côtes, attirer, au moyen d'une anse de soie,

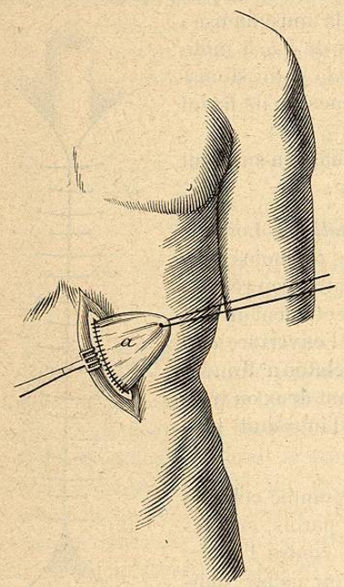

Fig. 871.
Gastrostomie de Szabanejeff-Frank.
a, cône de la paroi gastrique attiré au dehors par une anse de soie, et suturé par sa base au péritoine pariétal.

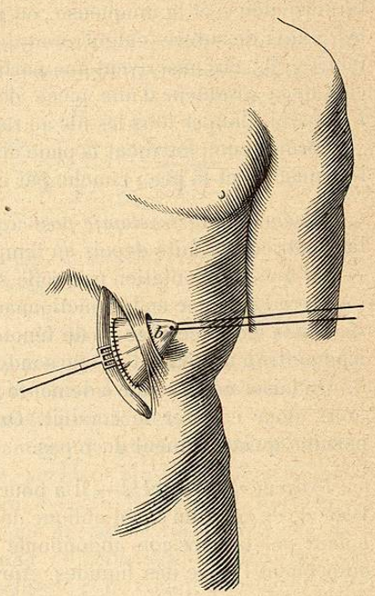

Fig. 871 *bis*.
Gastrostomie de Szabanejeff-Frank.
b, sommet du cône gastrique attiré par une anse de soie à travers une petite plaie adjacente.

la paroi antérieure de l'estomac sous forme d'un cône long de 3 à 4 centimètres et fixer sa base au péritoine pariétal par une couronne de points entrecoupés (fig. 871).

Faire à 3 centimètres environ au-dessus du milieu de la précédente plaie une incision *purement cutanée* et longue seulement de 1 centimètre et demi ; disséquer le pont de peau qui sépare les deux incisions et faire passer l'extrémité du cône gastrique dans la petite plaie (fig. 871 *bis*).

[1] Szabanejeff (*Centr. f. Chir.*, 1893).
[2] Frank (*Wien. kl. W.*, n° 13, 1893).

Fermer la grande plaie, puis ouvrir le cône au-devant de la petite plaie, pour le transformer en une sorte de goulot, et suturer circulairement ses bords avec les bords de la bouche gastrique.

Ce procédé a donné les résultats désirés entre les mains de ses auteurs, de W. Meyer, de Villar (de Bordeaux), de Monnier, de Demons et autres chirurgiens. Nous avons employé nous-même en 1895, chez un malheureux confrère qui était exténué de faim et de soif par suite d'un cancer de l'œsophage ; le canal a fonctionné assez convenablement, en dehors des quintes de toux, pendant les quelque dix jours qu'a vécu l'opéré. Pour rendre plus sûre la fixation profonde du cône stomacal, Villar ajoute à la suture séro-gastrique une suture du plan musculo-aponévrotique ; nous avons fait de même dans notre cas, mais nous ne croyons pas que cela soit bien nécessaire.

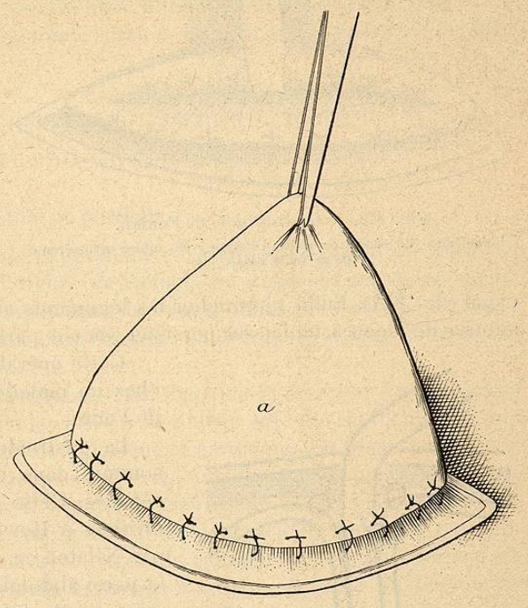

Fig. 872. — Gastrostomie de Fontan.
a, cône gastrique attiré avec une pince à travers la plaie abdominale, et fixé par des sutures au péritoine pariétal.

Procédé valvulaire de Fontan[1] *(de Toulon)*. — Ce chirurgien a repris l'idée que Pénières[2] (de Toulouse) avait eue de s'opposer à l'issue des liquides en créant une valvule au niveau de la *bouche* viscérale ; seulement il utilise *toutes les couches de l'estomac*, et pas seulement la muqueuse, et il construit la valvule de toutes pièces, en une seule séance.

« Une incision de 8 centimètres étant faite parallèlement et à 2 centimètres du rebord thoracique, et l'estomac étant découvert, le faire saisir à l'aide d'une longue pince à dents de souris et attirer au dehors de façon à avoir *trop d'étoffe*. Autant que possible la pince est placée sur la face supérieure et près de la petite courbure.

« Fixer la base du cône ainsi formé aux lèvres de la plaie pariétale par une suture en couronne au crin de Florence (fig. 872).

« Avec la pince fixatrice qui maintient le sommet du cône refouler ce der-

[1] Fontan (*Congr. fr. de chir.*, p. 411, 1896). Guinard, Faure (même Congrès, 1897).
[2] Pénières (*Arch. prov. de chir.*, II, 284, 1893). Voir aussi Forgue (*Congr. fr. chir.*, 1897).

nier en doigt de gant vers l'estomac, et unir au catgut les surfaces séreuses adossées sur le bord libre du pli stomacal : la valvule ainsi formée par le refoulement et la suture séro-séreuse est semblable à la cavité d'une mitre d'évêque (fig. 873).

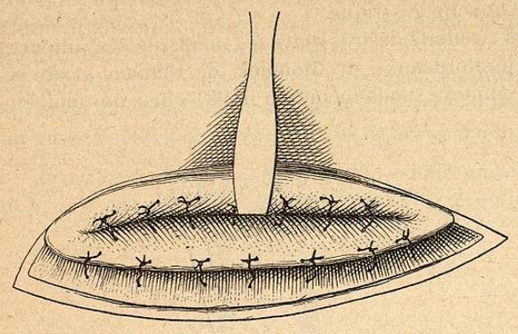

Fig. 873. — Gastrostomie de Fontan.
Refoulement du cône « en mitre d'évêque » et suture séro-séreuse de sa fente basale (*ab*).

« Glisser à la place de la pince un bistouri aigu qui ponctionne le fond, et introduire à frottement une sonde rouge n° 24 de Charrière, destinée à assurer l'alimentation. Pour plus de sûreté fixer par des points de catgut la sonde contre le bord séreux de son canal (fig. 874). Enfin rapprocher les téguments autour de la sonde, et les suturer de façon à ne laisser persister aucune partie cruentée. »

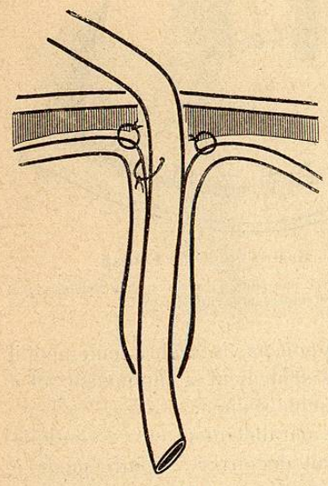

Fig. 874.
Gastrostomie de Fontan.
Canalisation, sur tube, du cône renversé et perforé à son sommet.

Cette opération a parfaitement réussi chez un malade de Fontan et un autre de Faure.

La gastrostomie peut se faire, en somme, dans une seule ou dans deux séances. Cette dernière méthode, qu'on attribue à Howse, avait été déjà décrite par Nélaton en 1854 : on incise d'abord la paroi abdominale, puis on fixe l'estomac à cette paroi par une série de sutures, tout comme dans la gastrostomie d'emblée, en prenant la précaution, justement recommandée par Schwartz et Picqué, de passer au centre de la paroi gastrique, comme indice, une anse de soie. Cinq ou six jours après cette gastropexie préliminaire, en se guidant sur l'anse, on fait une petite ouverture à l'estomac d'un coup de pointe de bistouri ou de couteau Paquelin.

De la discussion qui a eu lieu à la Société de chirurgie le 6 février 1895, il résulte que la gastrostomie d'emblée et celle en deux séances ont chacune leur indication : la première convient aux cas urgents, à ceux où le malade a besoin d'être nourri sans délai ; on peut recourir à la seconde (Schwartz, Picqué, Ch. Monod) ; lorsqu'on a devant soi quelque temps. Mais le plus sou-

vent ou toujours il faut s'en tenir à la gastrostomie chez nous classique, qui est simple, rapide, peu agressive ; les procédés de Witzel et celui de Frank doivent être rejetés ou considérés comme des procédés d'exception à cause de leur complexité et de leur longueur. La gastrostomie ordinaire, à petit orifice, nous permet d'éviter aussi bien et d'une manière courante l'issue des liquides gastriques, surtout si l'on place l'ouverture le plus haut possible, près de la petite courbure, à l'exemple de Segond et autres collègues.

La mortalité de la gastrostomie serait de 25 pour 100, d'après Senn (1892).

GASTRECTOMIE. — PYLORECTOMIE PYLORO-GASTRECTOMIE

La gastrectomie est totale ou partielle.

I. La *gastrectomie totale*, expérimentée d'abord sur le chien par Kaiser et Wehr, sur le cadavre par Albert (de Vienne), ne paraît pas encore appelée à prendre rang dans la thérapeutique du cancer diffus de l'estomac. Connor (de Cincinnati) l'a pratiquée chez l'homme en décembre 1883 ; son opéré est mort de shock sur la table.

Langenbuch [1], plus récemment, a fait deux fois la résection presque totale de l'estomac. Dans le premier cas, il a enlevé les sept huitièmes de cet organe et réuni les extrémités pylorique et cardiaque, en faisant avec cette dernière un nouvel estomac qui avait le volume d'un œuf de poule ; son opéré a guéri. Dans le second cas, l'estomac, très friable, se déchira pendant les manœuvres d'ablation ; la mort survint au sixième jour, par suite, paraît-il, de cachexie. Péan [2] a enlevé avec succès la presque totalité de l'estomac, en abouchant le duodénum avec la portion cardiaque à l'aide du bouton de Murphy. Enfin, plus récemment, Schlatter [3] a réussi à enlever *la totalité* de l'estomac.

II. La *résection partielle de l'estomac*, soit pour cancer limité, soit pour ulcère simple, peut porter sur un segment quelconque du *corps* de cet organe. Les annales cliniques nous en présentent déjà un certain nombre d'observations. Mais, comme le manuel opératoire n'a rien de bien spécial, nous nous bornerons à cette simple mention.

III. Il en sera tout autrement de la résection du pylore ou *pylorectomie* [4], qui mérite une description détaillée. Ses indications, toutefois, se sont singulièrement restreintes depuis que l'expérience nous a, d'une part, démon-

[1] Langenbuch (*Brit. J. epit.*, I, II, 1895).

[2] Péan (*Congr. fr. de chir.*, p. 410, 1896). Voy. aussi Péan (*Acad. méd.*, 17 juillet 1897 ; Pyloro-gastrectomie heureuse avec le bouton de Murphy).

[3] Schlatter (*Sem. méd.*, p. 27, janv. 1898).

[4] Doyen. Chirurgie de l'estomac et de l'intestin (*Arch. prov. de chir.*, p. 23, 1892). Montaz (*Congr. fr. de chir.*, 1894). — Doyen (*Ibid.*, 1895 et 1896).