cissement de sa branche droite ou ascendante. — Pendant qu'un aide placé à gauche écarte les lèvres de la plaie avec les crochets mousses, soulever la partie gauche du côlon transverse pour rechercher le repli jéjuno-duodénal d'où sort le jéjunum, dont les attaches sont très courtes à l'origine ; choisir l'anse intestinale qui se trouve à 40 ou 50 centimètres du repli, parce qu'elle a un long mésentère (Wölfler), et l'attirer hors de la plaie abdominale où l'on peut la maintenir par un fort fil de soie passé au travers de son insertion mésentérique, après l'avoir enveloppée de compresses. Rétrécir la branche droite ou ascendante de l'anse, au moyen de trois sutures de Lembert qui traversent la séreuse et la masculaire en deux points distants de 1 centimètre et formeront ainsi un pli saillant dans l'ouverture de l'intestin.

3e temps : *Recherche, attraction et ouverture de l'estomac.* — Rabattre, s'il le faut, le côlon transverse et le grand épiploon en bas et à droite ; rechercher la grande courbure de l'estomac que l'on reconnaît à sa forme et aux vaisseaux de la face antérieure de l'estomac qui y viennent ou qui en partent, saisir la paroi gastrique avec les doigts ou une pince à griffes, l'attirer, la maintenir hors de la plaie abdominale, la *clamper* avec une longue pince à branches courbes gantées de drains de caoutchouc, la cerner avec des éponges plates ou des compresses de gaze humides et chaudes, et l'ouvrir à petits coups de thermocautère à un travers de doigt au-dessus de l'insertion du grand épiploon, dans le sens horizontal et sur une longueur de 5 centimètres.

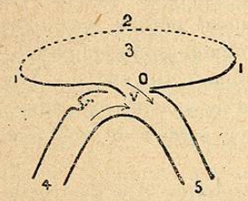

Fig. 878. — Abouchement gastro-intestinal par le procédé de Wolfler (coupe schématique horizontale de cet abouchement.)

1 1, paroi antérieure de l'estomac ; 2, paroi postérieure de l'estomac ; 3, sa cavité ; 4, branche ascendante de l'anse intestinale avec son rétrécissement valvulaire artificiel *r* ; 5, sa branche descendante ; 0, orifice gastro-intestinal ; V, valvule formée par la paroi stomacale.

(La flèche qui passe dans l'orifice gastro-intestinal indique le cours des matières de l'estomac vers la branche descendante de l'anse. L'autre flèche indique le cours de la bile vers cette même branche.)

Éponger l'intérieur de l'estomac. Ce dernier, avant l'opération, a été largement irrigué avec une solution antiseptique.

4e temps : *Ouverture de l'intestin et abouchement des deux ouvertures par la suture.* — Pendant qu'un aide maintient la brèche gastrique, étreindre circulairement en deux points les deux branches de l'anse avec des lanières de gaze. Ouvrir à petits coups de thermocautère le milieu de la surface libre de l'anse, entre les lanières, à gauche du rétrécissement déjà produit, sur une longueur de 5 centimètres ; et éponger soigneusement l'intérieur de l'intestin et toute la surface traumatique.

Aboucher maintenant les deux ouvertures, de telle sorte, d'après le conseil de Wölfler, que les bords qui répondent à la partie droite de l'ouverture intestinale soient suturés à la paroi stomacale intacte, tandis qu'aux bords de l'ouverture stomacale on n'insère que les bords correspondant à la partie gauche de l'ouverture intestinale (fig. 878).

Il se forme ainsi au-dessus de la partie droite de l'ouverture intestinale une valvule formée par la paroi stomacale et qui, aidée déjà par le rétrécissement artificiel,

s'oppose au passage de la bile dans l'estomac et au passage du contenu de l'estomac dans la branche ascendante de l'anse intestinale.

On se sert de la suture de Lembert, ou mieux de la suture entrecoupée double de Czerny qui est plus solide et assure mieux la réunion primitive des surfaces séreuses (fig. 879 et 880).

5e temps : *Fermeture de l'abdomen.* — Après avoir fait la toilette du

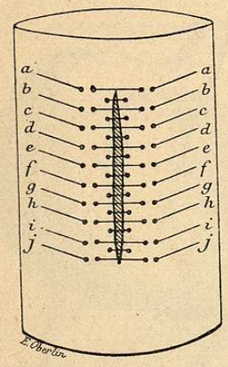

Fig. 879. — Suture double de Czerny pour plaie longitudinale de l'intestin.

Placement des fils.

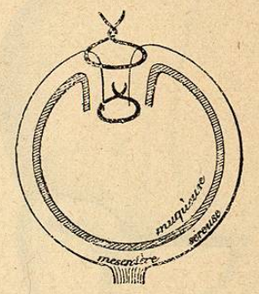

Fig. 880. — Suture d'une plaie longitudinale de l'intestin (coupe horizontale) par deux points de Lembert superposés.

Adossement séro-séreux des lèvres de la plaie.

champ opératoire, réunir les deux lèvres de la plaie abdominale par un triple plan de sutures.

La gastro-entérostomie est parfois suivie de mort après des vomissements incessants de bile et des phénomènes d'occlusion intestinale. On a attribué ces accidents soit à la coudure du côlon transverse par l'anse jéjunale qui a été portée au-devant de l'estomac, soit à la formation d'un éperon sur l'intestin, au-dessous de l'anastomose éperon qui dirigerait la bile vers l'estomac et les matières alimentaires vers le duodénum dans une véritable impasse. Pour obvier à la coudure, ainsi que le fait remarquer justement Chaput [1], il faut prendre l'anse jéjunale assez loin du duodénum et s'assurer ainsi une longueur suffisante de mésentère. Contre le reflux de la bile et l'obstruction du duodénum on a proposé divers moyens : 1° la formation d'une valvule sur le bout ascendant près de l'anastomose comme nous l'avons indiqué d'après Wölfler ou en jetant au même niveau une ligature modérément serrée et perdue de gaze iodoformée (Chaput) ; 2° l'établissement d'une nouvelle anastomose (fig. 881) entre les deux branches de l'anse déjà anastomosée à l'estomac (Lanenstein, Braun, Jaboulay) ; 3° la section complète de l'anse jéjunale déterminée, l'implantation de son bout cœcal dans l'estomac et celle du bout duodénal dans le bout cœcal à quelque distance de l'estomac (Wölfler, Roux) (fig. 882), *gastro-entérostomie en* Y ; 4° enfin, la simple torsion de l'anse avant son anastomose (Luke, Rockwitz), adoptée chez nous par Guinard, Villar, Doyen, P. Régnier, Chaput [1], etc. Ce dernier moyen est évidemment celui qui complique le moins l'opération (fig. 883).

2° *Procédés avec des moyens mécaniques spéciaux.* — *a.* Procédé de

[1] Chaput, P. Régnier (*Soc. chir.*, 20 janv. 1897).

Senn[1] : *Plaques osseuses décalcifiées.* — Ce procédé, aussi simple qu'ingénieux, jouissait naguère d'une grande vogue en Amérique, en Angleterre. Il consiste à réunir les ouvertures gastrique et intestinale au moyen de deux disques d'os décalcifié qu'on solidarise par quatre ligatures et qu'on abandonne à la résorption dans l'intérieur du tube digestif. L'opération peut être faite en quinze à vingt minutes : avantage inappréciable. Du reste, Page a démontré récemment par la statistique que la mortalité de l'opération de

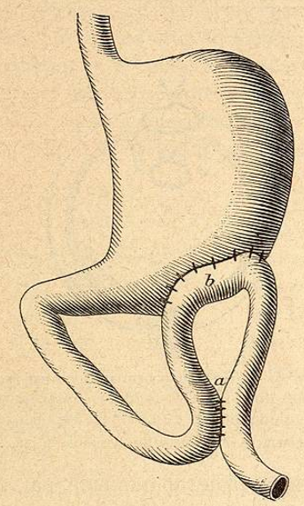

Fig. 881. — Gastro-entérostomie de Lauenstein-Braun : anastomose *a* entre les deux branches de l'anse déjà abouchée en *b* avec l'estomac.

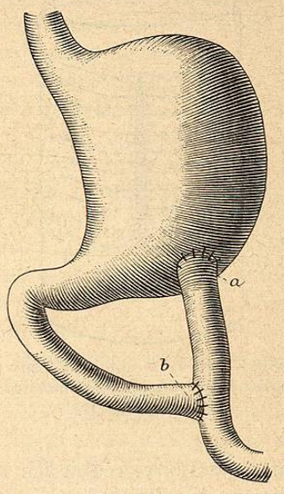

Fig. 882. — Gastro-entérostomie de Wölfler-Roux : implantation d'un bout à l'estomac *a;* et implantation de l'autre bout dans le précédent.

Senn est moitié moindre que celle de l'opération de Wölfler : 27,7 p. 100 contre 55,5 p. 100. Elle ne serait même que de 15,7 p. 100 d'après 19 cas recueillis par Trèves[2].

Préparation des disques. — Avec une scie fine on débite le tissu compact du fémur ou tibia d'un bœuf en plaques ovales, longues de 6 centimètres et demi à 7 centimètres et demi, larges de 2 centimètres et demi, épaisses de 6 millimètres environ. On les décalcifie pendant une semaine dans une solution d'acide chlorhydrique fort (10 p. 100), qu'on renouvelle tous les deux jours. On les lave ensuite à l'eau courante pendant trois à six heures pour entraîner l'acide. On les sèche entre des feuilles de papier buvard. On y fait au centre une ouverture ovale, longue de 18 millimètres, large de 12 millimètres ; puis, on pratique quatre trous, près des bords de cette ouverture :

[1] N. Senn. *Intestinal surgery*, p. 177, 1889, Chicago. — B. Jesset (*Brit. M. J.*, july 27, 1889, p. 169).

[2] Trèves (*Man. of oper. surg.*, vol. II, p. 443, 1891).

un de chaque côté, un à chaque extrémité. Les disques ainsi préparés (fig. 884) sont conservés dans l'alcool absolu. Lorsqu'on veut s'en servir, on les lave dans une solution d'acide phénique à 2 p. 100 ; on passe dans chacun des quatre trous cardinaux une anse de fil de soie ou de catgut chromique n° 1, longue de 30 centimètres ; les anses latérales seules sont chacune armées d'une aiguille fine, et l'on arrête les quatre anses sur le dos du disque par un fil circulaire.

Manuel opératoire. — 1° *Incision de la paroi abdominale.* — Ouvrir

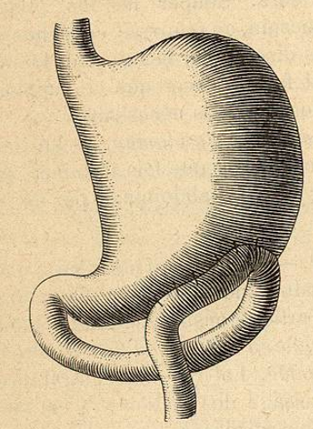

Fig. 883. — Gastro-entérostomie de Lücke-Rockwitz : simple torsion de l'anse avant son anastomose à l'estomac (Ch. Monod).

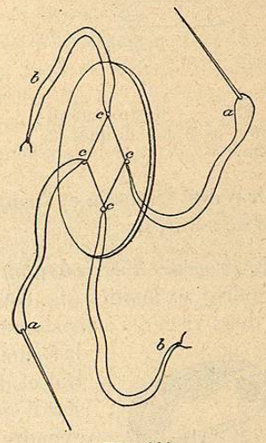

Fig. 884.
Disque osseux de Senn.

l'abdomen sur la ligne médiane entre l'appendice xyphoïde et l'ombilic, dans l'étendue de 7 à 8 centimètres.

2° *Attraction du jéjunum et de l'estomac.* — Pendant qu'on écarte les lèvres de la plaie, après avoir mis de côté le grand épiploon, attirer au dehors une anse du jéjunum qui se trouve le plus proche possible de son origine ; passer deux tubes de caoutchouc à travers l'insertion mésentérique, à une distance respective de 10 centimètres, et étreindre l'anse après avoir exprimé son contenu vers le haut et vers le bas (la compression intestinale peut également se faire avec les clamps de Makins ou d'autres analogues). Attirer en second lieu une portion de l'estomac qui soit à 5 centimètres au-dessus de la grande courbure et le plus près possible du pylore. Cerner l'estomac et l'anse avec des éponges ou des compresses protectrices.

3° *Ouverture et abouchement des deux viscères.* — Par une incision longitudinale de 2 centimètres et demi ouvrir la face libre du jéjunum et passer un disque dans ce dernier ; traverser les lèvres de la plaie intestinale, dans toute leur épaisseur, avec les aiguilles et fils des trous latéraux, et confier

ces aiguilles à un aide ; faire simplement ressortir dans les commissures de la plaie les fils extrêmes du disque.

Ouvrir l'estomac sur une longueur de 2 centimètres et demi, y passer un autre disque, et traverser les lèvres de la boutonnière avec les fils latéraux, les autres fils sortant directement par la plaie (fig. 885).

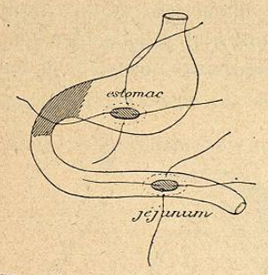

Fig. 885. — Gastro-entérostomie avec les disques de Senn.

Coapter exactement les deux disques en nouant entre eux d'abord les fils latéraux inférieurs, puis les fils extrêmes, enfin les fils latéraux supérieurs. Couper les fils près des nœuds. Au besoin, on pourrrait consolider l'apposition des disques par la suture de Lembert ; mais Jessett fait observer que ce supplément de précaution n'est pas nécessaire.

4° *Fermeture de l'abdomen.* — La toilette du champ opératoire une fois terminée, après avoir réduit l'intestin et l'estomac, fermer la cavité abdominale par un triple plan de sutures.

b. *Procédés avec le bouton de Murphy*[1]. — Ce bouton si ingénieux se compose de deux moitiés (fig. 886) qu'on introduit successivement dans chacun des deux viscères à anastomoser et qu'on articule ensuite. « Chaque moitié a la forme d'un rivet ; elle se compose d'un cylindre central et d'une tête renflée. Le cylindre central, creux, sert à ménager le passage des matières : c'est sur ce cylindre qu'on fixe la paroi viscérale par une suture en bourse. Les deux cylindres ne sont pas identiques : l'un est femelle et muni d'un pas de vis intérieur ; l'autre est mâle, c'est-à-dire destiné à s'introduire dans le cylindre femelle ; le cylindre mâle est garni de deux crochets montés sur ressort qui s'engrènent dans le pas de vis du cylindre femelle. » (Chaput[2].) Il y a trois modèles de boutons : le plus gros pour la gastro-entérostomie, son ouverture circulaire a 12 millimètres de diamètre ; le moyen pour l'entéro-anastomose ; le plus petit pour la cholécystentérostomie.

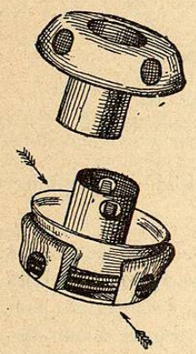
Fig. 886.
Bouton de Murphy.

Les deux pièces du bouton de Murphy entrent facilement l'une dans l'autre, mais, si l'emboîtement des viscères se fait mal, il est impossible de les dévisser pour le rectifier. De là diverses modifications qu'on a proposées afin de supprimer surtout cet inconvénient, entre autres le bouton de Destot (de Lyon[3]). Le bouton primitif de Murphy n'en reste pas moins utilisé dans la pratique générale.

[1] Murphy (*N. York med. record*, 10 décembre 1892).
[2] Chaput. *Thérap. chir. intestin., rectum, péritoine*, Paris, Doin, 1896.
[3] Destot (*Arch. prov. de chir.*, p. 336, 1894).

Procédé de Charles Monod[1]. — « 1er temps : *Incision médiane de l'appendice xyphoïde à l'ombilic*, prolongée au delà si c'est nécessaire.

« 2e temps : *Recherche et examen de l'estomac.*

« 3e temps : *Recherche de l'anse initiale du jéjunum*, qu'on renverse à la manière de Rockwitz (fig. 883). — Suivant le conseil de Doyen, passer deux fils dans le mésentère, l'un en aval, l'autre en amont du point où sera faite l'anastomose. Ces fils, l'un muni d'une pince, l'autre simplement noué, servent de point de repère et permettent de conserver à l'anse la direction voulue au moment de l'anastomose.

« 4e temps : *Rétrofixation du grand épiploon et colopexie* (Doyen). — A travers une perforation faite dans l'épiploon gastro-colique, refouler le grand épiploon dans l'arrière-cavité des épiploons, puis fixer par cinq points de suture séro-séreux à la soie fine le côlon transverse à la grande courbure de l'estomac. Cette suture comprend toute l'épaisseur des parois des deux organes, la muqueuse exceptée.

« 5e temps : *Anastomose de l'estomac et de l'intestin.* — Autour d'un sou maintenu en bonne place à la face antérieure de l'estomac, très près de la grande courbure et près de l'antre du pylore, faufiler une soie fine qui limite un espace circulaire, à côté duquel sera placée une des moitiés du bouton de Murphy (mod. 21-23 millimètres).

« Pour éviter toute issue de matières, circonscrire à son tour la partie ainsi limitée par des pinces-clamps, à mors garnis de caoutchouc et modérément serrés.

« Inciser alors l'estomac, introduire dans l'ouverture une des moitiés du bouton, serrer le fil faufilé, rapprocher en bourse les lèvres de l'ouverture et les accoler à la base de la tige du bouton ; on a soin, avec un instrument mousse, de bien enfoncer la muqueuse débordant dans la rainure qui règne à la base de la tige, de façon qu'aucune partie ne remonte le long de cette tige.

« Même manœuvre exactement reproduite sur l'intestin.

« Rapprocher alors les deux moitiés du bouton et les serrer à fond.

« 6e temps : *Fixation complémentaire du bout supérieur de l'anse intestinale.* — Pour éviter toute formation d'un éperon résultant de la fixation de l'intestin à l'estomac sur une étendue trop limitée, pour faciliter, par conséquent, le passage du contenu stomacal dans le bout périphérique de l'intestin, fixer à l'estomac la partie (fig. 883) qui est située à gauche et en amont de l'anastomose, sur une longueur de 5 à 6 centimètres, par cinq points de suture à la soie fine, comprenant toute l'épaisseur des tuniques, la muqueuse exceptée. Le bout périphérique de l'anse est laissé pendant.

« 7e temps : *Suture de la paroi abdominale.* — Premier plan au catgut, péritoine et muscles ; deuxième plan au crin de Florence, peau. »

[1] Ch. Monod (*Soc. chir.*, 26 décembre 1894 et 10 avril 1895).

D'autres procédés, très nombreux, ont été imaginés en France comme à l'étranger. Ainsi, les uns ouvrent d'abord les viscères et font ensuite leur faufilage sur chaque moitié du bouton, retenue au moyen d'une pince hémostatique ; d'autres suppriment le renversement jéjunal de Lücke-Rockwitz ou la fixation épiploïque rétro-stomacale et la colopexie transverse de Doyen ; d'autres s'en tiennent à l'anastomose pure avec le bouton de Murphy comme avec la suture, — procédé le plus simple et le plus usité.

Mais, au fond, le bouton de Murphy agit de même dans tous les cas : les tuniques apposées des viscères sont mortifiées par la pression de deux moitiés de l'appareil, tandis que des adhérences solides s'établissent autour de la zone mortifiée, et, quand l'eschare tombe, l'anastomose est définitivement établie ; elle se rétrécit seulement un peu avec le temps. Quant au bouton, tantôt il s'élimine par l'anus, tantôt il reste dans l'estomac ou dans une partie du gros intestin.

Le procédé de Murphy est certainement le plus rapide de tous ceux que nous ayons à l'heure actuelle, et il n'est par suite, pas surprenant que son emploi se soit généralisé ou, du moins, tende à se généraliser dans tous les pays. En 1895, Murphy[1] indiquait 9 morts sur 27 opérations de gastro-entérostomie ; soit 33,3 p. 100. Plus récemment, Marwedel[2] (de Heidelberg) relatait les résultats de 35 gastro-entérostomies pratiquées à la clinique de Czerny avec le bouton de Murphy (12 morts = 34,2 p. 100) et concluait en lui reconnaissant une grande valeur et une innocuité parfaite, pourvu qu'on se conforme aux règles posées par Murphy lui-même. Notons, cependant que la suture conserve encore partout, et malgré tout, un très grand nombre de partisans.

c. *Procédé de Chaput*[3] *avec son bouton anastomotique.* — « Ce bouton

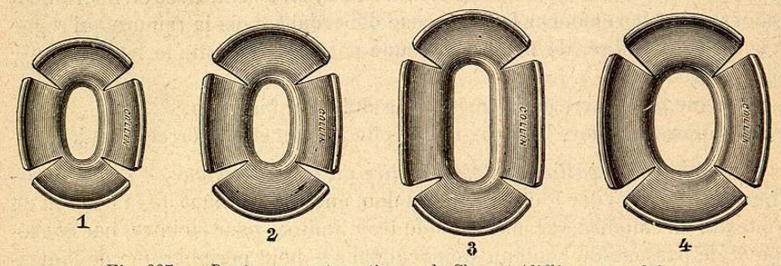

Fig. 887. — Boutons anastomotiques de Chaput (différents modèles).

(fig. 887) est en étain ; vu de face, il a la forme d'un anneau un peu allongé. Il est percé au centre d'un orifice qui mesure 5 millimètres sur 10-15 milli-

[1] Murphy (*Lancet*, I. 104, 1895). Voy. aussi Heydenreich, De l'emploi du bouton de Murphy (*Congr. fr. de chir.*, p. 52, 1896).

[2] Marwedel (*Congr. all. de chir.*, avril 1897).

[3] Chaput. *Thérap. chir. intestin, péritoine, rectum*, Paris, 1896 ; *Soc. chirurgie*, 25 mars 1896 ; et *Congr. fr. de chir.*, p. 406, 1896.

mètres, pour la suture circulaire de l'intestin grêle (nos 1-2), et qui est plus considérable (pour le gros intestin, n° 3) et pour l'estomac (n° 4). Quand on le regarde de profil, on constate que ces bords ont la forme d'une gouttière qui fait le tour de l'instrument (gouttière circulaire comme celle d'une poulie). Cette gouttière mesure 6 à 7 millimètres de largeur et 7 millimètres de profondeur. Les bords de la gouttière sont renflés pour éviter les contacts offensifs. Ils présentent quatre incisures, et les lames séparées par ces incisions sont minces et flexibles. »

Gastro-entérostomie. — « Incision médiane sur l'abdomen. D'emblée, — ou après excision du pylore et fermeture respective de l'estomac et du duodénum, — aller à la recherche de l'origine du jéjunum et choisir pour l'anastomose un point situé à 50 centimètres de l'origine de l'intestin grêle. Arrêter la circulation des matières avec deux compresseurs de Chaput à 10-12 centimètres de distance.

« Faire un large pli sur la paroi stomacale antérieure au moyen de deux grandes pinces courbes, et sur la convexité de ce pli faire une incision de 4-5 centimètres, suffisante pour admettre le bouton anastomotique n° 5.

« Faufiler les lèvres de cette ouverture avec un surjet à la soie moyenne, engager le bouton à cheval sur l'ouverture et nouer en bourse le surjet sur une des extrémités du bouton.

« Inciser l'intestin, faufiler l'ouverture à la soie, y engager l'autre extrémité du bouton et serrer le surjet.

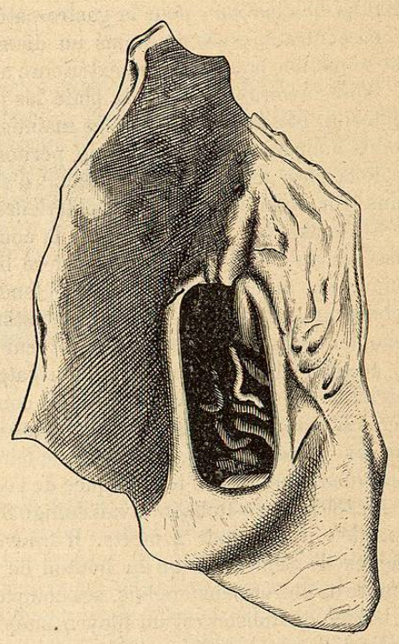

Fig. 888. — Gastro-entérostomie avec le bouton de Chaput.
Orifice gastro-duodénal cinq mois après l'opération.

A travers les parois gastrique et intestinale, avec les doigts, serrer jusqu'au contact intime les bords du bouton.

« Réduire l'estomac et fermer la paroi abdominale. »

Le bouton de Chaput a été employé plusieurs fois avec succès chez l'homme par l'inventeur lui-même et par d'autres chirurgiens. D'après Chaput, il est aussi rapide dans son application que celui de Murphy ; il a, en outre, l'avantage de donner une anastomose plus large, de ne pas exposer

aux accidents de perforation par sphacèle, de pouvoir s'appliquer aux parois les plus épaisses, de coûter moins cher et d'être beaucoup mieux construit.

La figure ci-dessus (fig. 888), dessinée d'après une pièce recueillie plus de cinq mois à la suite d'une opération de Chaput, montre la perfection du résultat obtenu : l'orifice gastro-jéjunal mesurait 5 centimètres de long sur 3 centimètres de large ; les bords étaient minces, souples, et il n'y avait aucune trace de rétraction ; le bouton était libre dans la cavité stomacale.

d. *Procédé de Mayo-Robson*[1] *avec sa bobine.* — La bobine de Robson se fait en gélatine ou avec des os décalcifiés ; elle a différentes grosseurs suivant sa destination ; pour la gastro-entérostomie, il est nécessaire que son canal central mesure au moins un diamètre de 2 centimètres et demi. Elle est semblable pour sa forme extérieure à une bobine de fil ordinaire.

Après avoir attiré dans la plaie les portions choisies de l'estomac et de l'intestin, pendant qu'un aide les maintient avec des pinces qui indiquent les points à anastomoser, — la cavité péritonéale étant abritée avec des éponges et de la gaze iodoformée, on réunit d'abord les deux viscères juxtaposés dans leur demi-circonférence postérieure par une suture continue à la soie séro-séreuse, qui comprend aussi la couche musculaire. On ouvre les deux viscères au-devant de cette première ligne de suture, on réunit les deux muqueuses au catgut sur la même étendue et du même côté, on engage la bobine dans l'estomac et dans l'intestin ; puis, pendant qu'ils sont convenablement rapprochés, on réunit leur demi-circonférence antérieure par un premier plan muco-muqueux au catgut, puis par un second plan séro-séreux à la soie. Chacune de ces couronnes en surjet se fait avec le même fil dont on a laissé les extrémités assez longues. Quand on est pressé par les circonstances, on peut ne faire qu'une suture continue, celle-ci comprend alors toutes les tuniques de l'estomac et de l'intestin.

En 1895, Mayo-Robson[2] avait colligé 8 gastro-entérostomies faites par son procédé ; il comptait 2 morts. Il trouve sa bobine bien supérieure aux plaques de Senn ainsi qu'au bouton de Murphy, et nous constatons que nombre de chirurgiens anglais, ses compatriotes, partagent ses préférences. La bobine de Robson est un moyen simple, facile à préparer partout, d'une application sûre et assez rapide.

Des bobines végétales (navet, pomme de terre, etc.), taillées de même manière et convenablement stérilisées, peuvent rendre les mêmes services.

3° *Méthode de l'escharification de Souligoux*[3]. — Voici cette méthode :

[1] Mayo-Robson (*Med. chir. tr.*, LXXV, p. 449 ; *Brit. J.*, I, 688, 1893 ; *Sem. médicale*, p. 485, 1892 ; *Brit. J.*, 963, 1895).

[2] Au procédé de Robson se rattache celui de Dubourg (de Bordeaux), qui pratique la gastro-entérostomie sur des tubes de caoutchouc (*Soc. chir.*, p. 667, 1896).

[3] Souligoux. Gastro-entéro-anastomose, entéro-anastomose, cholécystentéro-anastomose sans ouverture préalable des organes à anastomoser (*Soc. de chir.*, 15 juillet 1896 ; Picqué,

« Pour aboucher estomac à intestin, intestin à intestin, vésicule biliaire à intestin, sans ouvrir au préalable leurs cavités, on détermine sur chacun des organes à anastomoser une plaque de sphacèle. Les deux plaques sont adossées face à face par un surjet. Des adhérences péritonéales s'établissent ; au bout de quarante-huit heures, les zones sphacélées tombent, les adhérences sont alors plus que suffisantes pour empêcher la séparation des deux organes. »

L'instrumentation générale comprend :

1° Une pince très puissante, fabriquée par Collin (fig. 889) ;
2° Une mince aiguille de Reverdin ;
3° Du fil de soie (n° 3) ;
4° De la potasse caustique solide.

Procédé de Souligoux pour la gastro-entérostomie. — « La paroi abdominale ouverte, aller d'abord à la recherche de la première anse du jéjunum. Celle-ci une fois trouvée, passer à travers son mésentère un fil de soie, destiné à la maintenir hors de la cavité abdominale.

L'aide aplatit cette anse et en présente le bord libre. Engager l'intestin, ainsi aplati entre

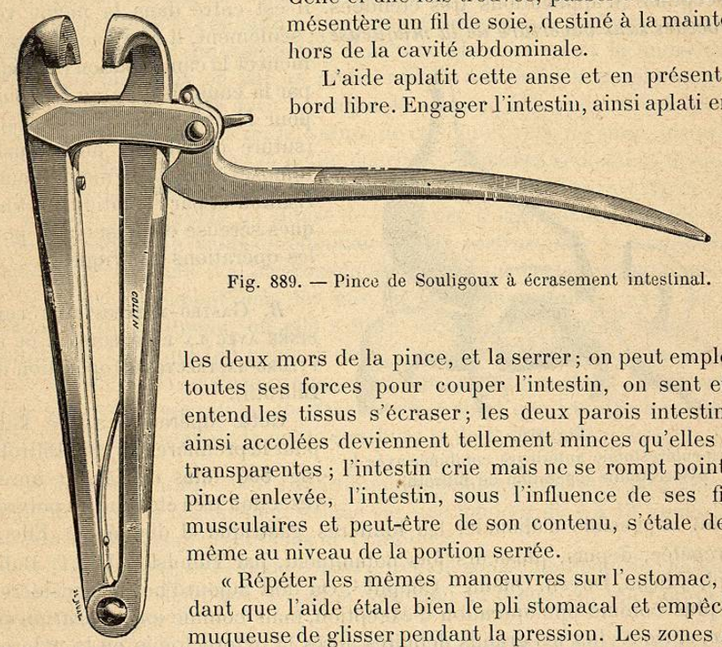

Fig. 889. — Pince de Souligoux à écrasement intestinal.

les deux mors de la pince, et la serrer ; on peut employer toutes ses forces pour couper l'intestin, on sent et on entend les tissus s'écraser ; les deux parois intestinales ainsi accolées deviennent tellement minces qu'elles sont transparentes ; l'intestin crie mais ne se rompt point. La pince enlevée, l'intestin, sous l'influence de ses fibres musculaires et peut-être de son contenu, s'étale de lui-même au niveau de la portion serrée.

« Répéter les mêmes manœuvres sur l'estomac, pendant que l'aide étale bien le pli stomacal et empêche la muqueuse de glisser pendant la pression. Les zones écrasées prennent bientôt une coloration noirâtre. Seul le péritoine a résisté et n'a pas été broyé.

rapp., et *Congr. fr. de chir.*, p. 438, 1896). Voy. Mencière, *Etude critique et expérimentale sur la gastro-entérostomie et en particulier sur la gastro-entérostomie par sphacèle* (Thèse de Bordeaux, décembre 1896).