« *Sutures.* — Commencer un surjet à 2 millimètres environ des surfaces mortifiées et réunir leurs bords internes dans toute leur étendue.

« *Cautérisations.* — Avec un morceau de potasse caustique solide, cautériser assez largement les surfaces broyées dans toute leur étendue. L'aide, à mesure que l'on promène la potasse, éponge avec un tampon ; on n'a jamais vu la potasse diffuser en dehors des zones mortifiées.

« *Continuation du surjet.* — La cautérisation finie, reprendre le surjet, réunissant les deux bords externes et, revenu à son point de départ, le terminer par un nœud fait avec les deux extrémités de fil.

« Vérifier la ligne de suture. Si quelque point noir coloré par la potasse apparaît, l'enterrer sous un ou deux points de suture séparés.

« Fermer l'abdomen. » (Souligoux.)

Souligoux a pu vérifier plusieurs fois l'excellence de sa méthode dans le service de Picqué et dans d'autres. Chaput considère également cette méthode non seulement comme très ingénieuse, mais comme pleine d'avantages et susceptible d'applications très étendues. Il est entré dans la même voie (*procédés sans ouverture de la muqueuse*) ; seulement, il remplace l'écrasement et la cautérisation chimique par la cautérisation au fer rouge pour les opérations intestinales (suture circulaire, antéro-anastomose) ; par cette même cautérisation et par l'ablation des tuniques séreuse et musculaire pour les opérations gastriques.

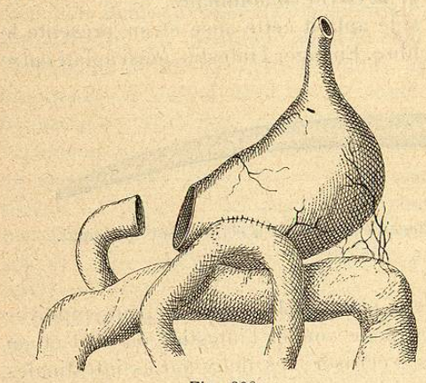

Fig. 890.
Gastro-entérostomie antérieure combinée avec la pylorectomie (opération de Billroth).

B. Gastro-entérostomie combinée avec la pylorectomie ou la pyloro-gastrectomie (opération de Billroth).

Cette opération a été faite pour la première fois par Billroth (fig. 890) dans un cas où, après résection très étendue du polyre, il était impossible d'aboucler les lumières gastrique et duodénale. Elle a été répétée, depuis, plusieurs fois notamment, par Tuholske, W. T. Bull, Murphy, Senn, Doyen, Quénu[1], Chaput[2]. On doit aujourd'hui la considérer non plus comme une opération d'exception, mais comme *une opération de choix*, surtout chez les grands débilités après la pylorectomie ou la pyloro-gastrectomie : elle abrège beaucoup les manœuvres, et par suite, prévient ou diminue le *shock* si redoutable qui accompagne le plus souvent la pylorectomie traditionnelle.

[1] Quénu (*Soc. chir.*, 1895).
[2] Chaput (*Congrès fr. de chir.*, 1896).

Quant au manuel opératoire, il ne présente rien de particulier : on a enlevé largement le mal, on ferme isolément par deux surjets de soie les ouvertures gastrique et duodénale, puis on abouche le jéjunum avec l'estomac par l'un des procédés qui viennent d'être décrits au sujet de la gastro-entérostomie simple.

GASTROPLICATION. — GASTROPEXIE — GASTROLYSIS

1. — La *gastroplication* ainsi dénommée par Brandt (*gastrorraphie* de certains auteurs) consiste à réduire le volume de l'estomac extrêmement dilaté, en le plissant suivant son grand axe, lorsque sa dilatation a résisté au traitement médical. C'est Bircher (d'Aarau, Suisse) qui l'a pratiquée le premier, il a ainsi opéré trois malades avec succès. R. Weir (de New-York), Brandt[1], Guelliot[2] (de Reims) ont publié des cas analogues.

L'estomac ayant été vidé et lavé, en déprime sa paroi antérieure avec une longue pince et l'on suture la grande courbure à la petite courbure par un surjet de soie qui comprend seulement la séreuse et la musculeuse (Bircher) ; ou mieux on fait un premier pli au milieu de la paroi antérieure et l'on suture les bords avec un surjet de soie ; on fait un deuxième pli par-dessus le précédent et on le suture de même, et ainsi de suite, jusqu'à ce que la grande courbure et la petite courbure, séparées seulement de quatre à cinq pouces, puissent être suturées à leur tour l'une à l'autre (Weir).

2. — La *gastropexie* ou suture de l'estomac à la paroi abdominale constitue forcément un temps préliminaire de la *gastrostomie* soit temporaire, soit définitive, et elle n'a, par conséquent, alors aucune individualité propre.

Il en est autrement dans les cas de *ptose* ou *prolapsus*, avec ou sans dilatation de l'estomac, où elle s'élève au rang d'*opération finale*. C'est Duret[3] (de Lille) qui, du moins à notre connaissance, a pratiqué le premier, et avec succès, la gastropexie pour prolapsus et qui a établi les premières règles de cette opération, insistant sur ce point que les attaches doivent être prises au niveau de la petite courbure et de l'extrémité pylorique.

Procédé de Duret. — « 1° Laparotomie médiane découvrant dans l'incision le péritoine de la région épigastrique sur une hauteur de 8 à 10 centimètres et descendant jusqu'au-dessous de l'ombilic ;

« 2° Recherche de l'estomac dans la région sous-ombilicale de l'abdomen, et sa reposition dans une situation normale, au besoin en relevant la face inférieure du foie ;

« 3° Fixation à la paroi abdominale du *pylore* et de la *petite courbure*, par une ligne de sutures. Celle-ci peut être continue ou à points séparés. La partie à souder à la paroi est la région antérieure de l'estomac voisine de la

[1] Brandt (*C. f. Chir.*, p. 361, 1894).
[2] Guelliot (*Congr. fr. de chir.*, p. 434, 1896).
[3] Duret. De la gastropexie (*Rev. de chir.*, p. 421, 1896).

moitié droite de la petite courbure. Il faut, en effet, que le contact ait lieu sur une surface assez large, pour que les adhérences soient plus tard suffisamment solides,

« La suture se fait de la façon suivante (fig. 891) : une anse de fil de soie fine, pénétrant sous la séreuse et dans la musculeuse, sans atteindre la muqueuse, comprend 6 à 8 millimètres de la surface pylorique, puis traverse horizontalement, dans la même longueur, le péritoine pariétal; rentrant ensuite dans l'abdomen, elle comprend à nouveau 1 centimètre de la partie voisine de la petite courbure, revient au péritoine, retourne à la petite courbure, et ainsi de suite jusqu'à ce que la suture forme une ligne continue d'environ 6 à 8 centimètres d'étendue transversale. Si on le juge utile, une seconde ligne de sutures, placée à 1 centimètre au-dessous de la première, et semblable à elle, augmente la solidité de la fixation. On peut aussi faire traverser aux anses de fil les aponévroses et les muscles de la paroi, si le péritoine dans la région épigastrique ne paraît pas assez résistant.

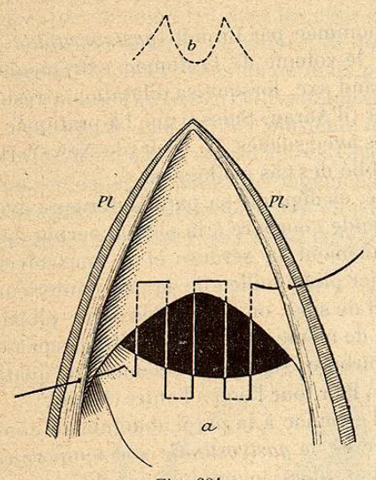

Fig. 891.
Gastropexie par le procédé de Duret.
a, estomac; *Pl Pl*, lèvres de la plaie abdominale; *b*, appendice xyphoïde.

« 4° Fermeture de la plaie de la laparotomie à l'aide de trois plans de sutures, suivant les règles ordinaires. »

Naturellement, ajouterons-nous, si le prolapsus se complique de dilatation, il peut être indiqué de combiner la gastropexie avec la gastroplication.

3. — Nous désignons sous le nom de *Gastrolysis* une opération qui consiste à dégager l'estomac des adhérences inflammatoires et douloureuses qu'il peut avoir contractées avec les organes voisins et avec la paroi abdominale; état désigné à son tour par Guelliot [1] sous le nom expressif de *symphyse stomacale*.

On la fait de propos délibéré ou à l'occasion d'une laparotomie exploratrice, notamment dans les cas de pseudo-cancer du foie et de l'estomac.

Elle a donné d'excellents résultats entre les mains de Wölfler, de v. Eiselsberg, de Landerer [2], de Lange, de Tricomi, de Terrier [3], de Lucas-Championnière et de Guelliot.

[1] Guelliot (*Congr. fr. de chir.*, 1896). Voy. aussi Bouquet de Jolinière, Th. Lyon, 1896.
[2] Landerer (*Münch. med. Woch.*, 26 sep-. 1893).
[3] Terrier (*Soc. chir.*, p. 424, 1894).

Son manuel opératoire ne présente rien de particulier, si ce n'est que, selon la juste observation de Guelliot, les récidives sont parfois difficiles à éviter, et que nos moyens de les prévenir sont actuellement assez précaires.

DUODÉNOSTOMIE, JÉJUNOSTOMIE

En 1878, dans un article spécial qu'il a publié sous le titre : *De l'entérostomie*, Surmay (de Ham) [1] proposait de faire pour l'obstruction pylorique et quelques troubles nerveux gastriques une opération analogue à la gastrostomie que l'on pratique pour l'obstruction et la sténose œsophagiennes.

Il recommandait, en s'appuyant sur les données de la physiologie, d'ouvrir l'intestin grêle d'une façon permanente dans ses parties les plus élevées, de préférence *dans la première partie du jéjunum*, afin d'utiliser pour la digestion et l'absorption des aliments la plus grande longueur possible de l'intestin grêle; et, après une série d'épreuves cadavériques, il décrivait un procédé nouveau pour établir sur la paroi abdominale une fistule alimentaire de cet intestin. Mais la démonstration clinique de cette opération faisait encore défaut.

C'est Langenbuch [2] qui la donna le premier deux ans après, imité ensuite par Southam [3] et par Robertson [4]; seulement, ces chirurgiens ont créé la fistule non sur le jéjunum, mais *sur la première portion du duodénum*. Les trois opérés sont morts : le premier, au dixième jour, de cachexie cancéreuse; le deuxième, au troisième jour, également de cachexie cancéreuse; le troisième douze heures après l'opération, de shock. Ces résultats ne prouvent rien, il est vrai, contre la valeur pratique de la duodénostomie.

La première jéjunostomie a été faite le 8 septembre 1885 par Pearce Gould [5] : mort soixante-six heures après, sans péritonite.

La deuxième opération appartient à Golding Bird [5] : mort le dixième jour, à la suite d'une péritonite due à l'introduction des aliments non par la fistule jéjunale, mais par le trajet d'un drain. Les deux cas suivants sont de Maydl [6] : son premier opéré a survécu sept semaines, mais son deuxième a succombé le neuvième jour, par insuffisance de nutrition, la fistule n'ayant été établie, par erreur, *que vers le milieu* de l'intestin grêle, trop loin de son origine. Dans toutes ces observations de jéjunostomie, il s'agissait d'un

[1] Surmay (*Bull. gén. de thér.*, t. LCIV, p. 445, 1878). Nous avons établi dès la première édition de cet ouvrage, en 1886, la priorité de Surmay pour l'opération de la jéjunostomie. Nous sommes heureux que Terrier et Le Dentu aient, depuis, appuyé de leur parole et de leur témoignage cette réhabilitation historique. Voy. Terrier, quelques remarques sur la jéjunostomie (*Soc. chir.*, p. 986, 9 nov. 1898).
[2] Langenbuch (*Ber. d. deuts. Gesell. für Chir.*, 1880).
[3] Southam (*Brit. med. J.*, p. 1146, 1884).
[4] Robertson (*Ibid.*, 21 febr. 1885).
[5] Pearce Gould, Golding Bird (*Lancet*, X, 1885).
[6] Maydl (*Medizin. Jährbuch.*, 539, 1887).

cancer inopérable du pylore. Enfin, Ogston, B. Jessett[1], Albert (de Vienne), Mayo-Robson, Hahn[2], etc., ont publié aussi plus récemment un certain nombre de jéjunostomies.

En somme, le bilan de l'entérostomie, soit duodénale, soit jéjunale, présente quelques succès à côté de nombreux insuccès. Mais ceux-ci sont le plus souvent imputables à la maladie elle-même, non à l'opération. Ce qu'il y a déjà de certain, c'est que la duodénostomie et la jéjunostomie, sont des opérations simples, faciles, promptes à exécuter : avantages précieux pour des malades qui sont déjà épuisés par la douleur, l'inanition et l'infection cancéreuse.

Les indications de l'entérostomie sont, du reste, tout à fait exceptionnelles. On n'y aura recours que lorsque l'opération de Wölfler est impossible : cancer diffus de la paroi antérieure de l'estomac ; adhérence étendue de cette paroi à la face interne de la paroi abdominale. En dehors de ces conditions, et si l'on désire une opération rapide à cause de la faiblesse du malade, nous estimons qu'il vaut mieux ouvrir l'estomac par le procédé de Robson ou de Murphy que pratiquer l'entérostomie.

Au point de vue technique la duodénostomie et la jéjunostomie présentent une grande analogie : mêmes temps, même mode de suture intestinale à la paroi de l'abdomen.

A. Duodénostomie. — Procédé. — Faire sur la ligne blanche, entre l'appendice xyphoïde et l'ombilic, une incision de 7 à 8 centimètres (Southam). Le péritoine une fois ouvert, rechercher et attirer la première portion du duodénum, après avoir, au besoin, détruit quelques adhérences. Fixer l'intestin dans la plaie abdominale par une série de points séparés à la soie fine, points qui doivent traverser toute l'épaisseur de la paroi abdominale et le plan séro-musculaire de l'intestin, en dehors de la muqueuse ; il en faut quinze en moyenne. Fermer le reste de la plaie abdominale. Enfin, ouvrir de suite le milieu de la surface libre de l'intestin, avec le cautère Paquelin, *sur une toute petite étendue* (6 millimètres au plus).

L'alimentation par la fistule se fait au moyen d'une sonde molle en caoutchouc rouge n° 10 qu'on engage à une profondeur de 15-20 centimètres. La sonde ne doit pas rester à demeure. Pansement sec aseptique.

Les chirurgiens qui ont pratiqué la duodénostomie n'ont ouvert l'intestin qu'à une nouvelle séance : le troisième ou le septième jour, après avoir attendu la formation des adhérences séro-séreuses.

Aujourd'hui la duodénostomie paraît définitivement remplacée par la jéjunostomie, parce qu'il est beaucoup plus aisé d'amener une anse de jéjunum dans la plaie abdominale ; et l'on fait de préférence cette dernière opération par l'un des procédés suivants d'*implantation*, procédés qui tous deux empêchent l'écoulement de la bile et du suc pancréatique à l'extérieur, comme on l'observait avec l'*ancien abouchement latéral* du jéjunum à la paroi abdominale.

[1] Bowr. Jessett (*Clin. Soc. Lond.*, 11 janv. 1892), et *Surg. diseases of stomach and intestines.*

[2] P. Hahn (*D. med. W.*, 1894). Voy. aussi v. Eiselsberg (*Langenb. Archiv.*, p. 919, 1895).

B. Jéjunostomie. — Nouveau procédé de Maydl[1]. Ouvrir l'abdomen sur la ligne médiane, entre l'ombilic et l'appendice xyphoïde, sur une longueur de 10 centimètres environ.

Après avoir relevé le grand épiploon et le côlon transverse, reconnaître l'origine du jéjunum, choisir l'anse la plus élevée et la plus apte à venir, l'attirer hors de la plaie, l'évacuer de son contenu par expression, la lier en deux points au moyen de bandelettes de gaze iodoformée qu'on a passées à travers l'insertion mésentérique et la couper transversalement entre les deux bandelettes.

Sur la convexité du bout périphérique faire une incision longitudinale de

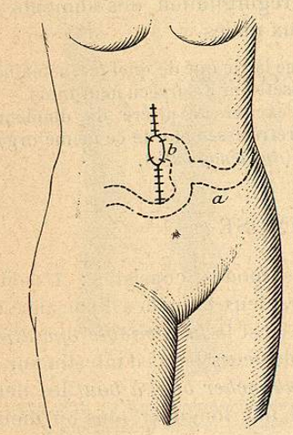

Fig. 892. — Jéjunostomie par le nouveau procédé de Maydl (Maylard).

a, bout central de l'intestin ; *b*, bout périphérique abouché à la paroi abdominale. Tous deux sont vus par transparence à travers la paroi abdominale.

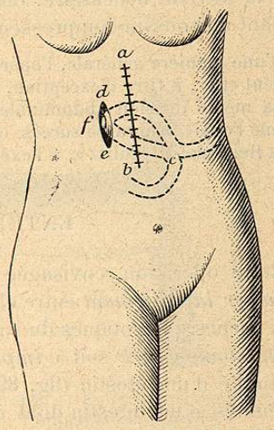

Fig. 893. — Jéjunostomie par le procédé d'Albert (Maylard).

ab, grande incision médiane ; *c*, anastomose entre les deux branches de l'anse intestinale : *de*, petite incision adjacente ; *f*, cône intestinal fixé et abouché aux bords de cette petite incision.

3 centimètres environ, implanter dans l'ouverture l'extrémité du bout central et réduire dans l'abdomen.

Suturer l'extrémité du bout périphérique, dans la plaie abdominale, par une couronne de points séparés à la soie fine qui comprennent d'une part la couche séreuse et musculaire de l'intestin, d'autre part le péritoine pariétal et le fascia transversalis qui le double. Enfin fermer le reste de la plaie abdominale au-dessus et au-dessous de la bouche jéjunale, par des points profonds et des points superficiels, de façon à réduire l'orifice à 2 centimètres de diamètre (fig. 892)

Procédé d'Albert. — Faire la même incision abdominale (fig. 893, *a b*). Attirer au dehors l'anse du jéjunum qui a été déterminée, suturer tempo-

[1] Maydl (*Wien. Med. Woch.*, nos 18 et 19, 1892).

rairement la majeure partie de la plaie abdominale, et anastomoser entre elles, à la base, les deux branches de l'anse (*c*).

Parallèlement à la première incision et à 4 centimètres au-dessus d'elle (comme dans la gastrostomie de Szabanejeff-Frank), faire une incision cutanée longue de 2 centimètres. Disséquer le pont de peau qui sépare les deux plaies, et faire passer l'anse sous ce pont.

Réduire derrière la paroi abdominale la partie anastomosée de l'anse, puis achever de fermer la première plaie et fixer par des sutures le sommet de l'anse dans la seconde plaie. On ouvre l'anse au thermocautère le quatrième jour. On pourrait aussi l'ouvrir séance tenante, dans les cas urgents. Si cela devient nécessaire, on empêche la régurgitation des aliments en plaçant un coussin compresseur entre les deux plaies.

D'une manière générale, l'opération ne prolonge la vie que de quelques semaines ; on peut citer, à titre d'exception, un opéré de Jessett qui a survécu neuf mois.

La même incision abdominale permettrait d'exciser un ulcère du duodénum comme l'a fait Dean avec succès, ou de traiter un rétrécissement de ce même organe « à la Heinecke-Mickulicz », à l'exemple de Lange (*duodénoplastie*).

ENTÉRO-ANASTOMOSE

Cette opération, envisagée dans tous ses modes, consiste : 1° soit à *aboucher latéralement* entre elles (fig. 894) les deux branches d'une anse ou deux parties quelconques du tube intestinal : c'est là *la véritable opération de Maisonneuve;* 2° soit à *implanter* un ou plusieurs bouts d'intestin sur la continuité d'un intestin (fig. 895); 3° soit à *aboucher bout à bout* les deux extrémités d'un intestin dont on a retranché une longueur plus ou moins considérable. Ce dernier genre d'entéro-anastomose rentre plus spécialement dans la description de l'*entérectomie et de la côlectomie*.

On peut anastomoser une anse avec une autre anse d'intestin grêle (*jéjuno-jéjunostomie*, *iléo-iléostomie*, *jéjuno-iléostomie*), une anse d'intestin grêle avec le côlon (*jéjuno* ou *iléo-côlostomie*), une partie avec une autre partie du côlon (*côlo-côlostomie*, une partie de l'intestin grêle ou iliaque avec le rectum (*iléo* ou *côlo-rectostomie*).

Les indications propres de l'entéro-anastomose sont très difficiles à délimiter. Pour notre compte, nous ne la considérons comme justifiée que dans les cas : 1° où un cancer intestinal est reconnu inopérable après la laparotomie ; 2° où, après la résection d'un rétrécissement simple ou d'un cancer, les opérés sont trop déprimés ou épuisés pour tolérer la longue et laborieuse suture circulaire. Enfin, on peut avec Chaput[1] appliquer l'entéro-anastomose aux anus contre nature ombilicaux, compliqués de rétrécissements des deux bouts.

A. Entéro-anastomose par abouchement latéral :

a. *Sans résection préalable de l'intestin.* — 1° *Procédé de la suture*

[1] Chaput (*Arch. g. méd.*, vol. I, p. 543 et 687, 1891).

(Maisonneuve, Wölfler), d'après Chaput. — Après l'incision de la paroi, attirer hors de l'abdomen les anses à anastomoser et les entourer d'une compresse aseptique mouillée chaude.

En haut et en bas du point où portera l'incision, passer à travers le mésentère une grosse soie que l'on serre modérément et qu'on assujettit à l'aide d'une boucle afin d'interrompre la circulation des matières.

Suturer ensemble, longitudinalement, sur une hauteur d'environ 5 à 6 centimètres, les faces latérales contiguës des deux anses, au voisinage de la convexité de l'intestin. Pour cela, on emploie des aiguilles fines ou l'aiguille de Collin, de la soie et le point de Lembert. Immédiatement en

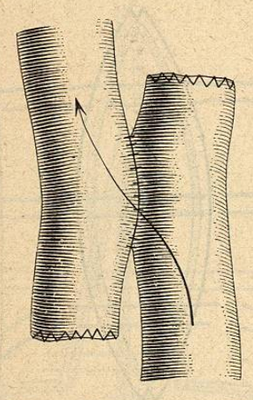

Fig. 894. — Entéro-anastomose par abouchement latéral (suture).

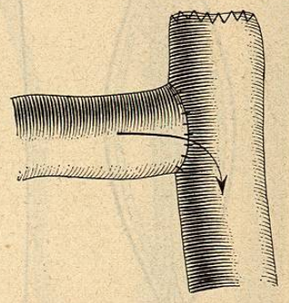

Fig. 895. — Entéro-anastomose par implantation (suture).

avant de cette première ligne de suture en faire une seconde identique et de même longueur.

Ouvrir alors au-devant de ce double plan de suture et sur une étendue un peu moindre le bout inférieur d'abord et le supérieur ensuite. Laver la surface interne de l'intestin avec de petites éponges montées.

Faire la suture muco-muqueuse des lèvres postérieures, afin d'ourler l'orifice de façon qu'il soit permanent (fig. 896). Puis, pratiquer la suture des lèvres antérieures, en commençant par la suture muco-muqueuse, dont les fils seront noués non plus dans l'intestin, mais en dehors, et en terminant par les deux plans de suture séro-séreux (fig. 897). Au niveau des extrémités de la ligne opératoire, placer deux ou trois fils complémentaires afin d'empêcher que les matières ne fusent entre les deux rangées de suture. (Par précaution, si on le juge utile, passer plusieurs anses de fils dans l'épaisseur de l'intestin de chaque côté de la suture et les fixer au péritoine pariétal, à portée, derrière la paroi abdominale.)

Enfin, réduire les anses et puis fermer la plaie abdominale, sauf dans le cas de fixation pariétale.