2° *Procédé de la pince de Chaput.* — Ce procédé est fondé sur une série d'interventions plus ou moins espacées.

1re *séance.* — « Amener dans la plaie abdominale les deux anses que l'on veut anastomoser et commencer par les suturer l'une à l'autre sur une hauteur de 5 à 6 centimètres. Les fixer ensuite l'une et l'autre au péritoine

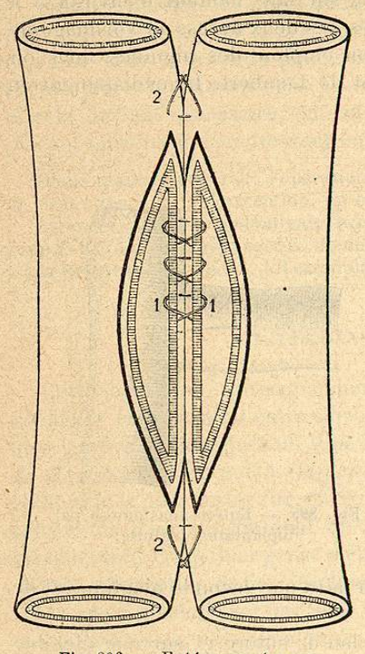

Fig. 896. — Entéro-anastomose par la suture (Chaput).

1 1, suture muco-muqueuse des lèvres postérieures des anses adossées. — 2 2, points de renforcement aux extrémités de la suture.

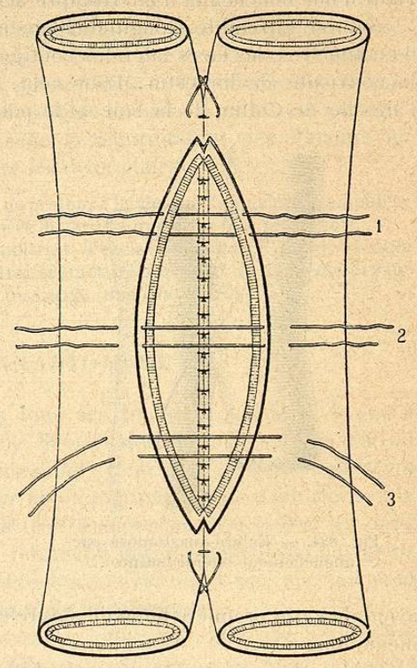

Fig. 897. — Entéro-anastomose par la suture (Chaput),

1, suture muco-muqueuse des lèvres antérieures. — 2, premier plan de sutures séro-séreuses. — 3, second plan de sutures séro-séreuses.

pariétal de la lèvre correspondante de l'incision abdominale, de façon que les deux anses soient exposées à l'air par une partie de leur surface. Fermer alors la plaie en haut et en bas, et faire une incision longitudinale de 1 centimètre sur chaque intestin. Un petit drain dans chaque ouverture. »

2e *séance* (six ou huit jours après). — « Placer une pince ou un entérotome de façon à faire une brèche à l'éperon. »

3e *séance* (après la chute de la pince). — « Pratiquer l'oblitération des orifices intestinaux s'ouvrant à l'extérieur. »

Le procédé de Chaput est incontestablement plus long et moins brillant que les procédés en un seul temps de la suture et des disques osseux ; mais « il offre une

sécurité à peu près absolue et se recommande particulièrement aux chirurgiens qui n'ont pas une très grande expérience de la chirurgie intestinale ».

3° *Procédés avec les moyens mécaniques spéciaux :* disques de Senn, bobine de Robson, boutons de Murphy ou de Chaput.

Ils sont identiques à ceux de la gastro-entérostomie lorsqu'on emploie respectivement l'un ou l'autre de ces moyens. Seulement ceux-ci ont des dimensions moindres, et les incisions intestinales sont aussi moins longues.

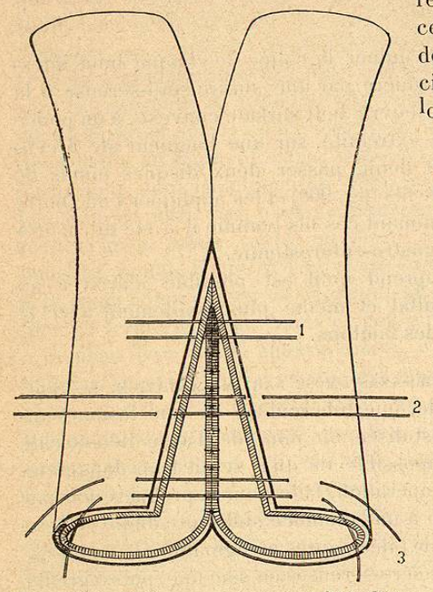

Fig. 898. — Entéro-anastomose par fente longitudinale de Chaput.

1, sutures muco-muqueuses des lèvres antérieures — 2, premier plan de sutures séro-séreuses de ces lèvres. — 3, second plan de sutures séro-séreuses.

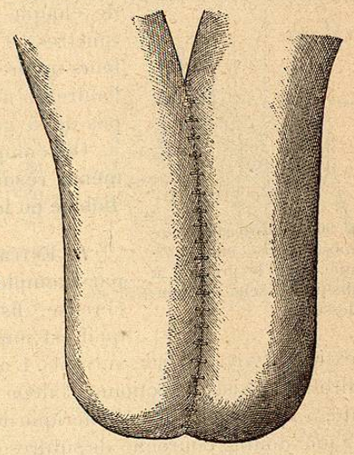

Fig. 899. — Entéro-anastomose par fente longitudinale de Chaput.

Bouts d'intestin réunis en cæcum.

b. *Avec résection préalable de l'intestin.* — 1° *Procédé de l'entérorraphie longitudinale de Chaput*[1]. — « 1er temps : *Accolement des deux anses par des sutures.* — Placer côte à côte, parallèlement, les deux bouts de l'intestin à égale distance du mésentère et du bord convexe, faire une première rangée de sutures séro-séreuses qui réunit les bouts sur une longueur de 6 à 7 centimètres.

« Immédiatement au-devant de ce plan de sutures en exécuter un second identique.

« 2e temps : *Incision longitudinale* (fig. 898). — Exécuter alors avec des ciseaux sur chaque bout une fente de 5 à 6 centimètres située immédiatement au-devant du second plan de sutures et dans le voisinage du bord convexe de l'intestin.

[1] Chaput. *Thérap. chirurgicale. Intestins, péritoine, rectum*, p. 213, 1886.

« 3e temps : *Sutures muco-muqueuses postérieures.* — Réunir ensemble les lèvres postérieures par une suture muco-muqueuse.

« 4e temps : *Sutures des lèvres antérieures.* — Exécuter sur ces lèvres la suture muco-muqueuse, puis deux étages séro-séreux.

« 5e temps : *Fermeture de l'orifice terminal* par un double étage séro-séreux » (fig. 899).

2. *Procédé de Senn-Jesset.* — Invaginer la coupe de chaque bout intestinal et fermer isolément chaque lumière par une suture séro-séreuse à la Lembert. Juxtaposer les bouts, puis ouvrir leur surface convexe, à un pouce de chaque extrémité, sur une longueur de 2 centimètres et demi, passer deux disques munis de leurs quatre fils (fig. 900) et les appliquer l'un contre l'autre en nouant ces fils comme il a été dit à propos de la gastro-entérostomie.

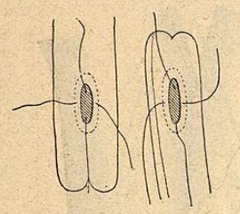

Fig. 900. — Entéro-anastomose après entérectomie, par le procédé à disques osseux de Senn-Jessett.

On comprend qu'il est possible d'arriver au même résultat et même plus rapidement avec la bobine ou les boutons.

B. Entéro-anastomose par implantation. — Soit, par exemple, une tuberculose ou une lésion cancéreuse, fistulisée ou non, de l'anse iléo-cœcale qu'il est impossible ou qu'il serait trop dangereux d'extirper (voy. l'article suivant). L'opération, faite pour la première fois par Billroth, consiste à sectionner l'iléon à une distance suffisante du foyer morbide, à fermer le bout périphérique de l'iléon après invagination de sa marge par une double couronne de sutures séro-séreuses en soie fine, puis à greffer le bout central sur le côlon ascendant ou descendant.

On suture, à la Wölfler, d'abord la demi-circonférence postérieure du bout iléal à la paroi encore intacte du côlon par un surjet séro-séreux de soie ; on ouvre le côlon au-devant de cette ligne de suture ; on coud muqueuse à muqueuse encore sur la demi-circonférence postérieure ; puis on pratique les sutures muco-muqueuse et séro-séreuse de la demi-circonférence antérieure. Tel est un des procédés d'implantation par suture, auquel on peut recourir.

Au lieu de la suture, on peut employer aussi les boutons et autres moyens anastomotiques.

La méthode d'implantation intestinale est susceptible de rendre de grands services, notamment dans les cas que nous avons pris comme types d'application. La jéjunostomie par le procédé de Maydl est, du reste aussi, un parfait exemple de la même méthode, tout comme le procédé d'Albert dérive de l'entéro-anastomose par abouchement latéral.

EXCLUSION OU SÉQUESTRATION DE L'INTESTIN

Nous devons à Salzer (d'Utrecht) une opération (Die Darmausschaltung) que notre regretté collègue Heydenreich[1] a le premier fait connaître au public médical enFrance et qu'il a proposée de nouveau : l'*exclusion de l'intestin ;* on pourrait également la nommer *séquestration.* Elle consiste à séparer complètement (fig. 902) une portion du tube intestinal en rétablissant la continuité du tube avec les bouts central et périphérique par abouchement direct ou par abouchement latéral, ou par implantation. Quant aux deux bouts du segment exclu, tantôt on les ferme tous deux isolément (fig. 902), ou on les abouche entre eux, c'est l'*exclusion ou séquestration totale*, tantôt on ferme seulement l'un des bouts et l'on ouvre l'autre à la peau comme voie de dégagement, ou bien on ferme les deux bouts et l'on ouvre à la peau leur partie intermédiaire, c'est l'*exclusion partielle.* S'il existe déjà une ou plusieurs fistules entéro-cutanées, ces fistules peuvent naturellement tenir lieu d'ouverture artificielle, et l'exclusion de l'intestin est encore alors dite *partielle.*

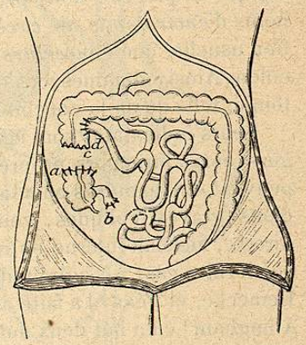

Fig. 901.
Séquestration du cæcum.
ab, cæcum séquestré avec la partie voisine de l'iléon ; *c*. bout du côlon ascendant fermé par la suture : *d*, bout central de l'iléon implanté dans le côlon ascendant.

L'exclusion s'applique quelquefois à l'intestin grêle, le plus souvent au côlon et au cæcum. Les indications sont : 1° les *fistules stercorales compliquées ;* 2° les *néoplasmes cancéreux ;* 3° l'*invagination chronique avec adhérences ;* 4° les *affections inflammatoires chroniques* (tuberculose, ulcérations diverses, actinomycose), *alors que la résection et l'extirpation sont impossibles ou trop périlleuses.*

Elle est curative ou simplement palliative suivant les cas ; lorsqu'elle est curative, la ou les fistules cutanées finissent généralement par se tarir et s'oblitérer.

La *séquestration totale* (*exclusion fermée* d'A. Guinard) a réussi plusieurs fois (v. Baracz, Obalinski, Friele, Wiesinger) ; mais dans deux autres cas, Funke et v. Eiselsberg ont été obligés d'en venir secondairement à la fistulisation de l'anse exclue.

La *séquestration partielle* (*exclusion ouverte* d'A. Guinard), plus prudente, est aujourd'hui préférée par tous les chirurgiens : elle n'expose pas à l'accumulation des sécrétions intestinales et aux inconvénients ou dangers

[1] A. Heydenreich (*Sem. méd.*, p. 41, 1897). Voy. aussi Le Dentu. De l'exclusion intestinale (*Rev. de gynéc. et de chir. abd.*, n° 1, p. 81, 1899). A. Guinard, Exclusion de l'intestin (in *Traité de chir. de Le Dentu et Delbet*, t. VIII, p. 577, 1899).

de cette accumulation comme la séquestration totale : v. Baracz lui-même[1], qui a recommandé le premier cette dernière opération, la condamne aujourd'hui pour l'homme. Il importe pourtant de remarquer qu'une anse saine de côlon, complètement exclue par Obalinski, s'est montrée, quatorze mois après, « transformée en un mince cordon ».

ENTÉROTOMIE — CÆCOTOMIE — COLOTOMIE

Pour appliquer à la chirurgie intestinale une nomenclature uniforme, logique et précise, nous proposons de ne comprendre désormais sous les noms d'*entérotomie*, de *cæcotomie*, de *côlotomie*, contrairement à l'acception usuelle, que l'*ouverture momentanée* de l'intestin grêle, du cæcum, du côlon. Ainsi entendues, ces opérations sont tout à fait analogues à la gastrotomie, telle qu'on la conçoit et décrit généralement aujourd'hui.

Leurs indications sont également identiques : *extraction* de corps étrangers (corps étrangers proprement dits, calculs biliaires, coprolithes) qui ne peuvent être expulsés spontanément par l'anus ou qui provoquent des accidents graves (coliques, vomissements, arrêt des matières) ; — dilatation directe, incision interne ou incision externe d'un rétrécissement fibreux (en ce dernier cas, il s'agirait d'une opération calquée sur la pyloroplastie de Heinecke, et Péan[2] l'a faite avec succès au niveau de la valvule iléo-cæcale. Allingham[3] en a fait deux autres) ; — curettage palliatif de certains cancers oblitérants ; — enfin, ablation de polypes qui donnent également lieu à des phénomènes d'occlusion intestinale.

Soit, comme type descriptif, une entérotomie faite à travers la ligne blanche, qui est, du reste, la ligne opératoire d'élection pour l'intestin grêle.

Procédé commun. — Ouvrir l'abdomen au-dessous de l'ombilic, par exemple, et sur une hauteur de 7 à 8 centimètres. — Attirer au dehors une anse d'intestin, exprimer doucement son contenu vers le haut ou vers le bas, puis pincer chacune de ses extrémités avec un clamp de Makins (fig. 903) ou un autre compresseur analogue, celui de Mathieu, par exemple (fig. 904) ou de Chaput, ou bien étreindre ses extrémités avec un lien élastique qu'on arrête contre l'intestin au moyen d'une pince de Péan, une tresse de soie ou une lanière de gaze qu'on serre sur l'intestin, etc., ou les faire comprimer par les doigts d'un aide. Envelopper l'anse et protéger la plaie abdominale, avec des éponges ou des compresses humides et chaudes, pour éviter l'infection du péritoine et des autres tissus. D'un coup de ciseaux ou avec la pointe du bistouri ouvrir l'intestin sur le milieu de son bord libre, suivant son grand axe, et dans une étendue de 3 centimètres. Étancher la plaie.

Le but de l'opération étant rempli (extraction, dilatation, etc.), refermer

[1] V. Baracz (*Congrès intern. de Moscou*, 1897 ; *Sem. méd.*, p. 326).
[2] Péan (*Bull. de l'Acad. méd.*, n° 52, 1890).
[3] Allingham (*Lancet*, I, 1550, 1894).

la brèche intestinale par une suture perdue : soit celle de Lembert (Terrier), précédée ou non de la suture isolée des tranches muqueuses, soit celle de Czerny, qui n'est autre que la précédente renforcée par de petits points intermédiaires, toujours séro-séreux, ou enfin celle beaucoup plus rapide et tout aussi sûre de Tillmanns. Ce dernier adosse les séreuses par un surjet de soie très fine, et il consolide la réunion par un autre surjet

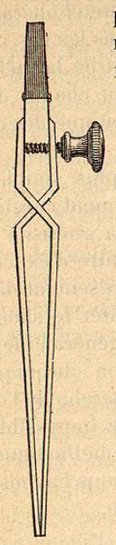

Fig. 902.
Clamp intestinal de Makins.

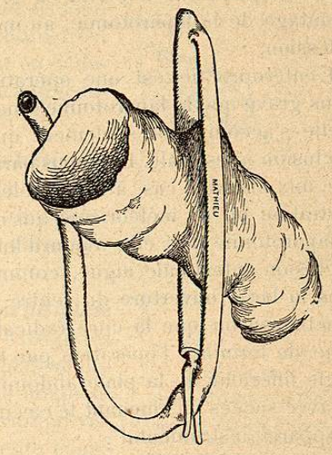

Fig. 903.
Clamp intestinal de Mathieu.

ou par quelques points entrecoupés de la même soie. Nous employons habituellement dans notre pratique la suture de Tillmanns.

Réduire l'anse après une toilette soignée et fermer complètement la plaie abdominale.

Si l'on avait quelques doutes sur la bonne tenue de la suture, on laisserait l'anse reliée à la plaie abdominale par un ou deux fils entourés d'une lanière de gaze iodoformée.

Lorsqu'on opère sur le cæcum ou sur le côlon, il faut, autant que possible, pratiquer l'incision sur leur bandelette antérieure et non au niveau des bosselures, qui se prêtent moins bien à l'affrontement régulier.

ENTÉROPROCTIE ILIAQUE[1] OU OPÉRATION DE NÉLATON

Cette opération consiste à ouvrir la partie inférieure de l'iléon d'une façon permanente dans une fosse iliaque, de manière à rétablir l'issue des

[1] Nous disons *entéroproctie*, et non *entérotomie* ou *entérostomie*, parce que l'ouverture intestinale n'est plus qu'une simple incision avec entérorraphie, ni une bouche, une voie d'ingestion, mais un anus (πρωκτὸς), une voie de défécation. Notre ami L.-H. Petit,

matières lorsqu'il existe une occlusion aiguë de l'intestin grêle. Elle se fait à droite ou à gauche ; mais Nélaton préférait le côté droit afin d'établir l'anus aussi près que possible du cæcum ; ce qui n'est pas toujours exact.

La première opération aurait été faite, en 1838, par Gustave Monod ; mais c'est Nélaton [1] qui a, le premier, réglé le manuel opératoire de l'entéroproctie et posé nettement son indication dans tous les cas d'étranglement interne. Sa doctrine a dominé jusqu'à l'avènement de la méthode antiseptique : depuis, elle a perdu en grande partie son champ d'application à l'avantage de la laparotomie, au moins dans la pratique des chirurgiens de profession.

L'entéroproctie est une opération beaucoup plus simple, plus facile, moins grave que la laparotomie ; mais elle est rarement curative, en ce sens qu'elle s'accompagne seulement quelquefois de la guérison spontanée de l'occlusion intestinale. Elle nous paraît réservée, à titre d'expédient momentané, aux mauvais cas, à ceux où les malades se présentent dans un état de prostration ou de météorisme qui doit faire redouter le shock opératoire. La laparotomie doit être aujourd'hui la méthode générale de traitement de l'occlusion intestinale aiguë, comme de l'occlusion chronique. Du reste, après la large ouverture du ventre, quand la recherche de l'obstacle a été infructueuse ou que la cure radicale est reconnue impossible, rien n'empêche de terminer l'opération par l'établissement méthodique d'un anus à l'angle inférieur de la plaie abdominale, comme nous l'avons fait quelquefois avec succès en amenant le cæcum ou l'S iliaque.

Appareil instrumental :

Un bistouri droit ;
Une pince anatomique ;
Une petite pince à dents de souris ;
Une sonde cannelée ;
Une paire de ciseaux courbes mousses ;
Deux écarteurs fenêtrés mousses ;
Quelques pinces à forcipressure ;
Des aiguilles de Hagedorn, avec soie et catgut.

MANUEL OPÉRATOIRE

La technique de l'entéroproctie est semblable à celle de l'entérostomie. Ses particularités tiennent uniquement au siège de l'incision abdominale et à la partie du tube digestif qui est ouverte et va servir d'anus.

Procédé. — 1er temps : *Incision de la paroi abdominale.* — Le sujet étendu sur le dos, après s'être placé à droite, faire une incision cutanée

bibliothécaire adjoint à la Faculté de médecine de Paris, nous a fait remarquer l'incorrection des dénominations courantes ; il propose d'ajouter le mot *proctie* à celui qui désigne la partie opérée, et nous souscrivons volontiers à sa petite tentative de réforme. Pour les mêmes raisons nous emploierons plus loin les termes *cæcoproctie, côloproctie.*

[1] Nélaton. *Eléments de path. chir.*, p. 479, t. IV.

de 7 centimètres parallèle à l'arcade crurale, commençant à un doigt en dedans de l'épine iliaque antéro-supérieure, et restant toujours à 3 centimètres au-dessus de l'arcade (fig. 904).

Diviser le tissu conjonctif sous-cutané et le fascia superficiel dans la même étendue.

Diviser ensuite en entonnoir, soit sur la sonde, soit plutôt à petits traits, l'aponévrose du grand oblique, le petit oblique, le transverse et le fascia transversalis sous-séreux de sorte que le fond de la plaie n'ait qu'une longueur de 4 centimètres.

Pincer le péritoine au milieu, l'ouvrir en dédolant, puis le diviser sur la sonde avec les précautions voulues dans toute l'étendue de la plaie.

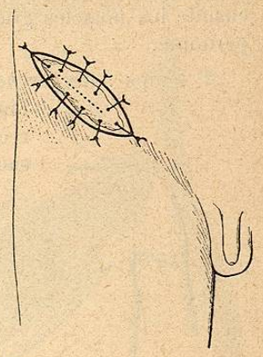

Fig. 904.
Anus iliaque de Nélaton.
Intestin suturé à la paroi abdominale. La ligne pointillée indique la ligne d'ouverture de l'intestin.

2e temps : *Attraction d'une anse intestinale.* — Avec une petite pince à dents de souris qu'on tient de la main gauche, en s'aidant de l'index droit, attirer au dehors la *première anse qui se présente.*

3e temps : *Fixation de l'anse dans la plaie abdominale.* — Assujettir d'abord les extrémités de l'anse aux deux commissures de la plaie abdominale par des points de soie fine qui adaptent exactement le péritoine pariétal au péritoine viscéral en comprenant la peau et une petite épaisseur de la partie cruentée de la paroi abdominale. Puis fixer les faces supérieure et inférieure de l'anse aux deux lèvres de la plaie abdominale par une série de points entrecoupés à la soie fine, espacés entre eux de 4 millimètres, et qui traversent d'une part la peau et le péritoine pariétal, de l'autre la paroi intestinale, toujours à l'exclusion de la muqueuse.

4e temps : *Ouverture de l'anse.* — Ponctionner l'intestin au milieu, avec la pointe du bistouri, puis l'agrandir en haut et en bas, de façon que l'ouverture n'ait guère plus de 1 centimètre.

CÆCOPROCTIE OU OPÉRATION DE PILLORE

L'anus s'établit ici au niveau de la fosse iliaque droite dans le cæcum. C'est Pillore, de Rouen, qui a le premier pratiqué cette opération, en 1776, à travers le péritoine, pour un rétrécissement cancéreux du rectum.

La cæcoproctie a été peu pratiquée jusqu'à présent, et on ne lui assigne d'autre indication que le traitement palliatif du cancer du côlon ascendant ou transverse. Nous estimons qu'il y a lieu de modifier notre pratique ordinaire, et qu'il y a tout avantage à substituer l'anus de Pillore à celui de

Littre toutes les fois que cela est possible. Pour notre compte, depuis plusieurs années, nous y avons recours : 1° pour le traitement palliatif du cancer du rectum ; 2° pour la dérivation des matières et pour l'abondant lavage antiseptique du côlon et du rectum avant d'opérer sur ces organes.

Procédé. — 1er temps : *Incision de la paroi abdominale.* — A deux doigts en dedans de l'épine iliaque antéro-supérieure droite faire une incision cutanée de 6 centimètres oblique en bas et en avant (fig. 905) ; diviser ensuite les muscles grand oblique, petit oblique et transverse, et enfin le péritoine.

2e temps : *Recherche et attraction du cæcum.* — Après avoir introduit l'index et le pouce gauches, refouler l'intestin grêle, et rechercher le cæcum à la hauteur de la symphyse sacro-iliaque sur le psoas lui-même ; l'attirer dans la

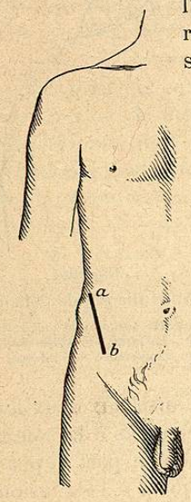

Fig. 905. — Anus cæcal de Pillore.
ab. ligne d'incision.

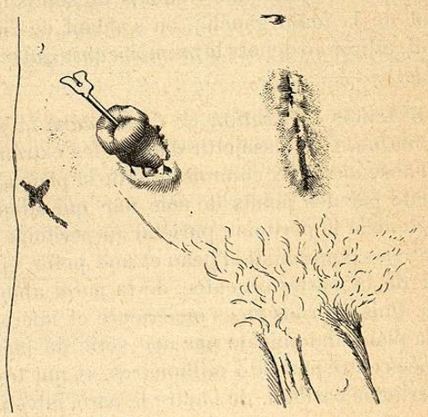

Fig. 906. — Résultat éloigné d'un anus cæcal, pour cancer inopérable du rectum et du côlon pelvien (d'après un de nos opérés), léger prolapsus.

plaie, qu'il soit ou non pourvu d'un large méso particulier, et le reconnaître à ses bandelettes, à sa forme, etc., ce qui est très facile.

3e et 4e temps : Comme dans l'entéroproctie.

L'ouverture du cæcum peut se faire dans une autre séance, et avec le bistouri ou le thermocautère. La figure 906 nous montre le résultat éloigné d'un anus cæcal avec léger prolapsus.

COLOPROCTIE ILIAQUE OU OPÉRATION DE LITTRE

L'opération de Littre (*sigmoïdostomie* de quelques auteurs) consiste à établir un anus en fixant et ouvrant l'S iliaque dans une plaie de la paroi abdominale.

Elle est indiquée, d'après l'usage courant : 1° dans l'atrésie congénitale du rectum, qu'on ne peut atteindre par le périnée, même avec la résection préliminaire du coccyx ; 2° dans le cancer inopérable du rectum, à titre palliatif, pourvu que le cancer ne s'étende pas jusqu'à l'S iliaque même ; 3° dans le cancer opérable du rectum, à titre préliminaire, pour dériver pendant quelque temps le cours des matières fécales et favoriser ainsi la réunion primitive de la suture ano-rectale (Durante, Kœnig, Schede, Demons) [1] ; 4° dans certains rétrécissements du rectum non cancéreux qu'il est impossible de guérir par la voie périnéale ; 5° dans la compression du rectum par des tumeurs intra-pelviennes inopérables.

Même appareil instrumental que pour l'opération de Nélaton.

a. *Procédé de Verneuil* [2] : *ouverture immédiate.* — Ce procédé a pour but d'empêcher complètement le passage et, par suite, l'accumulation si fâcheuse des matières fécales dans le bout rectal.

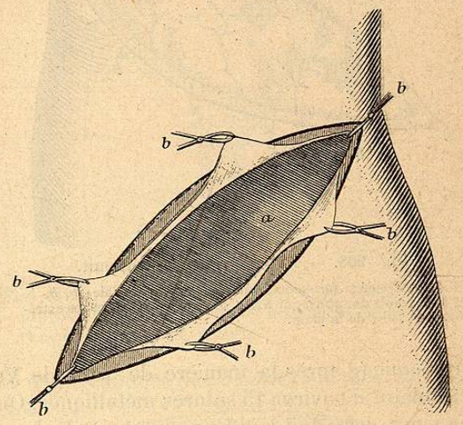

Fig. 907. — Anus iliaque de Verneuil.
a, anse oméga attirée dans la plaie ; *b*, *b*, *b*, *b*, *b*, *b*, pinces à forcipressure qui fixent le péritoine pariétal dans la plaie.

1er temps : *Ouverture de l'abdomen.* — Le sujet étendu sur le dos, après s'être placé à gauche et après avoir tracé l'arcade crurale (de l'épine pubienne à l'épine iliaque antéro-supérieure), inciser la paroi abdominale couche par couche comme dans l'opération de Nélaton ; puis, le péritoine une fois fendu, pour être sûr de le comprendre plus tard dans la suture pariéto-intestinale, saisir le contour de l'incision pratiquée sur lui avec six pinces hémostatiques, une à chaque extrémité, deux sur chaque bord (fig. 907).

2e temps : *Découverte et attraction de l'intestin au dehors.* — L'ouverture péritonéale étant tenue béante par les pinces hémostatiques ou, à la rigueur, par deux crochets mousses, chercher l'S iliaque [3] et le reconnaître, ce qui est ordinairement très facile, à ses appendices épiploïques, à ses bosselures, à ses bandelettes longitudinales, et à ses rapports avec le psoas et

[1] Labordère (Th. de Bordeaux, 1891).

[2] Verneuil (*Semaine médicale*, 1er avril 1883, et *Congrès français de chirurgie*, avril 1885).

[3] L'S iliaque, ou plutôt l'*anse oméga*, comme on l'appelle depuis plusieurs années à cause de sa véritable forme, flotte librement dans la cavité abdominale, et a une longueur moyenne, chez l'adulte, de 44 centimètres (Trèves).