Des aiguilles à suture intestinale ;
Des aiguilles de Moij ;
Soie, catgut, crins de Florence.

Procédé. 1er temps : *Incision des enveloppes extérieures.* — Le champ opératoire et les parties voisines ayant été rasés et désinfectés, toutes les autres précautions aseptiques étant prises, le malade reposant dans le décubitus horizontal, après s'être placé du côté de la hernie, faire, suivant le grand axe de cette dernière et en son milieu une incision cutanée plus ou moins longue et qui dépasse notablement en haut (fig. 937). Diviser ensuite une série de lamelles cellulo-fibreuses jusqu'à ce qu'on arrive sur le sac herniaire. Hémostase parfaite au fur et à mesure pour que les tissus soient bien étanches.

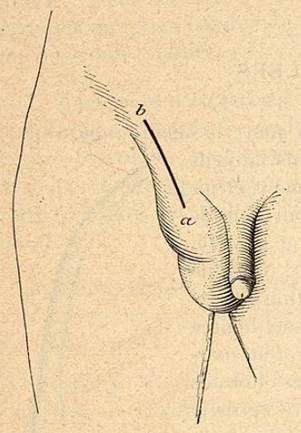

Fig. 937.
Kélotomie inguinale.
*ab*, ligne d'incision.

2e temps : *Incision du sac.* — Reconnaître d'abord ce dernier à sa forme arrondie, à sa rénitence ou à sa fluctuation, à son aspect fibreux, blanchâtre ou rosé ou rougeâtre, à la possibilité qu'il y a souvent de plisser sa paroi entre l'index et le pouce ou entre les mors d'une pince, et de sentir les intestins indépendants au-dessous ; soulever légèrement sa paroi avec une pince vers le milieu du sac et l'ouvrir en dédolant; il s'écoule presque toujours, en quantité variable, une sérosité qui est claire, citrine ou sanguinolente, inodore, dans les cas de simple congestion ; trouble, mais inodore, dans les cas d'inflammation plastique ; putride ou séro-purulente, d'odeur nauséabonde, fécaloïde, dans les cas de gangrène et de perforation ; agrandir l'ouverture en haut et en bas, aux ciseaux, dans toute la hauteur de la hernie.

3e temps : *Débridement de l'anneau constricteur et traitement du contenu du sac.* — L'anneau constricteur est formé par le *collet du sac*, à une hauteur variable du trajet inguinal, ordinairement près de l'anneau inguinal interne. Vérifier d'abord le contenu du sac (intestin seul, intestin et grand épiploon, etc.), puis l'état de sa circulation sanguine : *simple congestion* (coloration allant du rouge clair au rouge foncé, même au rouge vineux), ou *gangrène* (plaques noirâtres ou gris noirâtre, perforations), ou *état douteux.*

a. *Simple congestion.* — Dans le premier cas, introduire un index dans la direction du trajet inguinal jusqu'à la rencontre de l'anneau constricteur, pulpe en dessus, ongle en dessous contre l'intestin ; glisser un herniotome à plat sur la pulpe, jusqu'à ce que son extrémité mousse ait dépassé l'anneau,



tourner son tranchant *en haut* ou *en haut et en dehors* (fig. 938), et sectionner l'anneau en relevant le bistouri pendant que son extrémité mousse prend appui sur le bout de l'index et que celui-ci aide également au mouvement de bascule ; puis remettre le bistouri à plat et le retirer. Si l'index peut alors s'engager facilement au-dessus de l'anneau constricteur, le débridement est suffisant ; sinon on en fait un autre à côté du premier et de la même manière ; au besoin même, d'après la méthode de Vidal (de Cassis), on pratique une série de petits débidements au pourtour de l'anneau, sans avoir à craindre la lésion des vaisseaux épigastriques ; ceux-ci se trouvent presque toujours *en dedans* du collet du sac. Attirer doucement alors à l'extérieur — c'est une règle invariable, — le contenu de la hernie après avoir, s'il le faut, décollé quelques adhérences, et vérifier s'il y a ou s'il n'y a pas une perforation de l'intestin imminente ou déjà réalisée au niveau de la précédente constriction. Si aucune perforation n'existe ou n'est à craindre (intégrité de toutes les tuniques intestinales), réséquer au-dessous d'une chaîne de ligatures perdues la partie du grand épiploon qui peut être présente, faire la toilette de l'intestin et du moignon épiploïque avec de l'eau stérilisée chaude, puis réduire dans la cavité péritonéale le moignon épiploïque et, en second lieu, l'intestin qu'on accompagne jusque derrière la paroi abdominale. Enfin pratiquer toujours la cure radicale comme dans le cas de hernie inguinale libre.

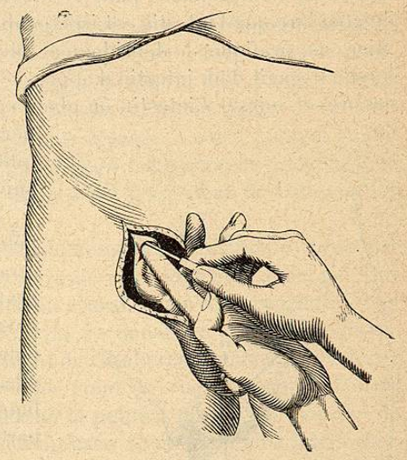
Fig. 938. — Débridement de l'anneau constricteur dans la kélotomie inguinale.

S'il existe une perforation ou une section linéaire des tuniques intestinales, à l'exception de la séreuse, suturer l'anse au pourtour de l'orifice herniaire, ou mieux, si possible, faire l'entérectomie, réunir les bouts intestinaux avec le bouton de Murphy ou autre moyen analogue et les réduire dans la cavité péritonéale.

b. *Gangrène.* — Lorsque le contenu herniaire est manifestement gangrené, *ne jamais faire de débridement interne de l'anneau constricteur*, — c'est une règle absolue, afin de ne pas décoller les adhérences salutaires qui ont pu s'établir entre l'intestin et le collet du sac ou afin de ne pas sectionner la paroi même de l'intestin au-dessus de la zone d'élimination. Mais, suivant les circonstances ou les préférences personnelles, se comporter de l'une des trois manières suivantes : traiter simplement le contenu herniaire comme un phlegmon stercoral, se borner à sa large incision, escomptant la perfection

et la solidité des adhérences naturelles ; ou bien renforcer ces dernières par une couronne de sutures, après l'excision des parties gangrenées ; ou encore *débrider de dehors en dedans* l'anneau constricteur, libérer les parties engagées dans cet anneau, en faire la résection large et réunir les bouts intestinaux avec un bouton anastomotique pour les réduire ensuite dans la cavité péritonéale.

c. *Etat douteux.* — Un lavage à l'eau très chaude ramène quelquefois une bonne circulation avec teinte rouge vif dans une anse dont la vie semblait fortement compromise ; mais ce moyen peut échouer, sans que l'on puisse en conclure que l'intestin est irrévocablement voué au sphacèle. Dans le premier cas, pratiquer le débridement interne et les autres manœuvres, comme lorsqu'il s'agit d'un intestin d'apparence saine ; dans le second cas, débrider encore et laisser l'intestin en place après l'avoir fixé au niveau de l'orifice herniaire par une couronne de sutures, quitte à intervenir plus tard de nouveau, suivant sa destinée.

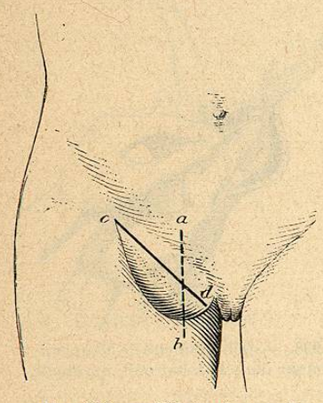

Fig. 939. — Kélotomie crurale.
*ab*, ligne d'incision verticale ; *cd*, ligne d'incision transversale.

Telle est la technique générale de la kélotomie appliquée à la hernie inguinale étranglée ; mais il faut s'attendre, en pratique, quoique assez rarement, à diverses modifications et difficultés particulières qui tiennent : soit à la hernie elle-même (absence de sac, absence de liquide intra-sacculaire, adhérences des parties contenues entre elles et avec le sac, cæcum et gros intestin faisant partie intégrale de la paroi du sac, rétrécissement fibreux de l'intestin lui-même au niveau de l'étranglement) ; soit au siège de la hernie (hernie réduite en bloc, hernie inguino-interstitielle, hernie inguino-propéritonéale). Dans ces derniers cas, on est obligé de faire une *hernio-laparotomie*, c'est-à-dire de prolonger plus ou moins haut sur la paroi abdominale l'incision ordinaire de la kélotomie.

*B.* Kélotomie crurale. — Procédé. 1er temps : *Incision des enveloppes extérieures.* — Faire une incision cutanée verticale de 6 à 7 centimètres sur le côté interne de la tumeur (fig. 939, *ab*), de façon que son extrémité supérieure dépasse de 2 centimètres environ le ligament de Poupart ; ou bien faire une incision transversale (même figure, *cd*), qui traverse le milieu de la hernie et la dépasse suffisamment des deux côtés ; ces deux incisions ont même valeur. Si le sac est superficiel, diviser avec précaution en la même longueur le tissu sous-cutané et le fascia superficiel ; d'autres fois diviser, l'une après l'autre, toute une série de couches cellulo-fibreuses ou chargées de graisse ;



ces dernières peuvent donner le change pour l'épiploon ; quelquefois aussi, chemin faisant, traverser une cavité close plus ou moins grande, sorte d'hygroma, renmplie d'un liquide séreux incolore ou citrin, et qu'il ne faut point prendre pour la cavité même du sac herniaire. Hémostase soignée au fur et à mesure.

2e temps : *Incision du sac.* — Après avoir reconnu le sac comme il a été dit au sujet de la kélotomie inguinale, l'ouvrir en dédolant sous une pince ou par section entre deux pinces, puis le fendre largement suivant son grand diamètre.

3e temps : *Débridement de l'anneau constricteur et traitement du contenu du sac.* — La constriction est produite rarement par le collet du sac, le plus souvent, selon les uns, par un orifice dilaté du fascia cribriformis ou, selon les autres (nous sommes de ce nombre), par le ligament de Gimbernat (*étranglement par vive arête de Chassaignac*) ; « c'est, comme l'a fait remarquer le professeur Berger, vers le rebord falciforme et tranchant du ligament de Gimbernat qu'existent en général les lésions de l'intestin les plus précoces et les plus accentuées. »

Vérifier l'état de l'intestin et, s'il est simplement congestionné, procéder au débridement interne de la manière suivante : introduire un index *profondément* dans la partie interne de l'anneau crural jusqu'à la rencontre d'un plan fibreux transversal et résistant dont on reconnaît le rebord falciforme appliqué contre l'intestin, c'est le ligament de Gimbernat (ou la partie interne d'un anneau cribriforme, peu importe au point de vue pratique) ; l'ongle tourné du côté de l'intestin, faire glisser sur la pulpe à plat un herniotome de Cooper et engager toute son extrémité mousse sous le rebord falciforme, puis le retourner d'un quart de cercle et sectionner le rebord de 3 millimètres environ, par un mouvement de bascule, dans la direction de l'épine du pubis. Si le bout de l'index peut s'engager au delà de l'étranglement, le débridement est suffisant ; sinon, faire une ou deux petites *encoches, toujours en dedans* de l'anneau crural ; au besoin, agrandir l'orifice herniaire avec un instrument mousse ou mieux avec le bout de l'index.

En agissant ainsi, on ne risque guère de léser l'artère obturatrice, lorsque celle-ci naît d'un tronc commun avec l'artère épigastrique et qu'elle descend vers le trou sous-pubien derrière le ligament de Gimbernat (ce qui arrive 1 fois sur 20 d'après W. Lawrence), et encore se trouve-t-elle alors à quelques millimètres de son bord libre. Le grand débridement unique expose naturellement davantage à cette blessure ; si cet accident survenait, le moyen le plus sûr d'y remédier est la ligature du bout central de l'artère soit par la même plaie, soit par une plaie parallèle au ligament de Poupart ; la ligature a réussi 4 fois sur 5 cas recueillis par Barker[1]. Mais, en somme, la blessure d'une artère obturatrice anormale est extrêmement rare, et, d'autre part, il n'est pas possible de débrider un autre côté de l'anneau crural : en dehors, à

[1] Jacobson. *Operat. of Surgery*, p. 635, 1897.

cause de la veine fémorale, en bas à cause de la branche horizontale du pubis [1].

L'étranglement une fois levé, attirer doucement l'épiploon, s'il y en a, — après l'avoir décollé, si c'est nécessaire ; attirer l'anse d'intestin et examiner l'état de sa paroi au niveau du précédent étranglement. Si la paroi est intacte, réduire l'intestin avec ou sans résection épiploïque, faire la cure radicale comme pour la hernie libre et fermer la plaie. S'il existe une perforation ou une menace de perforation très limitée, réduire encore l'intestin après avoir inversé la partie compromise sous quelques points de Lembert, et terminer par la cure radicale. Si la perforation est trop étendue, faire de préférence si possible, l'entérectomie suivie de la réunion avec un bouton anastomotique.

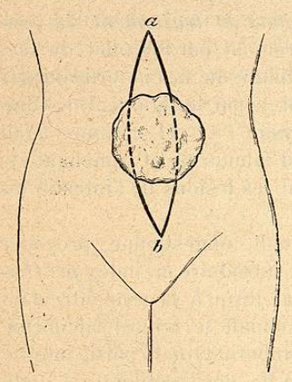


Fig. 940.
Kélotomie ombilicale.
*ab*, incision elliptique.

Pour les autres éventualités (gangrène, état douteux de la vitalité de l'anse), suivre les indications que nous avons données à propos de la hernie inguinale étranglée.

*C.* Kélotomie ombilicale. — C'est une opération rare et le plus souvent laborieuse à cause du volume de la hernie et des adhérences plus ou moins anciennes qui enchaînent le contenu au sac et les parties du contenu entre elles. Elle intéresse à peu près uniquement l'adulte.

Procédé. 1er temps : *Incision des enveloppes extérieures et décollement du sac.* — Comme les enveloppes extérieures ne forment d'ordinaire au milieu de la tumeur qu'une couche extrêmement mince et sont même fusionnées avec le sac herniaire, comme l'intestin peut adhérer à la face interne du sac, — au lieu d'une incision médiane verticale, cerner la hernie en ellipse, par deux incisions qui longent de part et d'autre sa périphérie et qui s'étendent assez loin, sur la ligne médiane, au-dessus et au-dessous de la tumeur, en comprenant l'ombilic dans l'aire d'excision future (fig. 940).

Diviser ensuite le tissu cellulo-graisseux et arriver jusqu'au plan aponévrotique.

Décoller de tous côtés la masse herniée, qui est ordinairement étalée en champignon autour de l'orifice herniaire, jusqu'à ce que cet orifice, plus ou moins large, soit bien à découvert.

2e temps : *Incision du sac.* — Ouvrir le sac entre deux pinces, en un point quelconque de sa périphérie, près de l'anneau herniaire ; puis agrandir

[1] Pour éviter l'artère obturatrice, ainsi que l'intestin, et pour faciliter la cure radicale complémentaire, Heydenreich (de Nancy) recommande de débrider de dehors en dedans, comme J.-L. Petit, mais après ouverture du sac (*Congrès fr. de chir.*, p. 460, 1896).



l'ouverture le plus possible, en décollant les adhérences qui peuvent exister entre lui et le contenu. Libérer, si possible, l'épiploon et les parties d'intestin qui sont renfermées dans le sac, et les passer méthodiquement en revue pour constater l'état de leur nutrition totale ou respective. Parfois il s'agit d'occlusion, *dans la hernie elle-même*, par bride, par diverticule, par torsion (P. Berger) ou autre obstacle.

3e temps : *Débridement de l'anneau herniaire et traitement du contenu du sac.* — Débrider en haut ou en bas, sur la ligne médiane, en partant du bord même de l'anneau sans intéresser, si possible, la séreuse qui le tapisse. Attirer l'épiploon et l'intestin, les réduire s'ils sont en bon état, exciser en ellipse l'anneau herniaire et fermer l'abdomen, puis la plaie extérieure, comme dans la cure radicale de la hernie ombilicale libre.

Dans les autres cas, se comporter suivant l'état des parties comme il a été dit au sujet des autres kélotomies : incision pure et simple, suture de la séreuse à l'anneau herniaire, entérectomie, anus contre nature, extérioration.

## CURE RADICALE DES HERNIES LIBRES

Les hernies libres peuvent guérir : 1° *par le bandage*, dans le jeune âge ; 2° *par la méthode sclérogène*, qui a donné d'excellents résultats entre les mains du professeur Lannelongue [1] ; 3° *par l'opération sanglante*, dite *cure radicale* ou *cure opératoire*. Il ne sera question que de la méthode sclérogène ; puis de la cure radicale, de ses indications et contre-indications, de ses procédés les plus utiles ou les plus recommandables et des soins consécutifs.

### A. — MÉTHODE SCLÉROGÈNE

Lannelongue, dès le mois de juin 1896, a songé à faire bénéficier les hernies des résultats si remarquables qu'il avait déjà obtenus par sa méthode sclérogène dans le traitement de la tuberculose, des angiomes, de la luxation congénitale de la hanche et d'autres affections. Cette méthode, comme on sait, consiste à provoquer au moyen d'injections *interstitielles* de chlorure de zinc à 1 p. 10, la création d'une masse plus ou moins étendue et plus ou moins profonde d'un tissu conjonctif qui a les caractères et les propriétés du tissu cicatriciel. Le *sclérome inflammatoire ou plutôt de réaction* qui en résulte dans le cas particulier, notamment dans la hernie inguinale, est « à la fois un engorgement aseptique, une ostéo-périostite, une funiculite, une tuméfaction abdominale, dont les effets, partant du pubis, s'étendent dans le trajet inguinal, dans la paroi elle-même, plus ou moins haut, plus ou moins profondément ».

[1] O. Lannelongue (*Académie de méd.*, 6 juillet 1896 et 8 juillet 1897 : 51 cas sans aucun accident). Voy. aussi : Nimier (*Congr. fr. de chir.*, 1887).

La méthode sclérogène convient à tous les âges, même après soixante ans, dans les hernies ordinaires et réductibles, quel que soit leur volume.

On fait les injections *à la périphérie* du sac herniaire en prenant comme point de repère le squelette ostéo-fibreux de la région. Voici, du reste, la technique employée et décrite par le professeur Lannelongue[1] : soit une hernie inguinale.

Procédé. — Après avoir rasé la région et fait sa toilette antiseptique, — sous le chloroforme, — réduire la hernie ; puis, pendant qu'un aide ferme avec deux doigts l'anneau supérieur ou *péritonéal* du trajet inguinal, faire

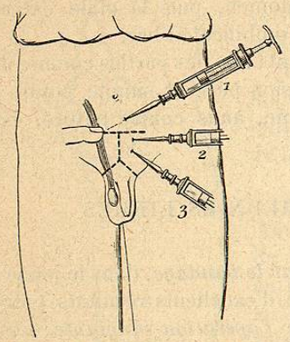


Fig. 941. — Cure radicale de la hernie inguinale par la méthode sclérogène.

1, 2, 3, position de la seringue dans les injections successives en dedans du cordon. Les traits pointillés autres que celui de l'aiguille indiquent les contours du pubis (Lannelongue).

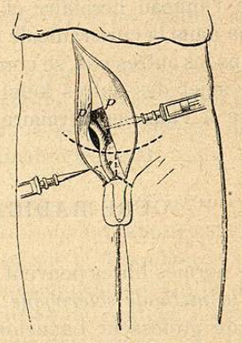


Fig. 942.

Ce schéma représente l'anneau inguinal pubien dans lequel se rend sur le bord supérieur du pubis l'extrémité de l'aiguille de la seringue. Le cordon est attiré en dehors par une érigne ; *p* et *p'*, sont les piliers interne et externe de l'anneau. Même indication des traits pointillés (Lannelongue).

deux séries d'injections : trois en dedans, trois en dehors du cordon spermatique et plutôt en arrière de lui ; chacune de X gouttes, quel que soit l'âge du sujet. On se sert d'une seringue de 2 grammes, graduée par V et X gouttes, et pourvue d'une longue aiguille, non en platine iridé, mais en acier trempé ; auparavant on l'a fait bouillir pendant dix minutes et l'on a flambé son aiguille.

*Première série d'injections.* — Après s'être placé à droite du sujet, tandis que l'on maintient le cordon en arrière avec l'index gauche dont l'ongle est appuyé sur le bord supérieur du pubis au-dessous de l'anneau inférieur ou *pubien* du trajet inguinal (fig. 941), pousser l'aiguille de la seringue, de la main droite, immédiatement en avant et au-dessus de l'ongle, jusqu'à ce que la pointe soit arrêtée par le bord supérieur du pubis (fig. 941 et fig. 942). Déposer les gouttes de liquide dans l'anneau inguinal sur les plans ostéo-fibreux de la région, et retirer vivement l'aiguille pour ne pas laisser du

[1] Lannelongue, Technique de la hernie inguinale par la méthode sclérogène (*Bull. méd.*, p. 629, 1897).



liquide sous la peau et pour éviter ainsi les petites escarres tégumentaires. La *première piqûre* a donc lieu *le plus haut possible, dans l'anneau pubien.*

Pratiquer de même la *seconde piqûre* à un demi-centimètre ou 1 centimètre au-dessous de la précédente, l'index gauche maintenant le cordon un peu plus bas sur la face antérieure du pubis. Enfin, pour la troisième piqûre, incliner un peu la seringue de bas en haut. Chez les tout jeunes sujets on peut ne faire que deux piqûres en dedans du cordon.

*Deuxième série d'injections.* — Après s'être placé à gauche du sujet, le cordon maintenu en dedans avec l'index gauche, faire la première injection (fig. 943) sur le bord supérieur du pubis dans la région de l'épine pubienne en tenant la seringue obliquement à 100 ou 120° et dans l'axe du pli de l'aine. La pointe de l'aiguille doit buter sur l'os immédiatement en avant de l'index gauche. Pour la *seconde* et la *troisième piqûre* suivre les indications des injections internes.

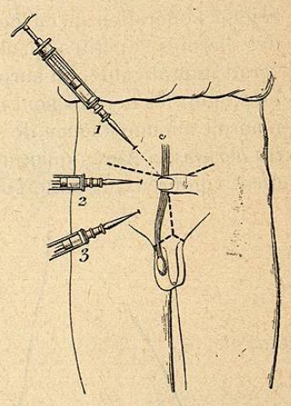


Fig. 943.

1, 2, 3, position de la seringue dans les injections successives en dehors du cordon. Même indication des traits pointillés (Lannelongue).

L'opération terminée, avant de réveiller le patient et sans cesser la compression abdominale, on substitue aux doigts de l'aide qui ferme l'anneau un petit tampon plat assez serré, de la dimension d'une pièce de 5 francs environ, puis un ou deux gâteaux épais de ouate, et on fait un spica de l'aine avec de la ouate d'abord et une large bande de tarlatane ensuite.

Pour calmer les douleurs qui se montrent après les injections, dans les deux premiers jours, on donne 50 centigrammes à 1 gramme de chloral chez les sujets âgés de moins de quinze ans ; au delà de quinze ans on utilise le chloral et la morphine comme chez l'adulte. Généralement vers le troisième ou le quatrième jour le bandage est supprimé et remplacé, s'il y a de l'œdème scrotal, par un suspensoir. Les enfants, de même que les adultes, commencent à se lever vers la fin de la première semaine.

Lannelongue a appliqué sa méthode sur 43 enfants et adolescents de quatre mois à vingt ans ; jamais de complication locale, et guérison persistante dans tous les cas, sauf chez trois sujets, dont l'un, le premier de tous, insuffisamment injecté, a été réopéré depuis avec succès. Il s'est également servi des injections chez cinq adultes âgés de trente-trois à soixante ans ; « malgré les conditions défavorables de ces sujets pour l'emploi de la méthode, les résultats obtenus chez eux, tout incomplets qu'ils sont, doivent être pris en sérieuse considération ».

## B. — CURE RADICALE OPÉRATOIRE

*Définition.* — La cure radicale consiste en la suppression complète de l'orifice ou du trajet qui a donné passage à une hernie. Les trois conditions principales sont : l'*extirpation du sac*, le *nivellement de l'infundibulum péritonéal* et l'*occlusion solide par la suture de l'orifice ou du trajet herniaire;* la résection systématique de l'épiploon est un auxiliaire très important.

*Indications générales.* — « La cure radicale, nous dit Lucas-Championnière [1], est indiquée de règle entre six ans et quarante ans. Il ne faut alors rejeter l'opération qu'en cas de cachexie, ou chez les individus présentant des hernies si petites qu'elles n'apportent aucune gêne ou que l'opération serait impraticable, ou surtout chez les sujets dont les parois sont détestables, dont les hernies sont multiples et chez lesquels assurément l'opération n'aurait aucune chance de succès. *Ces réserves faites, il faut opérer toutes les hernies.* » Après quarante ans, à moins que le sujet ne soit particulièrement vigoureux, comme l'opération devient de plus en plus dangereuse, le même chirurgien ne la conseille « que lorsque la hernie est manifestement gênante, incoercible ou douloureuse, ou lorsqu'elle menace d'accidents ». Nous ajouterons qu'après quarante ans les résultats thérapeutiques deviennent en général de moins en moins satisfaisants. Il résulte de ces notions que chez les vieillards l'opération doit être tout à fait exceptionnelle ou même ne pas être tentée.

Les malades doivent toujours être bien purgés avant l'opération.

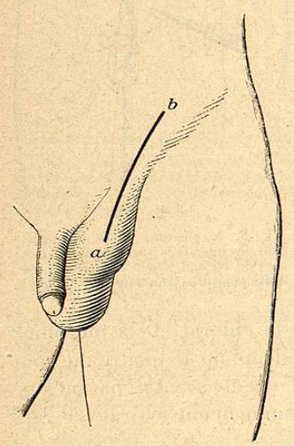


Fig. 944. — Cure radicale de la hernie inguinale chez l'adulte.
*ab*, incision de Lucas-Championnière.

A. Cure radicale de la hernie inguinale chez l'adulte. — *Procédé de Lucas-Championnière.* — Faire une incision oblique de haut en bas, suivant la direction du canal inguinal, le cordon servant de point de repère ainsi que l'orifice externe du canal inguinal ; cette incision doit remonter *très haut* sur la paroi abdominale, au-dessus du niveau de l'orifice inguinal interne (fig. 944). Fendre avec des ciseaux le canal inguinal *à peu près dans toute sa hauteur*, ce qui est d'autant plus facile que ce canal est, chez les hernieux, plus court que chez les autres sujets ; cette section se fait entre deux longues pinces dentées (fig. 945) qu'on a introduites suivant l'axe du

[1] Lucas-Championnière. *Cure radicale des hernies*, p. 614. Paris, 1892.



canal et qui comprennent toute l'épaisseur de la paroi au-devant du cordon.

Rechercher le sac dans le cordon ou sur la partie latérale du cordon, au moyen d'incisions longitudinales. Le sac une fois trouvé, le dégager par des incisions transversales, prudemment et toujours en voyant ce que l'on fait. L'ouvrir près de l'orifice herniaire, ainsi que l'anneau musculo-fibreux qu'il traverse ; réséquer l'épiploon sous une chaîne de ligatures perdues, réduire son moignon ainsi que l'intestin, et séparer le sac de toutes les parties fibreuses environnantes à l'aide de ciseaux fins et mousses (fig. 946). Tout en disséquant avec les ciseaux sa partie supérieure, exercer sur lui des *tractions* qui permettent de remonter jusque dans le ventre et de pousser la

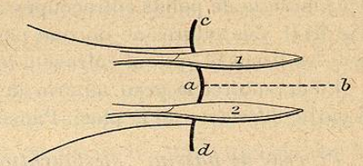


Fig. 945.
Section *ab* de la paroi antérieure du canal inguinal entre deux pinces 1 et 2 ; *cd*, limite interne de la paroi antérieure du canal.

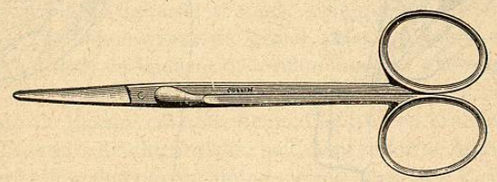

Fig. 946. — Ciseaux de Lucas-Championnière.

dissection *bien au-dessus du collet du sac* jusqu'à l'apparition de la graisse molle sous-péritonéale.

Repérer avec des pinces hémostatiques les lèvres du sac, et procéder à la dissection minutieuse de toute sa partie inférieure.

Le pédicule du sac étant bien formé et le sac isolé de toutes autres parts, l'attirer à soi, passer à travers son pédicule, le plus haut possible, au moyen d'une aiguille mousse à chas mobile, un double fil de catgut, entre-croiser les deux chefs, lier fortement chaque moitié du pédicule en faisant trois nœuds, sectionner les fils, puis exciser le sac au-dessous de la ligature et refouler son moignon avec le doigt dans la cavité abdominale au plus profond de la plaie.

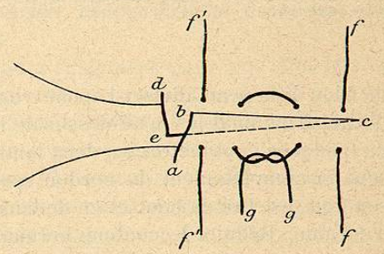


Fig. 947.
Chevauchement de la moitié inférieure de la paroi antérieure du canal *abc* sur l'autre moitié *dec*; *gg*, point en U ; *f' f'f'*, points entrecoupés latéraux.

Restaurer la paroi antérieure du canal inguinal en faisant chevaucher l'une sur l'autre les deux lèvres qui ont été déjà repérées par les longues pinces dentées. Ce chevauchement s'obtient par une série de points de catgut