en U, les anses faisant passer une lèvre par-dessous l'autre sur laquelle sont triplement nouées les extrémités libres de chaque fil. Renforcer la suture par une série de points entrecoupés au-dessus et au-dessous des points en U (fig. 947). Ces sutures ne doivent pas être *trop serrées*, sans quoi elles coupent les tissus et surtout entravent leur nutrition.

Enfin, suturer la peau au crin de Florence après avoir placé un drain à la partie inférieure de la plaie. Pansement compressif.

Procédé de Bassini[1] *: Restauration de la paroi postérieure et de la paroi antérieure du trajet inguinal dans toute leur étendue.* — Après la longue

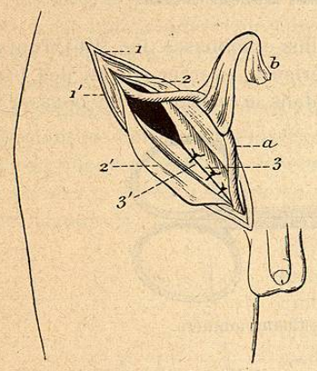

Fig. 948. — Procédé de Bassini, suture de la paroi postérieure du trajet inguinal.

a, cordon spermatique soulevé par une lanière de gaze *b* ; 1, 1, plaie cutanée ; 2, 2', feuillets de la paroi antérieure; 3, 3', réunion commencée de la paroi postérieure.

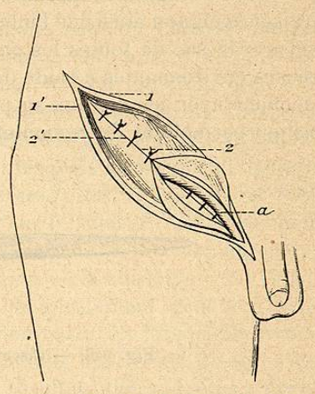

Fig. 949. — Procédé de Bassini, suture de la paroi antérieure du trajet inguinal.

a, cordon spermatique placé au-devant de la ligne de réunion de la paroi postérieure du trajet inguinal, ligne dont on ne voit plus que la partie inférieure; 1, 1', section cutanée; 2, 2', réunion de la moitié externe de la paroi antérieure du trajet inguinal ; les feuillets de sa moitié interne sont encore entr'ouverts pour montrer la réunion de la paroi postérieure.

incision de la peau, diviser l'aponévrose du grand oblique sur toute l'étendue du trajet inguinal jusqu'au-dessus de l'anneau inguinal interne, et détacher de quelques centimètres les deux lambeaux ainsi formés. Ouvrir le sac et le séparer complètement du cordon spermatique, qui, isolé complètement à son tour, est tiré en haut et en dedans sur une lanière de gaze par la main d'un aide. Réduire le contenu herniaire, fermer le sac par quelques points de suture, tordre son pédicule, le lier au niveau de l'orifice inguinal interne et l'exciser au-dessous de la ligature.

Reconnaître le ligament de Poupart, le mettre bien à découvert et libérer son insertion pubienne en enlevant tout tissu cellulo-graisseux avec la pince et les ciseaux.

Dégager les parties sous-jacentes à l'aponévrose du grand oblique, c'est-à-dire le bord externe du muscle droit et la triple couche formée par le

[1] Bassini (*Langenbeck's Arch.*, p. 429, XL, 1890).

muscle oblique interne, le muscle transverse et le fascia de Cooper (*tendon conjoint* des Anglais, *aponévrose du transverse* des Français). Faire tendre vers le dehors par un aide, au moyen d'une petite érigne, le feuillet postérieur (lèvre postérieure) du ligament de Poupart, et procéder à la suture, celle-ci se fait à points entrecoupés de soie : le premier fil traverse d'une part l'insertion pubienne de la lèvre postérieure du ligament crural, ainsi que le périoste du pubis ; d'autre part, le muscle droit et la triple couche fibro-musculaire précitée, le second fil est placé de même plus en dehors, puis les autres à la suite, sur une longueur de 6 à 7 centimètres de telle sorte que la paroi musculaire de l'abdomen est unie dans toute la longueur avec la lèvre postérieure du ligament crural (fig. 948). Il faut de six à huit points. On les noue de dedans en dehors, quand tous les fils ont été placés, en ne laissant à l'angle externe que l'ouverture suffisante pour le passage du cordon spermatique.

La paroi postérieure du trajet inguinal une fois restaurée, coucher le cordon au-devant de la ligne de réunion, et réunir par-dessus le cordon les deux lambeaux de l'aponévrose du grand oblique par une série de points entrecoupés (fig. 949) en laissant un orifice inguinal externe pour la sortie du cordon. Enfin, réunir la peau sans drainage. Pansement compressif.

Le procédé de Bassini est actuellement adopté en France et à l'étranger par un grand nombre de chirurgiens, soit dans sa forme originelle, soit avec quelques perfectionnements de détail ; c'est ainsi que P. Berger[1], qui lui donne la préférence, avant de restaurer la paroi postérieure, relève le moignon du sac dans la cavité abdominale, à la manière de Barker, en nouant à l'angle externe de l'aponévrose du grand oblique les chefs du fil qui a servi à étreindre le pédicule ; ces chefs sont passés successivement de dedans en dehors par transfixion avec une aiguille. En outre, Berger ferme le plus souvent la paroi antérieure du trajet *par chevauchement* au moyen des points en U de Lucas-Championnière.

Le procédé plus récent de Halstead a également pour but de créer un nouveau canal et un nouvel anneau interne en suturant avec soin tous les plans profonds de la paroi abdominale. Mais il diffère de celui de Bassini en ce que : 1° l'anneau est reporté plus en dehors ; 2° le volume du cordon est réduit par l'excision de toutes les veines, à l'exception d'une ou deux ; 3° le cordon est placé, non entre les deux parois du canal, mais au-devant de l'aponévrose du grand oblique, *sous la peau*. L'expérience a montré qu'il donne des résultats thérapeutiques excellents, mais la réduction du cordon est une manœuvre délicate, dangereuse même, et, comme sa nécessité n'est point démontrée, les chirurgiens ont continué à lui préférer le procédé de Bassini.

Après l'opération, quel que soit le procédé suivi, on soumet d'abord les malades à la diète liquide pendant une douzaine de jours ; et on ne les laisse lever qu'au bout de trois semaines. Aucun bandage n'est généralement plus nécessaire.

[1] Th. de Blaise, Paris, 1894.

La mort est exceptionnelle après l'opération de la cure radicale, si l'on observe avec soin les contre-indications qui ont été signalées ou que le sens clinique nous révèle. Pour ne citer que quelques statistiques, rappelons que Mac Ewen n'a eu que deux morts sur 104 cas (scarlatine, rougeole); qu'Halstead n'a eu aucune mort sur 82 cas; que Bassini n'en compte qu'une (pneumonie) sur 251 cas; enfin que Coley n'a perdu qu'un opéré (double pneumonie) sur 160 cas. Tout le monde, en France, connaît également les beaux succès obtenus par Lucas-Championnière et par beaucoup d'autres chirurgiens. D'après Lucas-Championnière[1], sur 650 opérations, la mortalité serait à peine de 0,70 p. 100. Il est, aujourd'hui, superflu d'insister sur la bénignité à peu près absolue de l'opération.

Quant aux résultats thérapeutiques, moins faciles à connaître exactement, on peut dire, d'une manière générale, que les récidives sont très rares avec les procédés actuels bien exécutés. En ce qui concerne le procédé de Bassini, Bull[2] nous apprend que, sur plus de 200 opérations pratiquées par Coley et par lui, on ne compte que trois récidives fort légères. Lucas-Championnière ne connaît que vingt-trois récidives sur ses 650 cas.

B. Cure radicale de la hernie inguinale chez l'enfant[3]. — Cette hernie est presque toujours congénitale, c'est-à-dire descend dans la tunique vaginale et se trouve en contact immédiat avec le testicule, ou bien s'arrête dans la portion funiculaire du conduit vagino-péritonéal, restant indépendante de la tunique vaginale.

Procédé de Félizet[4]. — 1° *Incision de la peau.* — Au lieu de l'incision longitudinale ordinaire, faire une incision transversale légèrement oblique et parallèle au grand pli de flexion désigné en anatomie artistique sous le nom de *pli de Vénus :* on ne sectionne ainsi ni l'artère honteuse externe ni la sous-cutanée abdominale.

2° *Recherche du cordon.* — Élargir l'incision dans tous les sens avec les deux index : on voit émerger dans la profondeur une masse ferme, rosée, allongée, adhérente à l'orifice externe : c'est la gaine fibreuse commune, qui contient les éléments du cordon et le sac herniaire. La dénuder comme une grosse artère dont on voudrait faire la ligature; alors, prier un aide de saisir le fond du scrotum avec le testicule et de l'attirer en bas pour bien tendre le cordon jusqu'à la fin de l'opération.

3° *Dissection du cordon.* — Diviser la gaine fibreuse commune parallèlement à son axe, dans une étendue de 3 centimètres, à partir de l'orifice inguinal externe; mettre des pinces sur les lèvres de l'incision, et immédiatement on voit et on suit le cordon.

[1] Lucas-Championnière (*Acad. de méd.*, 3 août 1897).

[2] W.-T. Bull. *Dennis's system of surgery*, IV, p. 155, 1896.

[3] Cons. Félizet. *Cure rad. des hernies particulièrement chez les enfants*, Paris, 1891 ; *Les hernies inguinales de l'enfance*, Paris, 1891. — Lafourcade (de Bayonne), *De la cure radic. des hernies*, 1894 ; Phocas (*Congrès fr. de chir.*, 1895) ; A. Broca (*Congr. de pédiatrie*, Bordeaux, 1895 ; Bernès, Th. Toulouse (37 *cas de Lafourcade*), 1897 ; A. Broca, Technique de la cure radicale de la hernie oblique externe (*Revue de gynéc. et de chirurgie abd.*, n° 2, 1898).

[4] Décrit en grande partie, d'après Guillemain. *Pratique des opérat. nouvelles*, 1894.

4° *Recherche du sac* (qui est habituellement vide, parce qu'on a réduit la hernie avant l'opération). Une fois que l'on a reconnu les vaisseaux à leur coloration bleuâtre, le canal déférent à sa consistance, les récliner en dedans, et forcément l'on rencontre à côté d'eux le sac qui se montre sous l'aspect d'un filament dont le diamètre ne dépasse pas 4 à 5 millimètres.

5° *Ouverture, décollement et ligature du collet du sac.* — Ouvrir le sac suffisamment pour pouvoir, avec l'index, vérifier si le collet est libre ou présente des adhérences. Isoler le collet avec l'ongle du pourtour du trajet inguinal, l'attirer aussi bas que possible, et le traverser en son milieu par une aiguille munie d'un fil afin de faire le *nœud du meunier*.

6° *Suture du trajet inguinal par des fils couplés* (catgut et platine). — Passer avec une aiguille une série de fils couplés à travers les lèvres de l'aponévrose du grand oblique; nouer les fils de catgut à la manière ordinaire, puis tordre les fils de platine par-dessus la ligne de réunion. Les fils de platine maintiennent le rapprochement des parties après la résorption des points de catgut. Il faut de trois à quatre points. La manœuvre de Bassini (réfection de la paroi postérieure du trajet inguinal) et les sutures en U de Championnière sont inutiles.

7° *Suture de la peau* au crin de Florence, et drain de 5 millimètres de diamètre qu'on enlève au bout de quarante-huit heures.

Sur 618 opérations (477 de Broca, 105 de Félizet, 36 de Lafourcade), Bernès-Lasserre ne compte qu'un décès : opéré de Félizet. Quant aux résultats éloignés, les récidives sont aussi rares que chez l'adulte.

C. Cure radicale de la hernie crurale. — *Procédé de P. Berger*[1] : *relèvement du moignon du sac et oblitération du canal crural.* — L'incision extérieure, la dissection du sac, la ligature haute du collet et l'excision du sac au-dessous de la ligature ne présentent rien de particulier. Après avoir conservé les deux chefs de la ligature qui vient d'étreindre le pédicule, « les conduire dans le tissu cellulaire sous-péritonéal au moyen d'une aiguille mousse à manche fixe; les faire traverser d'arrière en avant la paroi abdominale le plus haut possible au-dessus de l'arcade de Fallope et les lier en avant de l'aponévrose du grand oblique. Puis, pour oblitérer le canal, passer une anse de fil sous l'aponévrose du pectiné, de telle sorte que ses deux chefs ressortent dans le canal, l'un en dedans, l'autre en dehors; les y reprendre pour les faire traverser isolément l'arcade de Fallope, et les nouer en avant de cette arcade; trois ou quatre points de suture doivent être superposés de la sorte. Compléter l'opération par la

[1] Berger. *Traité de chir.* de Duplay et Reclus, VI, p. 759, 1892.

suture ordinaire, puis maintenir pendant tout le temps nécessaire à la guérison la cuisse du malade fléchie sur le bassin. »

Procédé de Bassini[1]. — Faire une incision parallèle au ligament de Poupart, en passant par le centre de la hernie. Disséquer largement le sac et lier son collet aussi haut que possible, puis l'exciser au-dessous de la ligature. Avec une aiguille courbe passer trois fils de soie pour unir le ligament de Poupart à l'aponévrose pectinée : un près de l'épine du pubis, un autre à un demi-centimètre en dehors du précédent, un autre à 1 centimètre de la veine fémorale. Passer trois autres fils qui unissent l'aponévrose pectinée au bord du ligament falciforme ; le dernier entre juste au-dessus de la veine saphène (fig. 950). Nouer d'abord les trois fils supérieurs, puis les fils inférieurs. Enfin suturer la peau sans drainage.

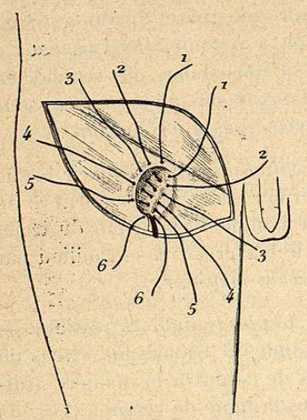

Fig. 950. — Procédé de Bassini pour la cure radicale de la hernie crurale.
Sutures profondes (1, 1, à 6, 6).

Bassini a opéré 54 malades d'après ce procédé : aucun décès, une seule récidive sur 41 opérés qui ont pu être suivis de deux à neuf ans.

D. Cure radicale de la hernie ombilicale. — L'application des deux premiers principes de la cure radicale des hernies (ligature haute et excision du sac) est ici sans valeur ; la simple suture de l'orifice herniaire, même avivé, n'empêche pas généralement la récidive, parce que cet orifice s'abouche directement à la paroi abdominale, qu'il est plus ou moins large

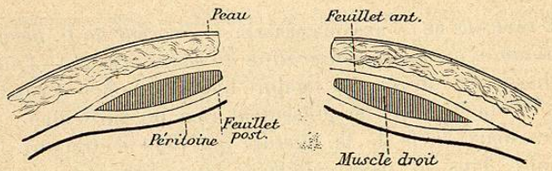

Fig. 951. — Cure radicale de la hernie ombilicale (Condamin).
Ouverture de la gaine des muscles droits.

et que son bord est mince. Pour que la réunion puisse être solide, il faut réséquer l'ombilic et son voisinage afin d'ouvrir la gaine des muscles droits et de se mettre dans les conditions d'une laparotomie ordinaire ; c'est là un point des plus importants que Condamin[2] et son élève Casteret[3] (fig. 951

[1] Bassini (*Langenbeck's Arch.*, t. XLVII, 1894).
[2] Condamin (*Arch. prov. de chir.*, p. 193, 1892, et p. 325, 1893).
[3] Casteret (Th. Lyon, 1893) ; Conte (Th. Toulouse, 1895).

et fig. 952) ont bien mis en évidence. L'omphalectomie s'impose désormais en quelque sorte, comme une règle, pour la cure radicale de la hernie

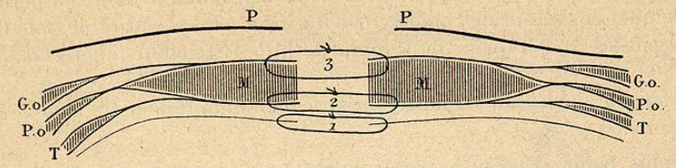

Fig. 952. — Omphalectomie idéale d'après le procédé primitif de Condamin.

1, suture du péritoine ; 2, suture du feuillet postérieur de la gaine du muscle droit, ainsi que de la partie adjacente de ce muscle ; 3, suture du feuillet antérieur de la gaine du muscle droit, ainsi que de la partie adjacente de ce muscle.

PP, peau. — MM, muscles droits de l'abdomen. — GO, muscles grands obliques. — Po Po, muscles petits obliques. TT, muscles transverses.

ombilicale. Mais, comme l'a fait remarquer Lucas-Championnière[1], il est des cas de grosses hernies où l'omphalectomie, en augmentant la tension de la paroi, ne peut qu'augmenter les chances de récidive. Toutes ces considérations nous amènent à donner quelques indications sur les procédés suivants :

a. *Procédé de Condamin : omphalectomie et suture à trois étages.* — 1er temps. — Incision péri-ombilicale double entourant la totalité du pédicule herniaire, remontant et descendant de 3 ou 4 centimètres au-dessus et au-dessous de l'ombilic. Après l'incision de la peau, empiéter latéralement sur le dédoublement de l'aponévrose des droits jusqu'à ce que les bords de ceux-ci soient visibles, et continuer la dissection pour enlever le péritoine qui forme le sac et tapisse la face profonde de l'anneau.

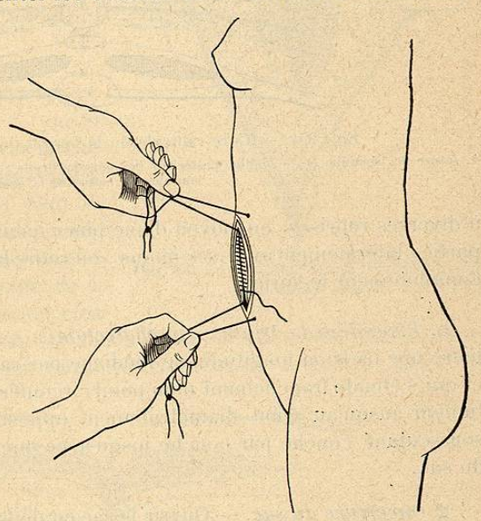
Fig. 953.
Cure radicale de la hernie ombilicale (Condamin).
Traction exercée aux deux extrémités de la plaie abdominale.

2e temps. — L'ombilic étant enlevé, après avoir été libéré, au besoin, de l'épiploon et des adhérences intestinales, régulariser les surfaces de section et passer deux gros fils métalliques aux deux extrémités de l'incision (fig. 953) ;

[1] Lucas-Championnière (*Congr. fr. chir.*, p. 293, 1894).

ces fils élèvent la paroi et sont destinés à rapprocher ainsi les différents plans de sutures.

3e temps. — Un aide tirant sur ces deux fils, réunir d'abord le péritoine et le feuillet postérieur de l'aponévrose du droit par un surjet de soie fine à points passés à la Doyen, en arrêtant le fil à l'extrémité inférieure de la plaie.

Réunir de même par un autre surjet le feuillet antérieur de l'aponévrose des droits.

Réunir enfin la peau, à points entrecoupés, avec du fil métallique ou des crins de Florence ; si le pannicule graisseux est très développé, faire alternativement un point superficiel et un point profond (fig. 954). Bandage compressif.

Lorsque les bords sont très difficiles à juxtaposer, après avoir couvert les intestins d'une large compresse de gaze, on passe le premier surjet *comme un lacet* sans le serrer ; puis on le serre progressivement de bas en haut et

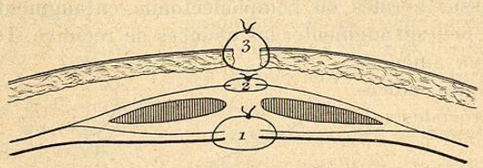

Fig. 954. — Cure radicale de la hernie ombilicale (Condamin).
1, suture du péritoine et du feuillet postérieur des muscles droits ; 2, suture du feuillet antérieur des mêmes muscles ; 3, suture de la peau.

à diverses reprises, au moyen d'une pince, pendant qu'un aide rapproche les parties latéralement avec ses mains ; on retire la compresse avant de fermer complètement le surjet.

b. *Procédé de Le Dentu*[1] : *omphalectomie.* — 1° *Incision des téguments.* — Faire une incision longitudinale médiane par rapport à la tumeur herniaire, et qui s'étende franchement d'un point circonférentiel voisin de la base de la tumeur jusqu'au point diamétralement opposé. Diviser le tissu cellulaire sous-cutané couche par couche jusqu'à ce que le bistouri effleure la paroi du sac.

2° *Ouverture du sac.* — Ouvrir le sac en dédolant, puis le fendre sur toute la longueur de la plaie cutanée ; les sacs accessoires, s'il y en a, doivent être largement ouverts comme le sac principal.

3° *Résection de l'épiploon*, après l'avoir étalé et lié par segments en étages avec de la soie ou du catgut.

4° *Omphalectomie.* — Le sac étant disséqué, le pourtour fibreux de l'anneau ombilical réséqué, et le paroi fibro-musculaire mise à nu dans la

[1] D'après H. Brodier, Th. Paris, 1893.

région sus et surtout sous-ombilicale, exciser cette paroi en forme de losange ou d'ellipse dont le grand diamètre transversal correspond à l'ombilic.

5° *Suture de la paroi.* — a. *Suture péritonéo-musculaire.* — Au moyen d'un surjet de catgut n° 4, avec une aiguille de Hagedorn, adosser intimement les lèvres de la plaie péritonéo-musculaire de telle sorte que l'aiguille entre et sorte à 1 centimètre et demi à 2 centimètres du bord de ces lèvres (fig. 955). Le surjet comprend donc à la fois les aponévroses, le muscle et le péritoine.

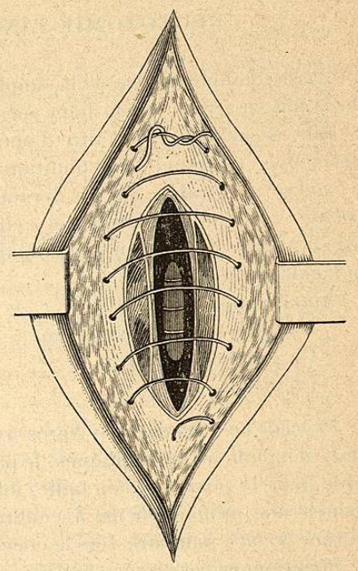

Fig. 955. — Omphalectomie d'après le procédé de Le Dentu.

6° *Suture cutanée.* — Après avoir excisé un lambeau cutané semi-ellipsoïde allongé de chaque côté des lèvres de la plaie superficielle, affronter les lèvres de la nouvelle plaie avec des crins de Florence. Drainage.

c. *Procédé de Lucas-Championnière : suture profonde à quatre étages avec inversion des bords aponévrotiques.* — Après avoir disséqué le sac, réséqué tout ce qu'on peut de l'épiploon et réduit l'intestin, exciser l'ombilic d'une manière large ou parcimonieuse, suivant le volume de la hernie ; puis, pour constituer une cicatrice épaisse, faire quatre plans profonds de suture : 1° suture séro-séreuse ; 2° première suture des tissus fibro-musculaires ; 3° deuxième suture des

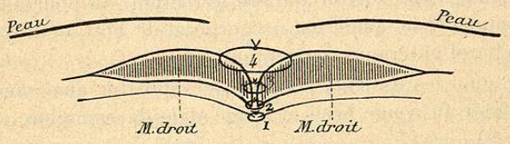

Fig. 956. — Cure radicale de la hernie ombilicale par le procédé de Lucas-Championnière.
1, suture séro-séreuse ; 2, première suture des tissus fibro-musculaires ; 3, deuxième suture des tissus fibro-musculaires ; 4, suture fibro-musculaire avec inversion des bords aponévrotiques.

tissus fibro-musculaires ; 4° suture fibro-musculaire refoulant en arrière les deux précédentes (fig. 956). Enfin, réunir la peau avec drainage.

Lucas-Championnière a fait dix-huit fois la cure radicale de hernies ombilicales ; il n'a perdu aucun opéré. Les résultats définitifs sont excellents pour les hernies petites ou de moyen volume, ne dépassant guère le volume

d'un œuf. Dans les très grosses hernies, la tendance à la récidive est très grande, le port d'une ceinture est indispensable.

« La véritable chirurgie de la hernie ombilicale consisterait donc *à ne jamais la laisser grossir.* »

RECTOTOMIE LINÉAIRE POSTÉRIEURE

La rectotomie linéaire est la simple section du rectum suivant sa longueur. On la fait en arrière sur la ligne médiane.

Elle est indiquée : 1° à titre d'opération soi-disant radicale, dans le rétrécissement cicatriciel ou syphilitique ; 2° à titre d'opération palliative dans le cancer inopérable. En ce dernier cas, la survie qu'elle donne est très grande, mais moins grande que celle qu'on obtient de la côloproctie (Trélat) ; 3° à titre d'opération préliminaire, pour l'ablation de certains cancers de l'anus et du rectum.

Appareil instrumental :

Une grosse sonde cannelée ;
Un gorgeret de bois ;
Un thermocautère.

Procédé de Verneuil. — Après avoir vidé et désinfecté le gros intestin à l'aide d'injections antiseptiques, le patient étant placé à une extrémité de la table dans la position de la taille, introduire l'index gauche dans le rectum jusqu'à une profondeur de 5 centimètres par exemple, en ayant soin de tourner la face palmaire vers le coccyx.

Ponctionner les tissus de dehors en dedans, sur la ligne médiane, au-dessous de la pointe du coccyx, avec le couteau du thermocautère en allant obliquement à la rencontre de l'extrémité de l'index.

S'arrêter dès que le doigt sent la chaleur, introduire alors dans le trajet une grosse sonde cannelée, achever avec elle de perforer le rectum et la ramener par l'anus. Après avoir perforé le rectum, on pourrait avec autant d'avantage remplacer la sonde par un gorgeret de bois au moyen duquel on protégerait la paroi antérieure du rectum.

Sectionner enfin les tissus (y compris le sphincter anal) avec le thermocautère maintenu au rouge brun et dirigé dans la cannelure de la sonde.

Le degré d'infirmité créé par la rectotomie, dit Verneuil[1], est beaucoup moindre qu'on ne le croirait d'après la section du sphincter anal. Il y a très peu d'incontinence, les matières dures ne tardent pas à être retenues et la diarrhée, qui est souvent provoquée par la rectite, diminue promptement par l'amélioration de l'inflammation rectale elle-même.

Lorsque la rectotomie, même avec la résection du coccyx, ne peut arriver au-dessus de la limite supérieure d'un cancer très étendu, il faut recourir à l'opération de Littre ou à celle de Fine.

[1] Verneuil. Congrès de Copenhague, 1884, anal. in *Revue de Chir.*, 1884.

EXTIRPATION DE L'ANUS ET DU RECTUM

Ces opérations se pratiquent presque toujours pour un cancer[1], quelquefois pour un rétrécissement syphilitique[2].

Cure radicale et traitement palliatif du cancer. — L'observation clinique nous montre une série de cas de cancer que l'on doit diviser pratiquement en deux groupes : dans l'un il s'agit de *tumeurs mobiles*, et qui n'ont point ou guère dépassé la périphérie du conduit ano-rectal, en d'autres termes *peu ou point propagées en largeur ;* dans l'autre les tumeurs sont *fixées* en une gangue plus ou moins épaisse et diffuse et ont envahi les organes voisins : urètre, prostate, vésicules séminales, vessie, chez l'homme ; vagin et utérus, chez la femme ; péritoine pelvien, quelquefois aussi anses intestinales pelviennes, mésorectum, tissu cellulaire présacro-coccygien, ganglions iliaques et pelviens... chez les deux sexes. Les premières seules offrent toutes les chances possibles d'une *cure radicale*, et c'est pour elles seules qu'il faut tenter l'extirpation méthonique de l'anus, celle du rectum, ou celle du rectum et de l'anus. L'extension du mal *en hauteur sur l'intestin même* n'est plus aujourd'hui une contre-indication grâce aux progrès de la technique. Quant aux tumeurs de la seconde catégorie, on ne peut raisonnablement, on ne doit les traiter que par des opérations palliatives telles que, suivant les cas et les préférences individuelles : la rectotomie linéaire avec ou sans ablation partielle, le raclage répété des masses végétantes (Volkmann, Küster et nous-même), la côloproctie iliaque ou prélombaire. Il faut pourtant reconnaître qu'il n'est pas toujours possible d'établir d'avance un diagnostic topographique exact de l'affection. On est alors autorisé à faire une opération exploratrice.

Applications typiques. — Admettons, pour le démonstration technique, que nous ayons affaire avec le premier groupe de cas : *ceux qui sont radicalement opérables.* Le siège, l'étendue et le mode de l'exérèse vont naturellement varier avec le siège, l'étendue longitudinale et les rapports du cancer. Voici donc d'abord le tableau des variétés des diverses éventualités cliniques : 1° *cancer limité à l'anus* ; 2° *cancer occupant l'anus et la partie inférieure du rectum, mais sans dépasser la pointe du coccyx* (4 centimètres de hauteur au plus) ; 3° *cancer de l'ampoule rectale ou partie moyenne du rectum* : a, *avec lésion de l'anus ;* b, *avec intégrité de l'anus ;* 4° *cancer de la partie sus-ampullaire* ou *supérieure du rectum* : a, *avec intégrité de l'ampoule et de l'anus ;* b, *avec lésion de l'ampoule et intégrité de l'anus ;* c, *avec lésion de l'ampoule et de l'anus* (*cancer ano-rectal complet*).

[1] Cons. aussi le rapport très complet et si lumineux que Quénu et Hartmann ont lu devant le *Congrès français de chirurgie*, oct. 1897. Sur les indications opératoires et le traitement du cancer du rectum.

[2] Voy. Quénu (*Soc. chir.*, p. 140, 1891).