Méthodes opératoires. — Les méthodes et procédés opératoires sont aujourd'hui exactement calqués sur ces déterminaisons anatomiques. Ainsi aux deux premières variétés, qui sont des *cancers bas*, répond la vieille *méthode anale*, bien réglée, sinon inaugurée par Lisfranc[1] dès 1826, perfectionnée par Denonvilliers, Verneuil, etc. ; elle a été la seule usitée pendant quarante ans. C'est ensuite à Verneuil[2] (1870-1873) et à Kocher[3] (1874), qui ont préconisé la résection préliminaire du coccyx (*méthode coccygienne*), qu'on a dû le moyen d'enlever les cancers de la troisième variété : *ceux de l'ampoule*. Plus tard, — il y a quinze ans, — c'est Kraske (de Fribourg)[4] qui a eu le mérite de démontrer pratiquement qu'on peut extirper les cancers élevés du rectum par la résection latérale du sacrum : *méthode sacrée*. Le même chirurgien a fait ressortir un peu plus tard l'avantage qu'il y avait à conserver le sphincter anal, quand cela est possible, et à suturer avec le bout supérieur du rectum afin de rétablir les conditions normales de la défécation. Des modifications très nombreuses ont été apportées à la méthode et et au procédé primitif de Kraske, soit en Allemagne, soit ailleurs. Il serait aussi fastidieux qu'inutile de les rappeler toutes ; nous ne retiendrons que les plus importantes. Ainsi pour l'opération préliminaire, Bardenheuer divise le sacrum, non sur un côté, mais dans le sens transversal au-dessous des troisièmes trous sacrés postérieurs ; Rose fait remonter la section transversale au niveau même de ces trous et ne craint pas d'ouvrir le canal sacré. D'autre part, Roux (de Lausanne), tout en préférant également la section transversale de Bardenheuer, ne veut que la résection temporaire du sacrum et du coccyx, au lieu de la résection définitive pratiquée par les précédents chirurgiens. Il est incontestable que la section tansversale donne un jour beaucoup plus large que la section latérale de Kraske, mais il est certain aussi qu'elle n'est pas indispensable, du moins en ce qui concerne l'extirpation du rectum. Pour l'opération fondamentale, nous signalerons seulement la suture séro-séreuse du cul-de-sac péritonéal et la double suture, complète ou incomplète, des bouts intestinaux (Hochenegg).

A côté de la méthode sacrée s'en est développée presque simultanément une autre, justement basée sur l'inutilité de la résection même latérale du sacrum, et dans laquelle on aborde l'extrémité supérieure du rectum par une incision qui côtoie le bord sacro-coccygien gauche, c'est la *méthode parasacrée* de E. Zuckerkandl[5], de Wölfler[6] et de quelques autres chirurgiens. Bien qu'elle ait été moins souvent appliquée que son aînée, nous la décrirons aussi un peu plus loin.

Peu de temps après la précédente méthode, Desguin a fait connaître les

[1] Lisfranc (in th. de Pinault. Paris, 1829 ; et *Acad. roy. de méd.*, 1830).

[2] Verneuil (Th. de Raymond, Paris, 1870, p. 15 ; et *Soc. chir.*, 1873).

[3] Kocher (*Centr. f. chir.*, n° 10, 1874 ; et *D. Zeitsch. für Chir.*, XIII, s. 161, 1880).

[4] Kraske (*Deut. ges. für Chir.*, XIVe Congr. 1885 ; *Langenbeck's Arch.*, XXXIII, s. 563, 1886 ; et *Berl. Klin. Woch.*, s. 889, 1887).

[5] Emil Zuckerkandl (*Wien. Klin. Woch.*, n° 14, p. 276, 1889).

[6] Wölfler (*ibid.*, n° 15, p. 296, 1889).

avantages qu'il y a chez la femme à attaquer par le vagin certains cancers du rectum.

Enfin, tout récemment, Gaudier (de Lille)[1] et nous[2] d'une part, Quénu[3], J. Bœckel[4], A. Reverdin[5] de l'autre, avons mis en pratique deux méthodes nouvelles qui consistent à enlever le cancer recto-sigmoïde ou ano-recto-sigmoïde en établissant un anus iliaque séance tenante ou dans une séance préliminaire : *méthode abdomino-périnéale* et *méthode périnéo-abdominale*, ainsi dénommées selon que l'exérèse commence par l'abdomen et se termine par le périnée ou *vice versa*. Ainsi se trouve aujourd'hui reculée à sa dernière limite l'extirpation totale du rectum cancéreux.

A. Méthode anale (Lisfranc). — Le manuel opératoire qui convient à l'extirpation de l'anus est si facile à improviser qu'il ne nous paraît pas nécessaire de lui consacrer une description spéciale. Voici, au contraire, celui que nous recommandons pour l'*extirpation de l'anus et de la partie inférieure du rectum* et qui est en partie combiné d'après ceux tracés par Lisfranc, Velpeau, Denonvilliers et autres maîtres.

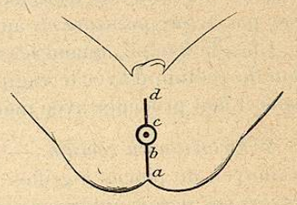

Fig. 957. — Extirpation de l'anus et de la partie inférieure du rectum.
Procédé de l'auteur.

Procédé de l'auteur : 1° *Section de la paroi postérieure du rectum et de l'anus*. — L'antisepsie de l'anus et du rectum étant faite, le sujet étant placé dans la position de la taille, — pendant qu'on protège la paroi antérieure du rectum et de l'anus avec un étroit gorgeret engagé dans la profondeur de 5 à 6 centimètres, — plonger un long bistouri droit de dehors en dedans au-dessous de la pointe du coccyx, l'enfoncer jusqu'à la rencontre du gorgeret, puis diviser sur la ligne médiane tous les tissus y compris l'anus (fig. 957, *a b*). Hémostase, si c'est nécessaire par la forcipressure.

Au lieu du bistouri, il vaut mieux employer le thermocautère afin de réduire au minimum les chances d'infection septique et de greffe cancéreuse.

[1] Gaudier, *Traitement du cancer du rectum* ; procédé nouveau d'extirpation totale abdomino-périnéale ; rapp. Quénu (*Soc. chir.*, 25 mars 1896).

[2] V. Chalot. Nouvelle méthode ou méthode abdomino-périnéale pour l'extirpation totale de l'anus, du rectum et, au besoin, de l'S iliaque cancéreux, avec côlostomie iliaque (*Soc. chir.*, 15 avril 1896).

[3] Quénu. Rapport sur le procédé de Gaudier (*Soc. chir.*, 25 mars 1896 ; Trait. du cancer du rectum (*Ibid.*, 26 juillet 1896) ; De l'extirpation sacro-abdominale du rectum cancéreux en deux temps (*Ibid.*, 4 nov. 1896) ; Trait. du cancer du rectum (*Ibid.*, 16 juin 1897).

[4] J. Beckel. Procédé sacro-iliaque pour l'extirp. totale du rectum et de l'S iliaque dans les tumeurs cancéreuses (*Soc. chir.*, 28 oct. 1896).

[5] A. Reverdin (*Soc. chir.*, 2 juin 1897). Cons. aussi sur le trait. opérat. du cancer du rectum l'intéressante thèse de Desforges-Mériel, Toulouse, 1897, où l'on trouvera un nouveau procédé de côloproctie iliaque et de nouveaux procédés pour l'extirp. du rectum tel que le comprennent les anatomistes contemporains.

2° *Section cutanée circulaire autour de l'anus.* — Pendant qu'on tend la moitié latérale gauche de l'anus en la pinçant au niveau de l'angle formé par la fente, faire avec le bistouri, à 2 centimètres en dehors de la marge anale, une incision cutanée demi-circulaire qui commence en avant derrière le bulbe de l'urètre et se termine en arrière sur la fente médiane.

En faire autant sur le côté droit de l'anus, de façon que la section totale représente un cercle interrompu en arrière par la fente ; puis ajouter en avant (*cd*) une petite incision médiane de dégagement.

3° *Dissection de l'anus et du rectum.* — Avec les ciseaux couper le raphé ano-bulbaire et les muscles transverses superficiels du périnée. Saisir l'anus en avant avec une pince à griffes, et, pendant qu'on l'attire de plus en plus en bas, diviser toujours avec les ciseaux, en se tenant près du rectum, les plans musculo-aponévrotiques profonds du périnée ainsi que le tissu graisseux des fosses ischio-rectales. Continuer ainsi par étages successifs jusqu'à ce que le rectum soit isolé dans une hauteur de 4 à 5 centimètres. Hémostase par la forcipressure et, au besoin, par quelques ligatures.

Chez la femme, quand les muscles du périnée ont été divisés, la séparation du rectum d'avec le vagin se fait facilement par simple diérèse mousse, mais il faut procéder avec ménagements pour ne pas perforer le vagin.

4° *Excision du rectum.* — Attirer le rectum en avant, le plus possible, au moyen de pinces à griffes ; passer transversalement une anse de soie à travers ses parois antérieure et postérieure au-dessus des limites du mal, et sectionner circulairement le rectum avec des ciseaux au-dessous des anses de soie. Hémostase de la coupe du rectum.

5° *Suture de la coupe rectale.* — Par un surjet de catgut fixer circulairement la coupe du rectum aux parties environnantes. La gouttière qui résulte de l'opération est abandonnée au bourgeonnement et bourrée avec de la gaze iodoformée.

Au bout d'un certain temps, les malades qui ont ainsi perdu le sphincter anal peuvent assez souvent retenir les matières fécales si elles sont dures, soit grâce au sphincter supérieur d'O' Beirne, soit par suite de la rétraction cicatricielle qui survient à la nouvelle extrémité du rectum.

Après l'extirpation du rectum et de l'anus, il ne faut jamais manquer d'explorer les régions inguinales et, si les ganglions sont augmentés de volume, de les enlever avec le plus grand soin.

B. Méthode coccygienne (Verneuil-Kocher). — L'ablation préliminaire du coccyx combinée avec la rectotomie linéaire postérieure donne une grande facilité pour l'hémostase et permet de faire une extirpation large de la partie moyenne du rectum. Terrier est même parvenu par un procédé analogue à reporter l'exérèse jusqu'au voisinage de l'S iliaque.

a. *Extirpation de l'ampoule rectale avec sacrifice de l'anus. — Procédé de l'auteur :* 1° *Résection du coccyx et section de la paroi postérieure du rectum et de l'anus.* — Le sujet étant placé dans la position de la taille, bassin élevé, énucléer le coccyx après avoir fait sur lui une incision en T suivant le procédé indiqué ailleurs à l'article *Résection du coccyx.*

Diviser toute la partie postérieure du rectum depuis le sommet du sacrum et prolonger la division sur l'anus lui-même en se servant du thermocautère.

2° *Section cutanée circulaire autour de l'anus.* — A 2 centimètres en dehors de sa marge.

3° *Dissection de l'anus et du rectum.* — La faire de bas en haut, tantôt avec le tranchant des ciseaux, tantôt par diérèse mousse (index, manche de bistouri, extrémités de ciseaux fermées, etc.). Seulement, dès qu'on arrive à la partie postérieure de la prostate, introduire dans la vessie une sonde que l'on confie à un aide en lui recommandant de déprimer le bas-fond de la vessie. On a ainsi un guide précieux qui permet d'éviter l'effraction de la vessie et de l'urètre.

Ne pas oublier, en outre, que le cul-de-sac postérieur du péritoine est à 1 centimètre et demi ou 2 centimètres en arrière de la prostate. Si, par aventure, on l'a ouvert en le refoulant par décollement, le fermer de suite avec une ligature ou quelques points de catgut.

L'ouverture du péritoine est beaucoup plus facile chez la femme où, comme on sait, il descend jusqu'à 4 ou 5 centimètres de l'anus et forme la vaste poche de Douglas.

4° *Excision du rectum.* — Après avoir passé deux anses de soie dans le bout supérieur du rectum pour l'empêcher de se rétracter, diviser transversalement le rectum avec les ciseaux au-dessous des anses et au-dessus du cancer.

5° *Suture de la coupe rectale.* — Aux parties environnantes par un surjet de catgut. Pansement avec de la gaze iodoformée.

b. *Extirpation de l'ampoule rectale avec conservation de l'anus. — Procédé de l'auteur :* 1° *Résection du coccyx et section de la paroi postérieure du rectum.* — Faire comme dans le procédé précédent, mais en respectant la portion anale et, par conséquent, l'anneau sphinctérien.

2° *Section inférieure et dissection du rectum.* — Disséquer le rectum sur toute la hauteur de sa demi-circonférence postérieure avec les ciseaux et l'index ; puis le diviser transversalement au-dessus de l'anus, c'est-à-dire *au-dessous du cancer.* Disséquer de même, de bas en haut, sa demi-circonférence antérieure ; ouvrir largement le péritoine dès qu'on arrive à son cul-de-sac, protéger le péritoine avec une éponge montée et, en attirant peu à peu, afin de faciliter la descente du rectum, la partie supérieure du rectum, poursuivre la dénudation de ce dernier jusqu'au-dessus de l'ampoule.

3° *Section supérieure du rectum.* — Après avoir fixé son bout supérieur par deux anses de soie, le diviser transversalement avec les ciseaux au-dessous d'elles, *au-dessus du cancer.*

4° *Suture du péritoine, puis suture des deux bouts.* — Fermer complètement le cul-de-sac péritonéal après toilette antiseptique, par une série de points de catgut, qui affrontent exactement les feuillets séreux. Pour peu que l'on doute de l'asepsie péritonéale, ménager une ouverture entre les points et y installer une mèche lâche de gaze iodoformée. Abaisser le bout supérieur du rectum, et suturer les deux tiers antéro-latéraux de sa circonférence à la portion anale correspondante pour deux surjets de soie fine (suture musculo-musculaire, puis suture muco-muqueuse), de façon à laisser sa partie moyenne postérieure *ouverte*. La suture circulaire complète peut réussir, l'expérience l'a montré plusieurs fois; mais la suture incomplète paraît plus prudente. La fistule qui reste finit généralement par se combler. Pansement intra-rectal de la ligne de réunion, de la face externe de l'anus et de la brèche ano-coccygienne par de la gaze faiblement iodoformée. Aucune suture de la plaie extérieure.

C. Méthode sacrée (Kraske). — La méthode sacrée permet d'arriver d'emblée sur la partie la plus élevée du rectum, et elle donne surtout un large accès quand on divise le sacrum dans le sens transversal par les procédés de Bardenheuer et de Rose.

Elle convient donc très bien par elle-même aux cancers hauts limités du rectum; mais elle est également indispensable pour l'extirpation de ceux qui occupent non seulement la partie supérieure du rectum, mais sa partie moyenne ou sa partie moyenne et la région anale. Seulement, dans ces deux derniers cas, la diérèse sacrée se combine avec la diérèse de la méthode coccygienne, telle que nous venons de la décrire en ses deux procédés. En d'autres termes, la méthode sacrée peut être appliquée aux trois éventualités suivantes, et cette distinction est capitale au point de vue technique comme au point de vue thérapeutique : 1° *cancer circonscrit à la partie la plus élevée du rectum*; 2° *cancer étendu aux parties supérieure et moyenne;* 3° *cancer étendu à toute ou presque toute la longueur du rectum.* — Chez les malades du premier type, le rétablissement de la continuité des bouts rectaux est pour ainsi dire toujours possible. Chez ceux du deuxième type, ce rétablissement peut encore être effectué si l'exérèse n'est pas trop étendue, mais, parfois, l'extirpation ne peut se terminer que par la création d'un anus sacré. Enfin, chez ceux du troisième type, l'anus sacré est inéluctable.

Ces prémisses posées, nous passons à la description des procédés les plus usités ou les plus saillants de la méthode sacrée.

Procédés de Kraske-Hochenegg[1] : a. *Bout inférieur* (*ou anus*) *utilisable.* — 1° *Incision extérieure et mise à nu du sacro-coccyx.* — Le sujet étant couché sur le côté gauche, cuisses fléchies et tronc fortement incurvé en

[1] Hochenegg (*Wien. kl. Woch.*, s. 254, 272, 290, 309, 324, 348, 1888). — Consultez aussi : Routier (*Revue de Chir.*, p. 961, 1889; et *Soc. chir.*, 21 et 28 mai 1890). — E. Bœckel (*Bull. méd.*, 4 décembre 1889, et *Gaz. méd.*, Strasbourg, moi 1890). — Richelot (*Soc. chir.*, p. 125, 1891). — Aubert (Th. de Paris, 1891). Morestin (Th. Paris, 1894), — E. Taylor (*Annals of surg.*, avril 1897).

avant, — après s'être placé derrière lui, — faire une incision cutanée qui commence au milieu de la symphyse sacro-iliaque gauche, se dirige vers le côté droit du coccyx en décrivant un arc à convexité droite, et finit à droite et au-dessous de la pointe du coccyx, à égale distance de cet os et de l'anus (fig. 958). Avec le bistouri mettre à nu la face postérieure du coccyx et du segment inférieur du sacrum en détachant les insertions des muscles fessiers.

2° *Ablation du coccyx et résection latéro-inférieure du sacrum.* — Sur les côtés du coccyx, à droite et à gauche, diviser les petits ligaments sacro-sciatiques et les muscles ischio-coccygiens sous-jacents. Diviser près de la pointe le raphé ano-coccygien. Désarticuler le coccyx, pendant qu'on relève sa

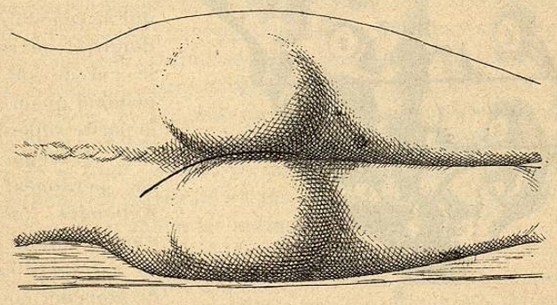

Fig. 958. — Incision de Kraske-Hochenegg pour l'extirpation ou la résection du rectum par la voie sacrée.

pointe en arrière, et achever son énucléation en divisant les parties molles qui le retiennent encore.

Diviser de haut en bas le grand ligament sacro-sciatique gauche contre le bord correspondant de la partie inférieure du sacrum, à partir d'une ligne transversale qui passerait au-dessus de la saillie terminale de la crête sacrée, et qui croiserait la marge inférieure des troisièmes trous sacrés postérieurs. Avec le ciseau et le maillet abattre la partie inférieure et latérale gauche du sacrum suivant une ligne courbe à concavité gauche qui commence sur le bord gauche du sacrum *au-dessous du troisième trou sacré postérieur correspondant*, passe entre ce trou et le quatrième sous-jacent, écharpe le milieu du sacrum et aboutit à son bord inférieur *en dedans de la corne droite* (fig. 959, A B). Kraske et Hochenegg recommandent expressément de ne pas faire remonter la diérèse jusqu'au troisième trou afin d'épargner *la branche antérieure* du troisième nerf sacré, *laquelle contribue, comme on sait, aux plexus sciatique et hypogastrique*[1]. Hémostase par la compression de la section osseuse, qui saigne ordinairement beaucoup.

[1] La section des trois derniers nerfs sacrés postérieurs et des deux derniers nerfs sacrés antérieurs est sans importance physiologique.

Ces deux premiers temps constituent ce qu'on nomme l'opération préliminaire. Les suivants se rapportent à l'*opération fondamentale*.

3° *Ouverture du péritoine, isolement et double section du rectum.* — Après avoir exploré le rectum par le toucher et déterminé autant que possible les limites du néoplasme, si l'on veut réséquer seulement la partie supérieure ou intrapéritonéale du rectum, fendre l'aponévrose pelvienne, qui est plus ou moins résistante, décoller le rectum d'avec le péritoine aussi haut que possible, enlever les ganglions qui se rencontrent sous les doigts et ouvrir en travers le cul-de-sac péritonéal, pendant qu'on attire en bas la partie supérieure du rectum. Protéger le cul-de-sac péritonéal au moyen d'éponges montées. S'il s'agit d'enlever aussi sa partie extrapéritonéale, avant de procéder comme il vient d'être dit, séparer cette partie d'avec la prostate, les vésicules séminales et la vessie ou d'avec la paroi postérieure du vagin au moyen de l'index et des ciseaux. Hémostase.

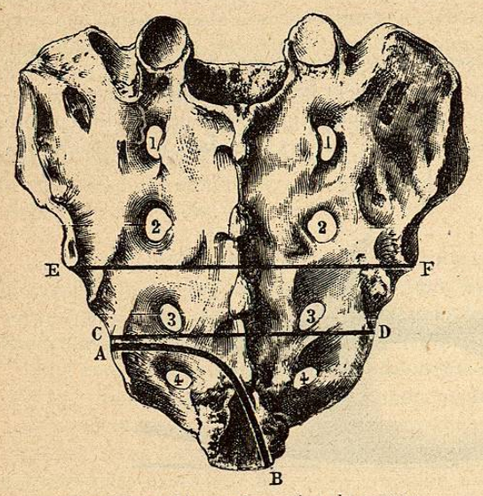

Fig. 959. — Lignes de section du sacrum :
A B, dans les procédés de Kraske-Hochenegg. — C D, dans celui de Bardenheuer. — E F, dans celui de Rose.

Étreindre le rectum tout à fait en bas, au-dessous de la tumeur, avec une lanière de gaz iodoformée ou un lien élastique, et le couper en travers, au-dessus de la tumeur, avec une autre lanière, puis — après l'avoir fixé à la même hauteur, avec une ou deux anses de soie afin d'éviter son retrait, le diviser en travers au-dessus de la lanière.

4° *Suture du péritoine et suture des deux bouts rectaux.* — Les faire comme nous l'avons indiqué dans le procédé B de la méthode coccygienne. Pansement ouvert à la gaze iodoformée.

Lorsqu'il a employé la suture complète des bouts, Hochenegg met à demeure dans l'anus, jusqu'au-dessus de la ligne de réunion, un drain qui a à peu près le calibre de l'intestin.

Quand le bout supérieur peut être suffisamment abaissé, au lieu de le suturer directement au bout inférieur, Moulonguet (d'Amiens [1]) l'invagine dans ce dernier préalablement dépouillé de sa muqueuse et le coud à l'anus.

[1] Moulonguet (*Soc. méd. d'Amiens*, juillet 1890).

Il y aurait ainsi moins de chances d'abcès et de fistule. C'est une modification qui a une réelle valeur pratique.

b. *Bout inférieur (ou anus) inutilisable : anus sacré.* — Deux cas se présentent : l'excision du rectum ayant été faite comme dans le procédé précédent, on reconnaît qu'il est absolument impossible de rapprocher le bout supérieur du bout inférieur pour les suturer ensemble ; ou bien l'anus lui-même était affecté par le néoplasme, et l'on a été obligé de l'extirper avec le rectum. Dans les deux cas, il faut terminer l'opération par l'*établissement d'un anus sacré ;* on suture donc exactement le bout supérieur à l'angle supérieur de la plaie cutanée. Seulement, *pour prévenir l'incontinence des matières fécales*, avant de suturer le bout, on le tord sur son axe au moyen de deux pinces à arrêt jusqu'à ce que l'index passé dans son intérieur éprouve une résistance suffisante à son passage ; cet artifice ingénieux, que l'on doit à Gersuny [1], a déjà donné maints succès entre les mains de Gersuny lui-même, de Ball, d'A. Gerster et autres chirurgiens. Si l'on se contente d'établir l'anus sacré sans torsion, et si, plus tard, il survient un prolapsus sigmoïdal, étant supposée la conservation du bout anal, on doit, à l'exemple de Montprofit [2], fendre ce bout, enlever sa muqueuse, y abaisser le bout supérieur prolabé et coudre son extrémité à l'anus : ainsi se trouve également rétablie la continence avec un sphincter normal.

Une autre manière de procéder dans le cas de prolapsus secondaire sigmoïdal est celle de J. Bœckel [3] ; après avoir formé par suture l'anus sacré, il a fendu en arrière sur toute sa hauteur le tronçon rectal long de 3 centimètres seulement, qui était resté du côté de l'anus périnéal, il a avivé son extrémité supérieure oblitérée, puis, à travers une ouverture de péritoine pelvien, il a attiré l'anse oméga, il l'a fixée latéralement dans le rectum, l'a coupée en travers sur une étendue de 3 centimètres, et a réuni sa lèvre antérieure à la lèvre antérieure du rectum ; le reste était abandonné à lui-même.

Quant à la brèche restante, au-dessous du nouvel anus, on peut, — après avoir fermé le cul-de-sac péritonéal, — la traiter par la suture incomplète et le drainage ou la tamponner simplement avec de la gaze iodoformée.

Pour éviter l'anus sacré avec tous ses inconvénients, on pourrait imiter Quénu [4] en pratiquant le *retournement* du bout supérieur, c'est-à-dire son invagination de bas en haut vers l'orifice inférieur d'un anus iliaque.

Procédé de Bardenheuer [5]. — Afin d'avoir une plus large ouverture rétro-pelvienne, Bardenheuer divise la partie inférieure du sacrum dans le sens transversal au-dessous des troisièmes trous sacrés postérieurs.

[1] Guersuny (*C. f. Chir.*, p. 553, 1893).
[2] Montprofit (*Arch. prov. de chir.*, 1895, p. 749).
[3] J. Bæckel. *Sigmoïdo-rectostomie inférieuredans la cure de l'anus sacré* (*Soc. chir.*, p. 1157, 27 déc. 1898).
[4] Quénu (*Soc. chir.*, p. 171, 1897).
[5] Bardenheuer (*Volkmann's Samml. Klin. Vort.*, n° 298, 1887).

Le sujet étant placé dans la position de la taille, bassin très élevé, — faire une incision médiane qui commence au voisinage de l'anus et descende jusqu'au milieu du sacrum. Si l'anus doit aussi être enlevé, le cerner par une incision circulaire qui, en arrière, tombe sur l'incision précédente, et, au besoin, ajouter une incision longitudinale sur le raphé ano-scrotal. Dénuder la face postérieure du coccyx et du sacrum ; sectionner les ligaments périphériques ; saisir le coccyx avec un davier, et, pendant qu'on le tire en arrière, sectionner transversalement le sacrum avec une *cisaille* au-dessous et auprès des troisièmes trous sacrés postérieurs (c'est-à-dire au-dessus de la saillie terminale de la crête sacrée) ; toute la main peut alors entrer dans le bassin (fig. 960, CD).

A part quelques détails secondaires, le reste de l'opération, *opération fondamentale*, se fait comme dans le procédé de Kraske-Hochenegg : après excision du rectum ou du rectum et de l'anus, ou suture les deux bouts ou l'on établit un anus sacré.

Le procédé de Bardenheuer ouvre le canal sacré et intéresse, par conséquent, la gaine de la dure-mère ainsi que le cul-de-sac arachnoïdien de la queue de cheval. Mais l'observation clinique a démontré qu'il n'en résulte aucun accident avec une bonne asepsie.

Lorsque le cancer s'étend à l'S iliaque, on devrait, d'après Bardenheuer, réséquer d'abord le sacrum par le procédé déjà décrit, puis faire une incision parallèle à l'arcade crurale gauche et allant de l'épine iliaque antéro-supérieure à la symphyse pubienne, décoller le péritoine de la fosse iliaque, dégager l'S iliaque de son enveloppe séreuse [1], et le mobiliser suffisamment pour qu'on puisse l'attirer sous le sacrum et créer un anus sacré.

Procédé de Rose (de Berlin) : *Laparotomie (ou cœliotomie postérieure) par amputation du canal vertébral.* — Le sujet étant couché sur le côté gauche, cuisses fléchies à angle droit sur le tronc, — faire une incision cutanée légèrement courbe à concavité gauche qui commence au niveau de l'épine iliaque postérieure et inférieure gauche, passe à droite de la crête sacrée, s'en éloigne de trois travers de doigt, et va se terminer près de l'anus sans intéresser le sphincter.

Mettre à nu la face postérieure du sacrum et du coccyx. Diviser leurs ligaments périphériques, puis dégager leur face antérieure par diérèse mousse.

Au niveau de la grande échancrure sciatique droite, *immédiatement au-dessous de l'épine iliaque postéro-inférieure* du même côté, embrasser transversalement le sacrum avec les branches d'une forte *cisaille*, et le sectionner vigoureusement : un ou deux coups suffisent pour le diviser dans toute sa largeur. *La ligne de diérèse traverse les deuxièmes trous sacrés* ou passe peu au-dessous d'eux (fig. 960, EF).

Ainsi est terminée l'opération préliminaire de Rose. On procède ensuite à l'opération fondamentale : extirpation du rectum, extirpation de l'utérus, etc.

Maass, assistant du chirurgien berlinois, fait remarquer que l'hémorragie, après la section du sacrum, est tout à fait insignifiante, parce que la cisaille écrase le tissu

[1] Maass (*Deut. Zeitsch. für Chir.*, XXXII, 221, 1891).

spongieux de l'os au lieu de le diviser nettement comme le font le ciseau et la scie ; il n'y a pas à s'inquiéter de l'artère sacrée moyenne. Il note aussi que le canal vertébral est bien fermé et bien protégé contre l'infection par la même action mécanique de la cisaille.

Rose a opéré six malades par son procédé : trois pour cancer du rectum, trois pour cancer de l'utérus. Trois sont morts peu après l'opération, et chez les survivants, on n'a pas observé des troubles nerveux fonctionnels comme on pourrait le craindre d'après le niveau élevé de la section vertébrale.

Procédé à volet de Roux [1] (de Lausanne) : *Petite résection temporaire du sacro-coccyx.* — Le sujet étant couché sur le flanc droit, faire une incision qui commence à gauche de l'anus, rejoint la ligne médiane et arrive directement au coccyx, puis longe, sur un parcours de 10 centimètres, le bord ganche du coccyx et du sacrum, et se termine par un crochet vers la ligne médiane. Détacher le grand fessier gauche, diviser les ligaments sacro-sciatiques et le muscle ischio-coccygien sous-jacent, diviser le sacrum en travers, d'un coup de ciseau, par le crochet terminal de l'incision, *au-dessous des troisièmes trous sacrés postérieurs*, saisir le bord gauche du sacrum, et renverser à droite et en bas son segment inférieur avec le coccyx et les parties molles qui le recouvrent. On a ainsi une brèche énorme à travers laquelle on voit très bien tout le contenu du petit bassin et même au delà, quand le cul-de-sac péritonéal a été ouvert.

L'opération préliminaire de Roux peut servir aussi bien pour l'extirpation du rectum que pour celle de l'utérus cancéreux ; mais c'est surtout à cette dernière qu'il convient. (Voy. *Hystérectomie sacrée.*)

Roux a employé son procédé une dizaine de fois jusqu'en 1891, il n'a eu qu'un décès, dû à la non-réunion d'un uretère qu'il avait abouché dans la vessie, après en avoir retranché 5 centimètres de longueur. Il fait aujourd'hui encore le volet ostéo-cutané, mais il excise les os après l'opération fondamentale pour avoir une guérison plus rapide.

D. Méthode parasacrée (E. Zuckerkandl-Wölfler). — Cette méthode, inaugurée par E. Zuckerkandl sur le cadavre et appliquée plusieurs fois sur le vivant par Wölfler avec quelques modifications, consiste à arriver à la partie supérieure du rectum, comme à l'utérus, par une incision qui passe à côté du sacrum et ne s'accompagne pas de résection de cet os, même très réduite, à la Kraske, par exemple. La résection serait tout à fait superflue ; on peut avoir sans elle un jour suffisant.

Procédé d'E. Zuckerkandl. — Le sujet étant couché sur le côté gauche, faire une incision cutanée qui commence au bord inférieur de la tubérosité iliaque droite, longe le sacrum et le coccyx, s'infléchit un peu en dehors et se termine entre l'anus et la tubérosité ischiatique droite. Diviser le grand fessier, puis les ligaments sacro-sciatiques, le muscle ischio-coccygien et, plus bas, le releveur de l'anus. On a ainsi découvert toute la face postérieure du rectum. Pour enlever sa partie supérieure ou pour attaquer l'utérus, il ne reste plus qu'à ouvrir le cul-de-sac postérieur du péritoine.

[1] Roux (*Corresp. für schw. Aerzte*, XIX, p. 449, 1889 ; et *Congr. fr. de chir.*, p. 414, 1891).