Voici la manière générale de préparer et de conduire l'opération qui doit être aussi méthodique que possible :

Appareil instrumental :

Un bistouri droit et un bistouri boutonné ;
Une sonde cannelée ;
Des ciseaux droits et des ciseaux courbes ;
Cinq ou six pinces hémostatiques ;
Deux longues pinces à dents ou de Kocher pour abaisser l'ampoule ;
Deux écarteurs pleins ou fenêtrés, mousses ou à griffes ;
Des aiguilles de Hagedorn et un petit porte-aiguille de Pozzi ;
De la soie fine et des crins de Florence fins ;
Enfin, une sonde d'enfant (fille ou garçon).

1er cas : *On parvient à découvrir l'ampoule et à l'abaisser.* — Le nouveau-né ayant été endormi et installé comme nous l'avons dit précédemment, sous une bonne lumière, après toilette du périnée et du sacro-coccyx, faire une incision médiane qui commence (Lejars) à la fourchette ou à la racine des bourses préalablement relevées par un aide, et qui dépasse en arrière, de 2 centimètres environ, la pointe du coccyx ; cette incision coupe en son milieu l'anus ou la dépression qui le représente. S'il s'agit d'un garçon placer par précaution, comme guide, une sonde dans la vessie ; si l'on opère une fille, placer la sonde dans le vagin. Approfondir peu à peu, régulièrement, d'avant en arrière, à travers le tissu fibro-graisseux, les 3/4 postérieurs de l'incision cutanée, en se tenant *toujours sur la ligne médiane*, et en se repérant pour cela sur la fente vulvaire ou sur le raphé scrotal ; chemin faisant, contourner le coccyx avec le bistouri ou l'extirper en quelques coups de ciseaux, peu importe pourvu qu'on arrive par sa réclinaison ou son ablation à se faire de la place, car on est à l'étroit et on y sera bientôt davantage, surtout si les ischions sont plus ou moins rapprochés entre eux. A partir de ce moment continuer de creuser la tranchée par traits successifs au bistouri, au doigt, à la sonde cannelée, en *se dirigeant vers le sommet et la concavité du sacrum*, où rien n'est à craindre, et *en évitant* toute fouille, toute diérèse en avant où du reste, la sonde nous montre la présence de la vessie ou du vagin. Pendant ce travail d'approche, le plus souvent pénible faute d'espace, étancher la plaie avec soin, et l'explorer de l'œil et du doigt pour reconnaître l'ampoule. Généralement on la trouve à une profondeur de 5 centimètres sous forme d'une poche lisse, arrondie, noirâtre, tendue ou fluctuante. D'autres fois, pour la trouver, il est nécessaire, toujours en suivant le milieu du sacrum, d'effondrer le péritoine pariétal qui la tapisse soit avec le bout du doigt, soit avec un instrument mousse recourbé.

Dans les deux cas, agrandir largement le pourtour de la brèche par diérèse mousse, libérer l'ampoule sur sa circonférence, puis l'amener doucement avec deux pinces dentées. Dès qu'elle est arrivée à fleur de peau, la diviser entre les deux pinces de traction, la laisser se vider du méconium, l'irriguer à l'eau stérilisée tiède, puis réunir les lèvres de son incision à celles

de l'incision cutanée comme nous l'avons déjà indiqué (fig. 963), et fermer les deux extrémités de cette dernière par une série de points entrecoupés. Pansement absorbant et bandage en T.

Si l'ampoule s'est rompue pendant les manœuvres de libération ou d'abaissement, on lave largement le trajet périnéal pendant qu'on exerce sur l'abdomen une compression convenable. Puis on l'abaisse et on la suture à la peau de l'anus.

2e cas : *On découvre l'ampoule, mais on ne peut l'abaisser.* — Cette éventualité tient à l'étroitesse de la brèche périnéale ou périnéo-péritonéale, à la libération insuffisante de l'ampoule, à ses dimensions trop considérables. Comme la question vitale prime toutes les considérations, il s'agit avant tout et au plus tôt d'évacuer l'ampoule ; et comme celle-ci est sous les yeux et sous la main, c'est naturellement sur elle que doit porter directement notre action. En d'autres termes, on agrandit la brèche, on rompt de nouvelles adhérences, et l'on ouvre l'ampoule après l'avoir suffisamment amarrée avec des pinces, en pratiquant la toilette nécessaire du trajet opératoire. Si malgré tout elle reste impossible à abaisser pour servir à la constitution régulière du conduit ano-rectal, on pratique séance tenante, la laparotomie abdominale, ou bien on la renvoie jusqu'au lendemain, guère plus tard, après avoir placé provisoirement un gros drain dans le périnée et l'ouverture de l'ampoule. Mais jamais d'anus de Littre !

3e cas : *On ne découvre pas l'ampoule.* — On l'a recherchée, d'une façon régulière, consciencieusement, — « *avec ténacité même,* » comme le recommande Lejars [1] — mais sans toutefois épuiser les forces du petit opéré. Celui-ci n'en reste pas moins voué à la mort si on ne lui fait pas autre chose, si l'on ne remédie pas de suite à la rétention stercorale. Suivant les errements de la tradition, on établirait un anus iliaque ; mais cette opération est souvent mortelle (2 sur 3), et laisse aux jeunes survivants une infirmité des plus pénibles. Une laparotomie abdominale n'est pas aujourd'hui plus offensive et on peut l'exécuter avec une célérité équivalente. Elle nous permet, en outre, de vérifier l'état de l'ampoule, de la libérer, de l'abaisser à travers le périnée et de la suturer en position normale, sans autre trace qu'une cicatrice abdominale. Nous la considérons, par conséquent, comme *la méthode de choix*, et même comme la seule méthode de proctoplastie, lorsque celle-ci n'est pas directement possible par la seule voie périnéale selon la règle ordinaire. Nous y revenons du reste un peu plus loin à propos de l'absence du rectum en indiquant le manuel opératoire qui est le même.

Nous savons bien que la côlostomie iliaque, tout en servant d'expédient momentané, nous laisse encore la latitude d'ouvrir ultérieurement l'ampoule rectale au périnée, puis de fermer l'anus iliaque lui-même (cas de Lannelongue, d'Anders, de Péan, de Lejars [2], et de Kirmisson [3]). Mais ces derniers

[1] Lejars. *Traité de chirurgie d'urgence*, 1899.
[2] Lejars (*Soc. chir.*, p. 1163, 21 déc. 1898).
[3] Kermisson (*Soc. chir.*, p. 1174, 28 déc. 1898).

résultats, très utiles à connaître, ne sauraient selon nous, modifier désormais notre ligne régulière de conduite.

C. *Imperforation ano-rectale : sigmoïdostomie périnéale par la voie combinée (opération de Macleod-Hadra).* — Dans le cas actuel, l'anus peut être *indiqué* par une petite dépression, une crête, un léger froncis de la peau, et son sphincter existe d'ordinaire. Mais il est presque toujours oblitéré où plutôt absent dans toute son étendue ou à peu près. Le rectum lui-même manque complètement et sur toute sa hauteur, de telle sorte que l'ampoule terminale du gros intestin se trouve formée par l'S iliaque au niveau du détroit supérieur du bassin ou au-dessus, dans la fosse iliaque gauche.

Aucun signe ne nous permet encore, à l'heure présente, de diagnostiquer cette grave anomalie, du moins avec des probabilités suffisantes, sinon avec assez de certitude, pour diriger notre intervention ; sans quoi nous devrions toujours commencer par la laparotomie abdominale, tandis que nous sommes encore obligés de tâtonner d'abord par le périnée.

C'est justement à cette anomalie surtout que convient une opération nouvelle que nous avons désignée [1] sous le nom de *côlostomie* ou de *sigmoïdostomie* [2] *périnéale par la voie combinée.* Elle consiste, lorsqu'on a recherché en vain l'ampoule rectale par le périnée, à ouvrir l'abdomen et à abaisser l'anse oméga à travers le plancher pelvien jusqu'au siège normal de l'anus où on la suture.

Proposée par Macleod en 1880, elle n'a été pratiquée pour la première fois qu'en 1888, par Hadra (de Berlin) ; V. Delagénière (de Tours), Kehrer, Civel (de Brest), nous-même (17 février 1896) et Hoffmann (de Californie) [3] nous avons fait connaître des opérations analogues. Notre opérée, une fillette de six jours, est la seule qui ait survécu longtemps : elle se portait encore bien au commencement de juillet 1897 ; la paroi du rectum faisait un léger prolapsus annulaire, mais, au dire de la mère, l'enfant retenait parfaitement ses matières. Les figures 963 à 966 se rapportent à notre opérée.

Voici notre procédé de sigmoïdostomie périnéale à peu près tel que nous l'avons appliqué.

Procédé de l'auteur. — La périnéotomie n'ayant donné aucun résultat, après avoir suffisamment relevé le bassin au bord de la table, les jambes maintenues en extension, on fera la laparotomie, non sur la ligne médiane, mais au niveau de la fosse iliaque gauche, parce que c'est de ce côté qu'on trouve *presque toujours* l'ampoule terminale du gros intestin et que l'anus de Littre serait mieux placé si cet anus devenait une absolue nécessité. Nous recommandons spécialement une incision courbe (fig. 965, *ab*) qui commence à un doigt au-dessus de l'épine gauche du pubis et s'élève jusqu'au niveau de l'ombilic, en passant à un doigt en dedans de l'épine iliaque

[1] V. Chalot. Mém. lu à la Société de chirurgie, p. 318, 15 avril 1896.

[2] Côloproctie ou sigmoïdoproctie serait plus exact, pour les raisons que nous avons déjà données à propos des autres anus artificiels.

[3] J. Mc Cone (*Amer. J. of obst.*, p. 695, nov. 1897).

antéro-supérieure gauche. Chemin faisant, on coupera entre ligatures les vaisseaux épigastriques.

Le péritoine ouvert, pendant qu'un aide maintiendra les anses de l'intestin grêle dans la cavité abdominale au moyen d'une compresse de gaze et qu'il écartera la lèvre droite de la plaie, on se portera sur le siège ordinaire de

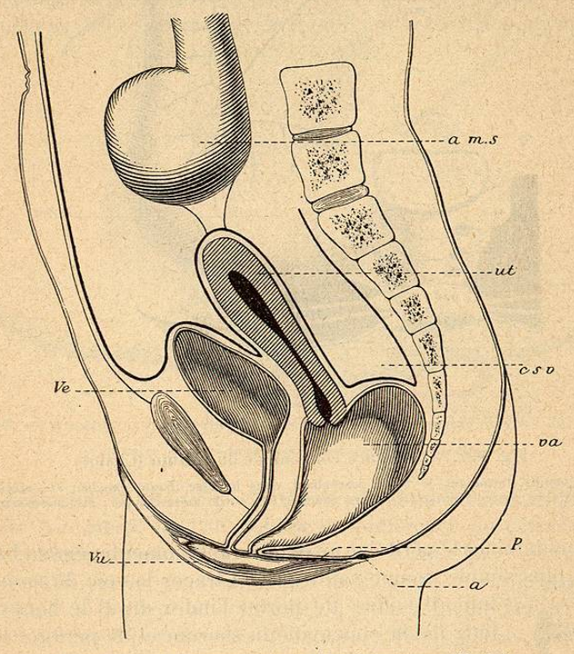

Fig. 963. — Absence congénitale du rectum (Chalot).

P, périnée; *a.*, anus rudimentaire ; *va.*, vagin ; *ut.*, utérus ; *ve.*, vessie ; *a. m. s.*, ampoule sigmoïde placée là pour la démonstration, mais en réalité inaccessible à la vue et au toucher par en bas ; *vu.*, vulve ; *c. s. v.*, cul-de-sac séreux sacro-vaginal.

l'anse oméga, et là on trouvera (fig. 964) l'extrémité ampullaire du gros intestin, tantôt entièrement libre et flottante, tantôt fixée par un court pédicule cellulo-vasculaire ou une bandelette fibreuse soit à la face postérieure de l'utérus (comme chez notre petite malade), soit sur le flanc gauche du promontoire ou ailleurs dans le voisinage, au-dessus ou au-dessous du détroit supérieur. On la reconnaîtra à sa distension, à son aspect charnu, à ses bandelettes striées longitudinales, à sa continuité avec le reste du côlon. Son identité établie, on la libérera en sectionnant, au besoin, son méso entre ligatures, de façon à obtenir une longueur de 6 à 7 centimètres environ, quelquefois davantage, suivant le siège plus ou moins élevé de l'ampoule (c'est la distance normale du promontoire à la pointe du coccyx chez le nouveau-né) ; or, dans les cas d'atrésie anorectale, comme l'avait fait déjà

remarquer Bodenhamer, le bassin est peu développé. Si l'ampoule est remplie de méconium, il faudra d'abord l'évacuer ; mais, ce faisant, on

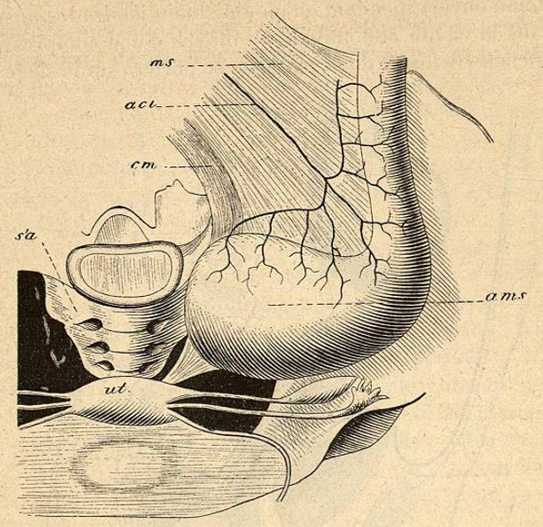

Fig. 964. — Absence congénitale du rectum (Chalot).

ams, ampoule sigmoïde, terminant le côlon descendant dans la fesse iliaque gauche ; *ut.*, utérus et annexes *sa*, sacrum ; *aci*, artère côlique inférieure gauche ; *cm*, corde méso-côlique ; *ms*, méso-sigmoïde.

évitera de contaminer le péritoine en extériorant momentanément l'ampoule.

Rien de plus simple, maintenant, que de tracer la voie du nouveau rectum. Il suffira de porter l'index droit de haut en bas le long de la concavité du sacrum et de perforer le cul-de-sac séreux qui sépare la cavité pelvienne du sommet de la plaie périnéale déjà faite ; c'est ainsi que nous avons procédé chez notre petite malade, et nous devons déclarer que nous avons réussi en quelques secondes, sans la moindre difficulté.

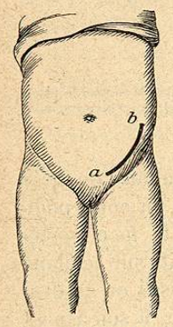

Fig. 965. — Laparotomie pour la sigmoïdostomie périnéale.

a b, incision de l'auteur.

La perforation peut aussi se faire avec un instrument mousse courbe quelconque (sonde d'homme, pince, décolleur, etc.). L'index gauche passé par la plaie périnéale au-devant du coccyx servira au contrôle.

On abaissera ensuite l'ampoule dans le nouveau trajet, soit au moyen d'une ligature et de l'aiguille de Deschamps, à notre exemple, soit avec une longue pince courbe qu'on aura introduite par le périnée.

Il ne restera plus qu'à fermer la plaie abdominale, en fixant le côlon à cette plaie par quelques points pour prévenir le prolapsus autant que possible ; puis à coudre le bout intestinal au

siège normal de l'anus et à fermer le reste de la plaie périnéale. La figure 966 nous montre le nouvel anus après l'ablation des points de suture.

D. *Absence partielle ou totale du côlon.* — Lorsque la périnéotomie est restée sans résultat, qu'on a pratiqué ensuite la laparotomie iliaque gauche comme ci-dessus, et que, *par exception*, on n'a point trouvé d'ampoule du même côté, on explore la moitié droite du côlon et, au besoin, le

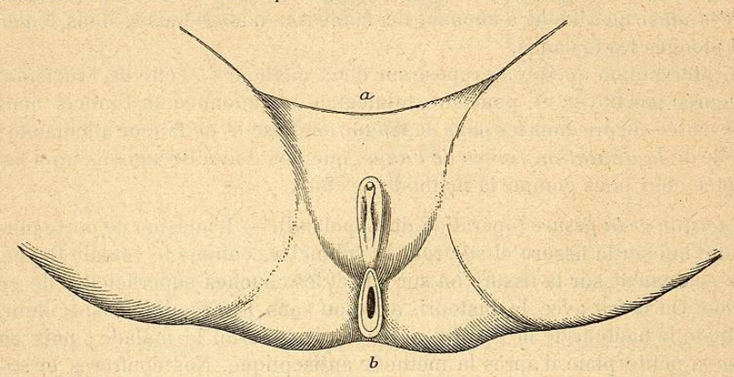

Fig. 966. — Absence congénitale du rectum (Chalot), résultat éloigné de l'opération.

a, vulve ; *b*, anus formé par abaissement du côlon iliaque.

reste de l'intestin. Si l'ampoule terminale est alors assez mobilisable par la section de son méso, on l'abouchera de préférence au périnée à la place normale de l'anus ; dans le cas contraire, on n'aura que l'alternative ou de l'ouvrir dans la vessie, pour constituer un cloaque, mais cloaque continent, ou de l'ouvrir à la paroi abdominale ; il pourra même arriver que l'anus abdominal soit seul possible. Les faits de ces divers genres sont si rares en clinique que nous nous bornons à ces indications sommaires.

FISSURE A L'ANUS

La fissure à l'anus, telle qu'on la connaît depuis Boyer, est une entité clinique, fort nette, caractérisée par deux éléments inséparables : *une ulcération douloureuse, linéaire, étroite, superficielle*, qui siège entre les plis radiés de l'anus, ordinairement en arrière et sur la ligne médiane ; et *une contracture également douloureuse*, réflexe, du sphincter externe de l'anus. Elle se rencontre à tout âge et dans les deux sexes, mais le plus souvent chez l'adulte et chez la femme. D'ordinaire elle est précédée et s'accompagne d'une constipation opiniâtre, et souvent elle coexiste avec les hémorroïdes.

Son traitement curatif consiste d'abord dans l'emploi régulier de laxatifs (manne, calomel, rhubarbe, tamarin, eau de Châtel-Guyon, diète lactée, etc.), et dans l'application des topiques astringents, sédatifs et *surtout antisep-*

tiques (ratanhia, oxyde de zinc, laudanum, belladone, iodoforme, aristol, dermatol, etc.) sous forme de pommades et de suppositoires. Quelques cautérisations au nitrate d'argent, au chlorure de zinc au 1/10e ou à l'acide nitrique fumant peuvent également parfois suffire pour la guérison, surtout si on les combine avec un régime approprié. Mais le plus souvent la fissure résiste à ces divers modes de traitement, ou bien elle détermine des crises si pénibles que l'intervention opératoire est le seul moyen de mettre un terme aux souffrances ainsi qu'à l'état d'anémie, de faiblesse, d'abattement, dans lequel sont plongés les malades.

L'intervention opératoire repose sur deux méthodes : celle de l'*incision*, inaugurée par Boyer et, pourtant, totalement abandonnée en France, mais seule usitée encore dans les pays de langue anglaise et de langue allemande ; et celle de *la dilatation forcée de l'anus*, que l'on doit à Récamier et qui est adoptée chez nous comme la méthode de choix.

Incision de la fissure (opération de Copeland). — L'incision ne porte plus aujourd'hui sur la fissure et *sur tout* le sphincter, comme le voulait Boyer, mais seulement sur la fissure ou sur elle et les couches superficielles de ce muscle. On la fait avec le bistouri, avec ou sans le secours du spéculum, sur toute la hauteur de la fissure, après avoir endormi le malade ; puis on panse la petite plaie d'après la méthode antiseptique. Nos confrères étrangers se déclarent très satisfaits du résultat thérapeutique ; mais n'y a-t-il point quelques insuccès, quelques récidives ?

Dilatation forcée de l'anus (opération de Récamier). — Cette dilatation est poussée, quel que soit le moyen employé, jusqu'au contact des ischions. Auparavant, on vide complètement au moins le gros intestin, et pas seulement le rectum, on fait l'antisepsie du rectum, de l'anus et du périnée, et l'on endort le malade *à fond* avec l'éther ou le chloroforme ; si la cocaïne est préférée ou préférable dans le cas particulier, on injectera, à l'exemple de Reclus, quatre seringuées de Pravaz sous la muqueuse anale et autant dans l'épaisseur du sphincter (solution, 1 p. 100) après avoir mis dans l'anus de petits tampons imprégnés de la même solution. Quant à la dilatation, on l'exécute à volonté avec les doigts ou avec un spéculum rectal, celui de Trélat, par exemple (fig. 967) ; personnellement, nous préférons la dilatation digitale.

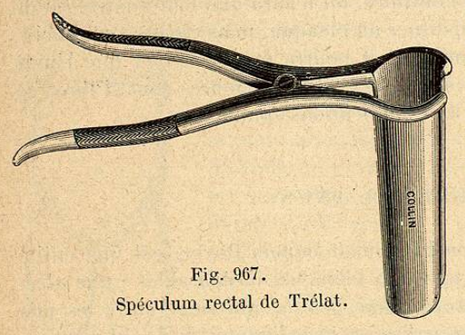

Fig. 967.
Spéculum rectal de Trélat.

a. *Dilatation digitale en croix.* — Si l'on se sert des doigts, après avoir mis le patient en position de la taille basse, on enduit les deux index de vaseline ou d'huile aseptique, on les introduit dans l'anus et le rectum l'un après l'autre, dos à dos, puis on les écarte transversalement vers les ischions, après les avoir recourbés en manière de crochets sur les faces correspondantes du sphincter. Lorsque la dilatation paraît suffisante pour le passage du pouce,

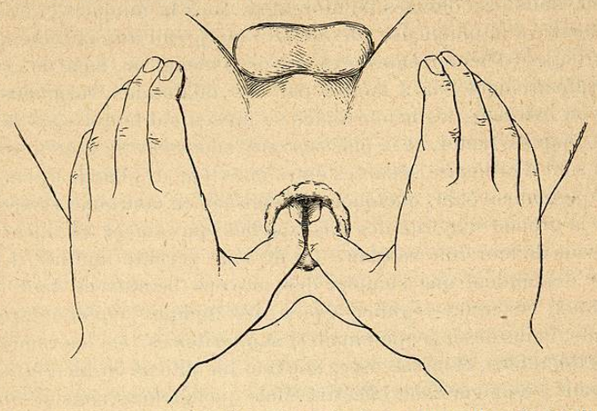
Fig. 968. — Dilatation forcée de l'anus avec les deux pouces dans le cas de fissure.

on remplace les index par eux (fig. 968) et l'on reprend la dilatation, cette fois d'abord en travers jusqu'au contact des ischions, puis dans le sens antéro-postérieur, *sur la même longueur*.

Pendant ces manœuvres, surtout vers la fin, le rectum tend à faire hernie, et la fissure, en s'élargissant de plus en plus, se fendille, se déchire, saigne un peu ; que le débutant ne s'effraie point à cet aspect ; le rectum ne sort jamais et se réduit bientôt, la fissure se cicatrise rapidement d'elle-même ou sous quelques pincées d'iodoforme, et en quelques jours, l'anus, d'abord affreusement béant, a repris ses dimensions et sa tonicité normales. *On n'observe jamais d'incontinence*, et les *douleurs si caractéristiques de la fissure ont disparu du premier coup, dès la séance même de dilatation forcée.*

b. *Dilatation avec le spéculum.* — Après l'avoir enduit de vaseline, on l'introduit jusqu'au-dessus du sphincter, au niveau de l'ampoule rectale ; puis on écarte graduellement les valves d'abord dans le sens transversal, puis dans le sens antéro-postérieur. Le manuel opératoire est, par conséquent, des plus simples. Quant aux résultats thérapeutiques, ils sont absolument les mêmes que ceux donnés par la dilatation digitale.

HÉMORROÏDES

Les hémorroïdes sont, comme on sait, les varices des veines hémorroïdales inférieures (*hémorroïdes externes*) ou celles des ramuscules originels

des veines hémorroïdales supérieures (hémorroïdes internes) : les premières siègent à l'entrée de l'anus, au-dessous du sphincter, soit sous la muqueuse, soit sous la muqueuse et la peau, ce qui est la règle, soit sous la peau ; les secondes se développent à la partie inférieure du rectum, au-dessus du sphincter, dans les colonnes de Morgagni, sous la muqueuse, et elles peuvent s'étendre à la muqueuse elle-même « qui prend un état *néorroïde* ». Les deux groupes d'hémorroïdes existent isolément, ou bien ils coexistent, reliés ordinairement l'un à l'autre par des dilatations variqueuses. Enfin, internes ou externes, les hémorroïdes se présentent tantôt sous la forme de tumeurs uniques, tantôt, et le plus souvent, sous celle de tumeurs multiples ; celles-ci sont d'ordinaire séparées entre elles par des bandes plus ou moins larges de tégument sain, quelquefois disposées en couronne serrée.

Dans la grande majorité des cas, quelles que soient les idées que l'on puisse avoir de leur rôle salutaire ou de leur parfaite inutilité, les hémorroïdes ne demandent que l'emploi des moyens laxatifs de tout ordre, un régime doux, l'exercice régulier à pied, les topiques émollients et sédatifs (lavements, bains de siège, pommades, suppositoires). On les rend ainsi plus ou moins tolérables, et même assez souvent on obtient un bien-être prolongé qui équivaut à leur guérison effective. Mais quelquefois (nous visons spécialement les hémorroïdes internes qui sont les plus importantes au point de vue chirurgical), elles se compliquent d'accidents plus ou moins graves : *thrombo-phlébite*, *étranglement*, *hémorragies*, *prolapsus chronique*. C'est alors que l'indication opératoire *peut* ou *doit* être pesée. Si l'inflammation se renouvelle souvent et s'accompagne de douleurs très vives, si l'hémorragie, par son abondance ou par sa répétition, a jeté le malade dans un état d'anémie considérable, si les hémorroïdes ont déterminé un prolapsus volumineux et permanent, qu'il soit ou non réductible, l'opération nous paraît formellement indiquée ; si les hémorroïdes sont étranglées, nous conseillons d'abord, suivant l'état des parties procidées, de tenter la réduction ou d'attendre l'élimination des eschares, et c'est seulement plus tard qu'on aurait recours à l'opération.

L'opération tend, aujourd'hui, de plus en plus *à se résumer dans l'exérèse sanglante ;* et celle-ci consiste, suivant les cas, à exciser circulairement *toute la muqueuse* de l'extrémité inférieure du rectum et *celle* de l'anus (*opération* de *Whitehead*), ou bien à enlever seulement, par places, les tumeurs hémorroïdaires en respectant le reste de la muqueuse (opération de Ch. Monod). — Mais cette constatation, qui nous montre encore la mise au point progressive de la chirurgie contemporaine, ne nous empêchera point de retenir quelques bons procédés d'exérèse sèche.

Opération de Whitehead : résection totale de la muqueuse. — Beaucoup de chirurgiens[1], entre autres Delorme, son principal initiateur, Picque, Poirier, Delbet, nous-même, emploient systématiquement cette opération

[1] Voy. la discussion si intéressante qui a eu lieu à la Société de chirurgie du 17 mai au 28 juin 1899.

dans tous les cas ; c'est certainement la plus radicale et aussi la meilleure quand on réussit la réunion immédiate. D'autres, notamment Reclus, Potterat, les réservent pour les cas les moins communs, où les hémorroïdes forment un cercle complet.

Voici en quoi elle consiste : après la préparation usuelle du malade, celui-ci étant mis en position de la taille basse et endormi à l'éther ou au chloroforme, on fait la dilatation forcée de l'anus avec les doigts ou le spéculum (cette dilatation est inutile dans le cas de prolapsus hémorroïdaire), puis on divise les téguments d'abord dans la demi-circonférence inférieure, puis dans l'autre demi-circonférence, « juste à l'union de la peau et de la muqueuse », au risque de laisser quelques hémorroïdes cutanées. On dissèque la muqueuse d'avec le *bord interne* du sphincter en la tenant de près pour ne pas tomber *dans* ce muscle ; ce décollement doit se faire avec le plus grand soin avec la sonde cannelée ou l'extrémité mousse des ciseaux ; au besoin, on forcipresse et lie les points qui saignent. Lorsque le manchon muqueux a été disséqué jusqu'à la limite de la muqueuse saine, qui a une teinte rosée, on le sectionne en travers avec les ciseaux ; on complète l'hémostase, on fait la toilette de la plaie, puis on suture exactement, en la fronçant, la tranche muqueuse, à la tranche cutanée au moyen de crins de Florence.

Poudre d'iodoforme sur la ligne de réunion et pansement sec absorbant sur le périnée ; bandage en T. Institution de notre régime liquide. D'autres chirurgiens préfèrent la suture au catgut durable, installent dans le rectum un gros drain enveloppé de gaze iodoformée, et continuent pendant quelques jours le traitement constipant à l'opium, qui a été commencé la veille ou l'avant-veille. — On sonde l'opéré s'il survient de la rétention d'urine, comme cela s'observe assez souvent, à la suite des opérations ano-rectales.

Il est parfaitement avéré que la réunion immédiate peut échouer, que la muqueuse rectale, coupée par les points ou désunie, peut remonter plus ou moins haut et qu'il en peut résulter de rétrécissements accentués, même laissant à peine passer « une plume d'oie ». Mais les faits de ce dernier genre sont relativement rares ; et, généralement, lorsque la réunion immédiate n'a point réussi, la désunion se borne à un écart minime, à un léger retard de la cicatrisation, sans sténose au moins préjudiciable.

Opération de Ch. Monod : résection limitée multiple de la muqueuse. — Ces éventualités sont, néanmoins, capables de justifier les modifications fort importantes que Reclus et, tout récemment, Monod ont apportées à l'opération de Whitehead, ou plutôt à la méthode de l'exérèse sanglante.

Monod[1] opère de la façon à peu près textuelle qui suit : le malade étant en position de la taille, après anesthésie générale, on pratique la dilatation forcée de l'anus avec le spéculum de Trélat, pour rendre les hémorroïdes plus aisément accessibles : on voit apparaître les bourrelets saillants, on

[1] Ch. Monod (*Soc. ch.*, p. 535, 17 mai 1899).