apprécie leur siège et leur nombre. Si ces bourrelets sont nettement pédiculés, on les enlève au bistouri, à main levée, et, pour cela, on incise la muqueuse rectale à la base du pédicule, en la repérant à mesure avec des pinces à pression ; puis on réunit au catgut les deux lèvres de la section. Cette incision doit être faite suivant une direction parallèle à l'axe du rectum ; elle remontera en haut jusqu'à empiéter sur la muqueuse saine et s'arrêtera en bas à la peau, sans l'intéresser.

L'ablation des bourrelets peut se faire plus souvent d'une autre manière à l'aide de petits clamps. Avec une pince de Kocher, on va saisir la muqueuse haut dans le rectum, au-dessus d'un premier bourrelet hémorroïdaire, en un point où les tissus paraissent sains ; avec une autre pince on fixe, au-dessous du bourrelet, l'union de la peau et de la muqueuse, et, au besoin, avec une troisième, entre les précédentes, on achève de former le pli de muqueuse qui doit être réséqué. Un clamp est appliqué au delà de ces pinces parallèlement à l'axe du rectum ; il ne doit mordre que la muqueuse, et on le serre à fond. Par un léger mouvement de bascule on soulève son extrémité supérieure, on passe au-dessous d'elle, avec la petite aiguille de Reverdin, un fil de catgut n° 1, on commence la résection du bourrelet entre le fil et l'extrémité du clamp avec le bistouri ou les ciseaux, puis immédiatement on réunit avec le fil les deux lèvres de la suture. On résèque de même, par étapes successives, le reste du bourrelet en fermant aussitôt la plaie par d'autres points de catgut qui doivent être aussi rapprochés que possible pour arrêter tout saignement. Le dernier point correspond à l'union de la muqueuse et de la peau, sans traverser celle-ci.

Le premier bourrelet ainsi enlevé, on agit exactement de même pour les autres. Il suffit ordinairement de répéter trois fois, rarement quatre, la manœuvre.

L'opération achevée, on s'assure que la région est exsangue ; sinon on repasse avec l'aiguille des fils supplémentaires hémostatiques. A cet effet, tous les chefs des fils sont conservés jusqu'à la fin ; ils servent à attirer au dehors les surfaces de section pour les examiner à l'aise.

Pansement. — Introduction dans le rectum d'un gros drain, un peu rigide, coiffé de gaze iodoformée ; ce drain est coupé au ras de l'anus. Puis, couche d'ouate et bandage en T.

L'ouate est changée le lendemain et les jours suivants. L'opium, déjà administré la veille au soir de l'opération (0, 02 c.), est continué pendant quatre jours à dose quotidienne de (0, 04 c. à 0,06 c.), en même temps qu'on permet du lait et des potages en quantité modérée. Le cinquième ou sixième jour, purgation à l'huile de ricin : mèche et drain sont évacués avec les matières. Du onzième au quinzième jour, les opérés sont en état de quitter l'hôpital ou leur chambre.

Quant aux résultats définitifs, Monod n'a jamais constaté de récidive ni de rétrécissement. Son opération est donc excellente, et on peut l'appliquer aux grands anémiques aussi bien qu'à ceux qui ne le sont pas, tandis que la

perte de sang n'est point toujours indifférente avec l'opération typique de Whitehead.

Procédés exsangues. — Il est bon, pensons-nous à ce dernier point de vue, de rappeler la manière fort simple dont Routier et Potherat procèdent, chacun de son côté, à l'ablation extemporanée des tumeurs hémorroïdaires. Après dilatation forcée de l'anus avec le spéculum de Trélat (depuis qu'il s'est luxé le pouce gauche en faisant la dilatation digitale), Routier saisit l'une des tumeurs avec une pince de Museux, la pédiculise par une légère traction, serre fortement le pédicule par une soie, puis ouvre la tumeur « en quatre, comme une grenade », avec le couteau Paquelin. « Il répète cette opération autant de fois qu'il y a de tumeurs hémorroïdaires ; ordinairement quatre ou cinq ligatures sont suffisantes pour débarrasser le rectum de toutes les tumeurs[1] .» On ne doit jamais comprendre dans la ligature la peau ni la région intermédiaire à la peau et à la muqueuse. S'il coexiste des hémorroïdes externes, solides, irréductibles, on les excise au thermocautère.

Plus simple encore, mais toujours après dilatation instrumentale, Potherat transperce chaque tumeur par le milieu avec une aiguille de Reverdin armée d'une anse de soie, la lie « comme nous faisons d'un pédicule de l'ovaire », puis excise aux ciseaux la portion périphérique de la masse hémorroïdaire. L'opéré peut reprendre ses occupations au bout de huit à dix jours.

FISTULE A L'ANUS

La fistule à l'anus, qui est d'origine simplement inflammatoire ou, souvent, d'origine tuberculeuse, compte deux grandes classes de fistules, très

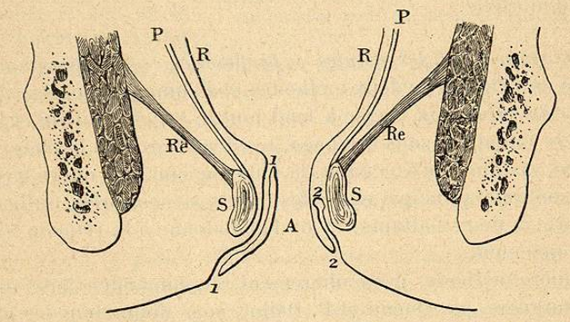

Fig. 969. — Disposition des fistules à l'anus superficielles (coupe transversale du bassin).
R, R, rectum. — A, anus. — S, S, sphincter. — P, P, péritoine. — Re, Re, pelvien de l'anus. — 1, 1, fistule complète sous-tégumentaire. — 2, 2, fistule borgne externe sous-tégumentaire.

importantes à distinguer également au point de vue pratique : les unes sont *superficielles,* elles siègent sous la peau et la muqueuse de l'anus, *toujours*

[1] Routier (*Soc. chir.*, p. 558, 24 mai 1899).

au-dessous ou en dedans du sphincter, et elles sont *complètes* ou *borgnes* (fig. 969) ; les autres sont *profondes*, elles traversent le creux ischio-rectal et s'y arrêtent, ou bien elles s'élèvent encore à travers le releveur de l'anus jusque dans le tissu sous-péritonéal du petit bassin, mais dans les deux cas leur trajet se trouve *en dehors du sphincter* (fig. 970). Les fistules superficielles, dites encore *sous-tégumentaires*, sont de beaucoup les plus communes, et parmi les autres, la variété pelvienne est la plus rare.

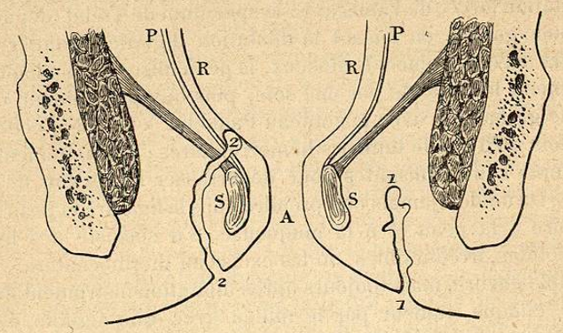

Fig. 970. — Disposition des fistules à l'anus profondes.
1, 1, fistule du creux ischio-rectal. — 2, 2, fistule pelvienne.

La guérison spontanée est tout à fait exceptionnelle, ce que le praticien doit bien savoir et ce qu'il faut faire comprendre aux intéressés. Le traitement opératoire s'impose dans tous les cas, sauf naturellement si la fistule coïncide avec une phtisie pulmonaire avancée ou toute autre maladie prochainement mortelle.

A. *Opération dans les fistules superficielles.* — L'opération consiste aujourd'hui en l'emploi de deux méthodes absolument opposées : dans l'une, *méthode de la suture*, on excise à fond tout le trajet fistuleux et l'on réunit par première intention, sans drainage, les deux bords de la plaie nouvelle ; dans l'autre, *méthode de l'incision*, la plus ancienne, on ouvre largement la fistule sur son trajet principal et sur les trajets accessoires, on la panse en quelque sorte à deux battants, et on l'abandonne à la réunion secondaire par bourgeonnement.

La première méthode, particulièrement recommandée chez nous, entre autres chirurgiens, par Quénu et P. Dellot, nous donne tous les avantages, de la réunion immédiate, surtout celui d'une guérison rapide (en 8 ou 10 jours). Elle n'a pu néanmoins encore se répandre dans la pratique générale, où on lui préfère l'*incision*. Nous préférons, nous aussi, l'incision depuis longtemps, — au moins jusqu'à nouvel ordre, après avoir été grand partisan de la ligature élastique à l'exemple d'Allingham et de notre maître Courty.

L'incision se fait à peu près partout *avec le bistouri*, bien qu'elle porte sur une région plus ou moins septique ; l'hémorragie qui en résulte est vraiment

insignifiante. Quelques chirurgiens emploient plutôt le thermo-cautère comme agent de diérèse ; nous ne sommes nullement tenté par expérience de le recommander à ce titre dans le cas spécial.

1° *Incision de la fistule complète.* — Peu d'instruments sont nécessaires :

Un bistouri droit et pointu, bien affilé ;
Une sonde cannelée ordinaire ou le stylet cannelé de Larrey ;
Une curette tranchante de Volkmann ou autre ;
Et des ciseaux.

Le gros intestin ayant été bien vidé, après désinfection du rectum, de l'anus et du périnée, — le malade étant profondément endormi à l'éther ou au chloroforme (l'anesthésie locale peut être parfois préférable), pendant qu'on le fait maintenir en position de la taille basse à l'extrémité d'une table, commencer par la dilatation bidigitale de l'anus ; laisser ou introduire le bout de l'index gauche dans l'anus, sa pulpe tournée vers l'orifice interne de la fistule, orifice qui est toujours bas, au niveau du bord supérieur du sphincter ou au-dessous ; avec la main droite passer la sonde ou le stylet, par l'orifice externe, *sans fausse route*, jusqu'au contact de l'index gauche ; pousser encore le bec de la sonde ou le bouton du stylet sur le côté de ce doigt qu'on a tourné de champ ; puis, quand il a dépassé suffisamment l'orifice interne, l'accrocher avec l'index, le recourber vers l'extérieur de l'anus et le pousser encore de quelques centimètres jusqu'à ce qu'il se trouve bien à cheval, cannelure en avant, par-dessus la margelle opposée de l'anus. Ainsi se trouve *chargée* la fistule, sous la forme d'un pont plus ou moins épais et long formé du tégument et du tissu sous-jacent (fig. 971).

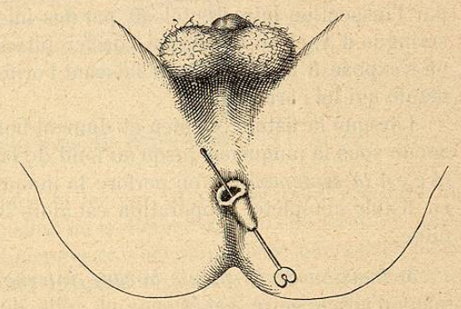

Fig. 971.
Chargement de la fistule sur le stylet cannelé avant son incision dans l'opération de la fistule à l'anus.

Introduire alors la pointe du bistouri dans la cannelure de la sonde ou du stylet, la faire glisser au-dessous de la partie externe du pont précité et le diviser *complètement*, sur toute sa longueur et dans toute son épaisseur. Quelquefois on observe aussitôt un ou deux jets artériels filiformes qui cessent rapidement d'eux-mêmes ou sous une légère compression.

En tout cas, lorsque la plaie est suffisamment étanche, pendant qu'on écarte les lèvres de la main gauche et avec la main d'un aide, explorer son trajet avec le stylet, et si l'on découvre un embranchement, un recoin, ou un clapier, un décollement de la peau ou de la muqueuse, les fendre à leur tour avec le bistouri ou d'un coup de ciseaux.

Enfin, curer à fond *toute* la fistule avec la curette tranchante, et, si l'on veut, pour plus de sécurité contre un *recollement* trop hâtif, toucher les parois de la brèche par quelques coups de cautère Paquelin. Nous nous servons, d'ordinaire, pour cette cautérisation d'une solution de chlorure de zinc au 1/10.

Telle est la partie typique et essentielle de l'opération, celle qui est applicable à tous les cas. Mais l'observation clinique nous montre parfois la nécessité de quelques modifications accessoires : ainsi le débridement préalable d'un orifice externe *punctiforme* avec le couteau de Weber ou un instrument analogue ; ainsi la transformation de *plusieurs* orifices externes en un seul, la section d'une fistule non plus droite, mais en fer à cheval.

2° *Incision de la fistule borgne externe.* — Avant de déclarer et surtout de traiter comme telle une fistule sous-tégumentaire, il faut s'être *assuré* par l'inspection intra-rectale et par des injections colorées au moyen d'une seringue d'Anel ou autre que l'orifice interne fait réellement défaut; sinon, on s'expose à la récidive en laissant l'orifice interne et le cul-de-sac de la fistule qui lui correspond.

Lorsque la fistule est bien et dûment borgne, on pousse le stylet ou la sonde sous la muqueuse jusqu'au fond de la poche qui représente la fistule, et c'est *là seulement* qu'on perfore la muqueuse pour transformer la fistule en fistule complète. L'opération est alors conduite comme pour cette dernière.

3° *Incision de la fistule borgne interne.* — Cette fistule existe réellement d'après notre expérience et celle de quelques autres chirurgiens ; mais elle est très rare. Pour l'inciser, la dilatation préalable de l'anus est indispensable; indispensable est aussi l'application d'une valve comme celle de la figure 972, sur la partie antérieure de l'anus et du rectum; puis on engage dans le trajet de dedans en dehors un stylet convenablement replié, et c'est sur lui qu'on divise la muqueuse et le tissu sous-jacent. Le reste de l'opération se fait d'après les mêmes principes que pour les autres fistules : curettage, cautérisation.

Fig. 972. — Valve rectale.

Après l'opération, telle que nous l'avons décrite dans les trois variétés principales de la fistule superficielle, nous plaçons dans le rectum et l'anus une grosse mèche de gaze iodoformée et nous couvrons le périnée d'un pansement absorbant à l'iodoforme, qui est maintenu par un bandage en T; puis nous prescrivons, au moins pour une semaine, notre régime liquide à résidu fécal minimum. La mèche intra-rectale est changée au bout de deux à trois jours seulement si elle est bien tolérée. Vers le huitième jour nous laissons le malade manger à sa guise et nous nous contentons du simple

pansement périnéal, sans nous préoccuper de maintenir les lèvres de la plaie écartées par des mèches spéciales. La cicatrisation complète de la plaie demande, en moyenne, un à deux mois. Les récidives sont très rares après l'incision bien faite et continuée avec le curettage et la cautérisation.

B. *Opération dans les fistules profondes.* — L'incision, en somme, à part la lenteur parfois très grande du processus cicatriciel, nous donne des résultats thérapeutiques très satisfaisants dans les fistules superficielles : les malades guérissent de leur fistule et ils conservent la faculté de retenir

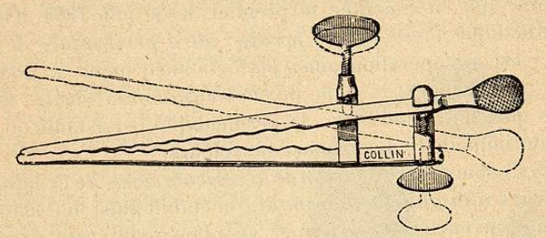

Fig. 973. — Entérotome de Richet (Collin).

complètement les matières fécales et les gaz. Il n'en est point toujours ni tout à fait de même après l'incision ou la diérèse mousse des fistules profondes, — surtout si elles sont anciennes et s'accompagnent, par conséquent, d'une sclérose ou stéatose étendue du sphincter; car le sphincter est nécessairement divisé par nos instruments en même temps que les fistules, puisqu'il fait partie intégrante de leur paroi ano-rectale. Si l'expérience nous montre des guérisons parfaites, nous voyons d'autres malades qui restent affectés d'une incontinence absolue, pire que leur mal antérieur; il en est d'autres qui peuvent retenir plus ou moins bien leurs matières fécales, *moyennant* ou *sans* certains artifices de régime, mais qui ne peuvent retenir les gaz. Les résultats de l'incision sont donc ici des plus aléatoires en ce qui concerne la fonction, alors *même que la restauration anatomique est ou paraît être tout ce qu'on pouvait désirer*. Ce sont là des faits que le jeune praticien doit connaître, d'abord pour prévenir les intéressés des éventualités fâcheuses, puis pour savoir qu'il n'en est nullement responsable. Enfin il faut compter avec les récidives, qui sont assez communes, parfois presque incessantes.

Quant à la technique opératoire, elle est analogue dans les principaux temps à celle des fistules superficielles : s'il s'agit d'une fistule du creux ischio-rectal, on l'incise à fond sur la sonde cannelée, puis on la curette et cautérise ; si la fistule est plus profonde, sous-péritonéo-pelvienne, on traite de même la partie inférieure de son trajet, et l'on applique sur sa partie supérieure les mors de l'entérotome de Richet (fig. 973) ou d'un instrument semblable.

II

CHOLÉCYSTOTOMIE ET CHOLÉCYSTOSTOMIE[1]

La cholécystotomie, improvisée par Bobbs en 1867, est la taille de la vésicule biliaire pour l'extraction de calculs et de liquides hydropiques, purulents. Elle est analogue à la gastrotomie, à l'œsophagotomie, etc. C'est Meredith[2] qui l'a exécutée le premier, le 30 juin 1883, d'une manière méthodique, *avec suture perdue intra-péritonéale* de la vésicule, et c'est à l'opération ainsi perfectionnée qu'on a donné avec raison, à l'étranger, le nom de *cholécystotomie idéale*. Elle n'est justifiée qu'à une condition : la perméabilité persistante ou la désobstruction immédiate des canaux excréteurs.

La cholécystostomie est l'*incision de la vésicule suivie de la suture de son ouverture à la plaie abdominale ;* on établit ainsi une fistule biliaire cutanée qu'on laisse se fermer spontanément (*fistule temporaire*) ou qu'on maintient pendant une durée illimitée (*fistule permanente*). Nous devons cette opération à Marion Sims (18 avril 1878). Depuis cette époque, elle a été pratiquée un très grand nombre de fois. Pour des raisons qu'il serait trop long de développer, elle est considérée encore *comme l'opération de choix* par la plupart des chirurgiens[3] en ce qui concerne le traitement de la lithiase biliaire et dans l'empyème de la vésicule ; Terrier[3] est même d'avis qu'elle convient, à titre de drainage, à tous les cas d'angéiocholite et de cholécystite infectieuses. Ce qui est incontestable, c'est qu'elle est la plus prudente et la moins grave de toutes les opérations disponibles.

Appareil instrumental :

Un bistouri droit ;
Une sonde cannelée et un stylet mousse ;
Deux écarteurs ;
Une série de pinces à forcipressure ;
Une paire de ciseaux droits ;
Deux pinces à dissection ;
Un aspirateur de Dieulafoy ;
La pince à calculs de L. Tait (fig. 974), ou d'autres analogues ;

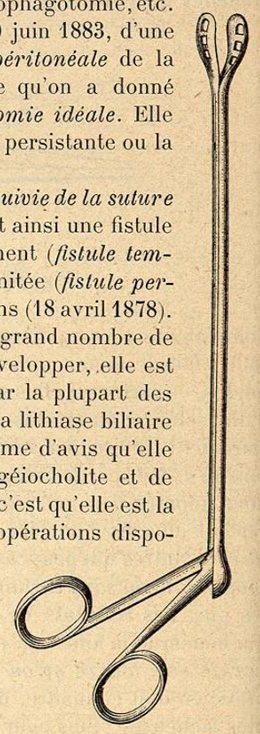

Fig. 974. — Pince de Lawson Tait pour calculs biliaires.

[1] Consultez : Musser et Keen (*Am. j. of med. sc.*, oct. 1884) ; Denucé (Th. agrég., Paris, 1886) ; L. Tait (*Edinb. med. j.*, p. 317, oct. 1888). Surtout : Courvoisier (*Casuistich-statistich Beitrage zur Path. u. chir. der Gallenwege*, Leipzig, 1890) ; et Terrier, des opérations chirurgicales sur les voies biliaires. Résultats immédiats et éloignés (*Congrès franç. de Chir.*, 1892 et *Rev. de chirurgie*, 1892) ; Vautrin (de Nancy) (*Congrès int. de Rome*, 1894) ; R. Abbe, *Dennis's system of Surgery*, IV, 1896.

[2] Tuffier (*Soc. chir.*, p. 245, 1896).

[3] Terrier (*Congrès fr. de chir.*, p. 24, 1895).

Une curette mousse ;
Une série d'aiguilles de Hagedorn, et le porte-aiguille de Pozzi ;
Soie, catgut, éponges, compresses, etc.

MANUEL OPÉRATOIRE

Les deux premiers temps sont les mêmes pour la cholécystotomie et la cholécystostomie.

1er temps : *Incision de la paroi abdominale.* — Le sujet étant étendu sur le dos, après s'être placé à droite, faire une incision cutanée de 8 centimètres qui commence à deux travers de doigt au-dessous de l'appendice xyphoïde et à deux travers de doigt à droite de la ligne blanche et qui se prolonge obliquement sous le rebord des fausses côtes droites, en restant à un ou deux travers de doigt de ce rebord (fig. 976 AB). Musser et Keen recommandent cette incision parallèle à l'arc costal ; d'autres, les plus nombreux, avec L. Tait, préfèrent une incision verticale de 12 à 15 centimètres qui longe le côté externe du muscle grand droit du côté droit et commence au niveau de l'extrémité antérieure de la dixième côte.

Diviser successivement tous les autres plans de tissus jusque dans le péritoine.

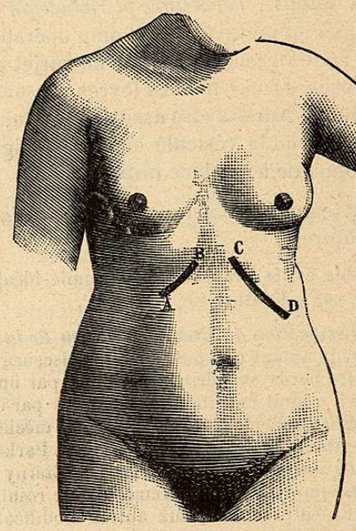

Fig. 975.
AB, incision pour la cholécystotomie et la cholécystostomie. — CD, incision pour la splénectomie.

2e temps : *Reconnaissance et libération de la vésicule.* — Pendant qu'un aide placé à gauche écarte les lèvres de la plaie abdominale, reconnaître la vésicule sous le bord du foie en dehors de l'éminence-porte antérieure, et, pour cela, le plus souvent, la libérer d'une atmosphère d'adhérences qui la recouvrent et qui fixent ensemble le foie, le duodénum, le côlon transverse, et évacuer la vésicule en majeure partie avec l'aspirateur Dieulafoy, après l'avoir ponctionnée près du fond.

A. Cholécystotomie idéale (opération de Meredith). — 3e temps : *Ouverture et évacuation de la vésicule.* — Protéger la cavité péritonéale avec des éponges ou des compresses placées entre elle et la vésicule ; protéger de même la plaie abdominale. Ouvrir la vésicule près du fond entre deux anses de fil de soie qui servent à la retenir au dehors ; laisser s'écouler son contenu ;