Procédé antérieur combiné avec la laparotomie exploratrice de Quénu. — « Après s'être placé à gauche de l'opéré, dit Quénu, tracer une incision médiane qui part à 2 ou 3 centimètres de l'appendice xyphoïde pour atteindre et un peu dépasser l'ombilic. Le foie étant relevé, garni d'une compresse et maintenu par un aide au moyen d'une large valve qui sert en même temps de réflecteur, se diriger immédiatement vers la première portion du duodénum, dont la délimitation d'avec l'estomac se fait aisément, grâce au léger rétrécissement et à l'épaisseur plus grande en paroi qu'offre le pylore. Remontant de l'angle formé par les deuxième et troisième portions du duodénum vers le col de la vésicule biliaire, rechercher l'hiatus de Winslow : il faut se rappeler que le bord droit de l'épiploon gastro-hépatique généralement tendu du col de la vésicule biliaire au duodénum est parfois reporté à mi-corps de la vésicule, formant ainsi un large repli péritonéal qu'il faut contourner pour pénétrer dans l'hiatus de Winslow.

« Introduire l'index gauche dans l'hiatus et l'abaisser le plus possible. Pendant ce temps-là, appliquer l'index droit sur la face antérieure de l'épiploon gastro-hépatique ; en suivant son bord droit, il est impossible par cette exploration qu'on puisse laisser passer un calcul logé soit à l'embouchure des canaux cystique et hépatique, soit dans la portion sus-duodénale du cholédoque. Pour explorer la portion rétro-duodénale, déprimer en arrière et à droite avec l'index gauche la portion verticale du duodénum, et appliquer le pouce par sa pulpe sur le bord supérieur de la première partie.

« S'il y a des adhérences, commencer toujours par détruire celles qui unissent le foie au pylore, au duodénum et au côlon, de manière à pouvoir relever et explorer sa face inférieure, se guider d'une part sur l'encoche du bord antérieur du foie ou sur l'épaississement cicatriciel qui indique la loge de la vésicule biliaire plus ou moins ratatinée, et, d'autre part, sur l'angle des deux premières portions du duodénum, au besoin, le sillon de la veine ombilicale peut être utilisé ; de même que la distance du canal cholédoque par rapport à la ligne médiane, qui est de 24-35 millimètres pour l'origine, 18 à 30 millimètres pour la terminaison de ce canal. En fin de compte, l'induration offerte par l'enkystement du calcul est parfois le seul point de repère. »

Le calcul une fois reconnu, — s'il est situé au-dessus de la première portion du duodénum, — avec l'index gauche placé dans l'hiatus de Winslow faire saillir le calcul, diviser *sur lui* péritoine et canal par une incision longitudinale de 1 centimètre et demi à 2 centimètres (ne pas oublier que la veine porte est *immédiatement en arrière* et un peu en dehors du cholédoque), puis enlever le calcul par expression ou par extraction, après l'avoir broyé si cela est nécessaire. Si le calcul est rétro-duodénal, l'index gauche servant de guide dans l'hiatus, l'aborder au-dessus de la première portion du duodénum en détachant et rabattant cette dernière en bas, comme le conseille Quénu. Si le calcul siège au-dessous de la première portion, inciser encore sur le calcul directement ou à travers le tissu pancréatique (un succès de Mac Graw), ou bien l'extraire par duodénotomie (succès de Pozzi et de

Mac Burney). Dans le cas où existent plusieurs calculs, les faire sortir successivement par la même ouverture.

L'extraction terminée, faire la suture des lèvres de la plaie cholédoquienne par deux étages de catgut en surjet, si elle est possible (Michaux[1], Schwartz) ; mais, en tout cas, conduire jusqu'à la plaie un gros drain de verre ou de caoutchouc, entouré de gaze iodoformée sur toute sa longueur. Quénu prescrit la suture dans tous les cas.

Réunir la plaie abdominale au-dessus du drain. Le drain s'enlève vers le troisième jour.

A l'incision médiane Michaux et d'autres chirurgiens préfèrent une incision latérale, menée le long du bord externe du muscle droit et descendant au moins jusqu'à l'ombilic.

Procédé postérieur ou lombaire de Tuffier. — Rappelons d'abord « qu'en avant du rein le cholédoque, la deuxième partie du duodénum et la face postérieure du pancréas se présentent absolument dépourvus de péritoine ».

« Le sujet étant couché sur le côté gauche, un coussin sous le flanc pour faire bomber le côté droit, se placer face à la région dorsale et faire, comme pour la néphrectomie, une incision qui parte de l'angle de la douzième côte et de la masse sacro-lombaire et s'étende à 15 centimètres en dehors. L'extrémité inférieure du rein reconnue, relevée et maintenue sous les fausses côtes à l'aide d'un large écarteur, chercher alors et reconnaître la deuxième portion du duodénum et le pancréas ; écarter et protéger la veine cave en dedans, si cela est nécessaire, et, en tout cas, *récliner en dehors* la seconde portion du duodénum dépourvue de péritoine. En introduisant dans la plaie l'index gauche, la pulpe en dedans, sentir et accrocher un cordon descendant, formé par le canal cholédoque et ses vaisseaux. Avec une pince et une sonde cannelée, on peut alors isoler et dérouler le canal dans toute la portion rétro-duodénale et intra-pancréatique sans que le péritoine soit lésé. »

Ce procédé paraît convenir spécialement aux calculs de la moitié inférieure du cholédoque, calculs qui sont difficilement abordables par la face antérieure, à moins qu'on ne fasse systématiquement la cholédocotomie à travers le duodénum.

La cholédocotomie, d'après Lepetit, donne une mortalité générale de 17,5 p. 100. Nous avons eu l'occasion de faire cette opération une fois avec l'assistance de MM. les Drs Durand et Estienny, notre chef de clinique ; nous avons enlevé sans incident plusieurs calculs énormes ; mais notre opérée est morte le surlendemain à la suite d'une hémorragie de caractère veineux.

CHOLÉDOCOSTOMIE ET CHOLÉDOCO-ENTÉROSTOMIE

Ces opérations consistent à aboucher le canal cholédoque dilaté soit à l'extérieur (directement ou par drainage), soit dans une partie du tube digestif. La première, pratiquée trois ou quatre fois, n'aurait donné que des

[1] Michaux, Chirurgie du cholédoque (*Soc. chir.*, p. 691, 22 juin 1898).

insuccès, sauf un cas tout récent de Quénu[1]. La seconde a réussi entre les mains de Sprengel[2]. Leur manuel opératoire ne présente, d'ailleurs, aucune particularité.

RÉSECTION DU FOIE

Cette opération date seulement de 1888, époque à laquelle Langenbuch (de Berlin) extirpa avec succès un lobe du bord antérieur du foie pédiculisé par le port du corset. Quatre ans plus tard, le professeur Keen[3] (de Philadelphie) pouvait réunir déjà dans un travail d'ensemble vingt cas de résection hépatique pour tumeurs diverses, et il terminait par les conclusions suivantes :

« 1° Les expériences sur les animaux et les opérations sur l'homme montrent que les tumeurs du foie, et même de larges portions du foie lui-même, peuvent être enlevées sans troubles fonctionnels consécutifs. La substance hépatique peut se régénérer.

« 2° L'épanchement de bile dans la cavité péritonéale n'est pas un phénomène habituel après la résection du foie ; on peut le prévenir généralement par la cautérisation des surfaces cruentées, par la ligature, par le traitement externe du pédicule ; et même, quand la bile entre dans le péritoine, le résultat n'est pas nécessairement fatal.

« 3° L'*hémorragie n'est pas beaucoup à craindre*. — Les vaisseaux peuvent être hémostasés séparément ou en masse, ou divisés avec le cautère, ou traités par la compression ou par la combinaison de ces moyens.

« 4° La résection des tumeurs ou l'amputation se fait le mieux par l'énucléation, par le cautère, les ciseaux ou le bistouri.

« 5° La mortalité a été de 10 p. 100. »

L'année suivante, v. Bergmann[4] portait la question devant le *Congrès allemand de chirurgie* et relatait une observation d'extirpation d'adénome tubulaire qui montrait les avantages du traitement interne du pédicule par la section au bistouri, la ligature des vaisseaux et le tamponnement à la gaze iodoformée.

Depuis, plusieurs autres observations ont été publiées dans tous les pays[5], mais le nombre n'en est pas encore assez considérable pour qu'on puisse être définitivement fixé : 1° sur les meilleurs modes d'hémostase appropriés aux divers cas ; 2° sur la prééminence du traitement externe ou du traitement interne du moignon hépatique ou sur la sphère d'application respective de ces deux traitements.

[1] Quénu (*Soc. chir.*, 1er décembre 1897).
[2] Sprengel (*Langenb. Arch.*, p. 550, XLII, 1891).
[3] Keen (*Bost. m. a. s. J.*, 1892).
[4] V. Bergmann (*Congr. all. de chir.*, avril 1893).
[5] Voy. notamment la très intéressante observation de Segond : Sur un cas de cancer primitif du foie traité par l'ablation (*Soc. chir.*, p. 764, 1896). V. Rosenthal (*D. med. Woch.* 4, 1897) ; Schrader (*Ibid.*, 14, 1897) ; J. Whealock-Elliot (*Ann. of Surgery*, juillet 1897) ; W. Keen (*Ann. of. surg.*, sept. 1899, Stat. de 76 cas de résection du foie) ; J.-E. Thompson (*Ibid.*, Stat. de 47 cas, avec 6 morts, dont 2 seulement d'hémorragie).

Dans leur récent et très remarquable travail, Kousnetzoff et Pensky[1] (de Karkow) se sont précisément efforcés de résoudre ces questions, et sont arrivés à la conclusion que le traitement interne doit être préféré ; et, pour le rendre pratique, ils ont imaginé une ligature en zigzag à double fil (fig. 977) qu'on passe au moyen d'une aiguille mousse à travers le tissu hépatique.

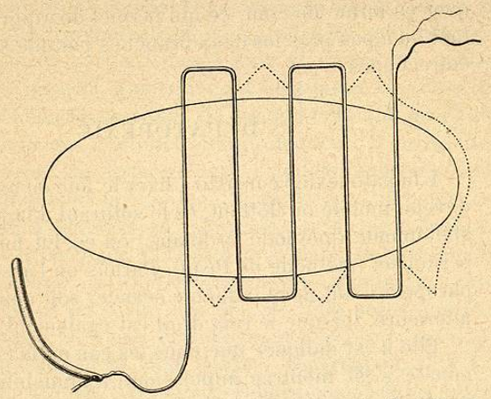

Fig. 977. — Suture hépatique de Kousnetzoff et Pensky.

Pour Whealock-Elliot, le traitement externe d'après la méthode de v. Eiselsberg et v. Bergmann présente également les plus grands avantages : il consiste, après avoir hémostasé la plaie hépatique par la ligature isolée de tous les grands vaisseaux et par le tamponnement à la gaze, après l'avoir

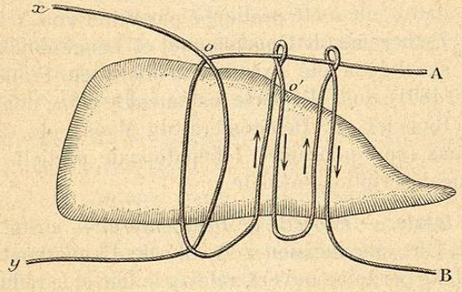

Fig. 978. — Procédé d'Auvray pour la ligature intra-hépatique (schéma).

AB et *xy*, fils de soie plate n° 5 entre-croisés en *o*. Série d'anses faites avec le fil AB et coulissées avec un de ses chefs. Les anses analogues n'ont pas été faites avec l'autre fil sur l'autre partie de la masse hépatique.

réduite autant que possible par des sutures, à l'abandonner dans l'abdomen, mais non sans l'avoir blindée au préalable avec un tampon de gaze iodoformée dont une partie vient sortir par la plaie abdominale, qu'on laisse suffisamment ouverte pour faciliter le pansement intra-abdominal.

[1] Kousnetzoff et Pensky (*Rev. de chir.*, nos 7 et 12, 1896).

Enfin Auvray[1], partisan aussi du traitement interne, a étudié expérimentalement un système de ligatures intra-hépatiques (fig. 978) qu'il place avec une aiguille spéciale (fig. 979) et au moyen desquelles il fait l'hémostase en serrant à fond le tissu du foie. L'exérèse doit se pratiquer en forme de coin, ce qui permet de rapprocher au contact ou à peu près les deux branches par une série de points entrecoupés.

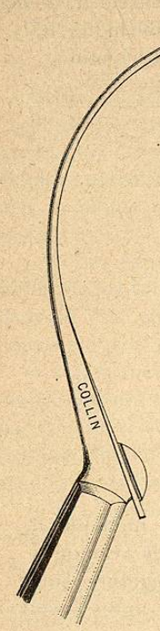

Fig. 979.
Aiguille d'Auvray.

HÉPATOPEXIE

L'hépatopexie[2] consiste à fixer le foie ou un lobe de foie, devenu mobile ou flottant, en le suturant à la paroi thoraco-abdominale (méthode ordinaire) ou en lui formant un sac péritonéal (méthode de Péan). Parfois on l'associe à la néphropexie soit dans la même séance, soit dans une séance ultérieure, lorsque le rein droit est également déplacé.

Elle n'est indiquée que dans les cas où la ceinture abdominale s'est montrée impuissante à immobiliser le foie et, par suite, à soulager le malade.

A. Méthode ordinaire : *Suture thoraco-abdominale.* — L'hépatopexie est *partielle*, quand elle se borne à fixer un lobe ou lobule du foie, ou elle est totale, quand c'est la totalité du foie qu'il s'agit de réduire et d'assujettir. La première opération, la plus simple, est aussi la première en date ; elle a été pratiquée par Ritter von Acker (de Vienne), Tscherning (de Copenhague) et Langenbuch (de Berlin). La seconde a été exécutée d'abord en France par Gérard-Marchant (février 1891), dont elle porte justement le nom ; depuis, Lanelongue (de Bordeaux), Richelot, H. Delagénière (du Mans), etc., en ont fait connaître d'autres cas (une quinzaine). L'hépatopexie partielle ne nous paraît point mériter une description spéciale.

Hépatopexie totale. — Procédé de Delagénière. — « Sur le bord externe du muscle droit, faire une incision verticale de 15 centimètres, en partant du rebord costal. Le péritoine ouvert, relever le foie et le réduire (si possible) à sa place normale ; cette réduction est encore facilitée quand on place le malade dans la position déclive ; on arrive ainsi à faire presque affleurer le rebord costal et le bord tranchant du foie.

« En dehors de l'échancrure, sur la face convexe du foie, placer six

[1] Auvray. De la résection du foie (*Rev. de chir.*, p. 319, 1897).

[2] Cons. Faure. Th. Paris, 1892 ; Couturier. Th. Bordeaux, 1895 ; Sangline. Th. Paris, 1896. Delagénière (*Soc. chir.*, p. 232, 1897) ; Terrier et Auvray. Le foie mobile (*Rev. de chir.*, août et sept. 1897). Duvernoy. Th. Paris, 1897-1898. Chevallier. Technique de l'hépatopexie (proc. de Legueu). Th. Paris, 1897-1898.

catguts (n° 3 Repin) destinés à la fixation de l'organe, selon la méthode enseignée par le professeur Guyon pour la fixation du rein. Ces fils sont distants les uns des autres environ de 15 millimètres. Chaque fil est double, et un nœud est fait à son entrée et à sa sortie du parenchyme. Quatre sont à faux fil, deux en anses simples. Leurs anses plongent dans le tissu hépatique à 1 centimètre de profondeur et il y a 20 à 25 millimètres entre l'orifice d'entrée et celui de sortie. Chaque faux fil comprend quatre orifices. Les deux du milieu laissent à découvert 1 centimètre des deux catguts, tandis que les points hépatiques situés de chaque côté ont de 15 à 20 millimètres d'étendue et environ 1 centimètre de profondeur. Il en résulte que la glande hépatique présente sur sa face externe, en dehors de son échancrure et près de son bord tranchant une surface quadrilatère longue de 7 centimètres et demi et large de 4 centimètres, comprise par les fils et destinée à la fixation.

Chaque fil est placé dans la paroi de la façon suivante : la ligne directrice est le rebord costal qui doit correspondre à l'interstice compris entre les orifices d'entrée et de sortie des fils, de telle sorte que le foie ainsi fixé dépassera un peu plus que normalement le rebord costal. Les deux chefs postérieurs de chaque fil sont passés, séparément et à 1 centimètre de distance l'un de l'autre, à travers le rebord costal et les plans musculaires, la peau exceptée, puis ils sont noués vigoureusement. On fait ainsi six nœuds avec les douze chefs postérieurs. Les douze chefs antérieurs sont placés de la même façon, mais dans l'épaisseur de la paroi abdominale toujours en exceptant la peau qu'on a préalablement décollée, les deux premiers répondent à l'incision de la paroi abdominale, mais les suivants s'en éloignent progressivement et suivant l'incurvation du rebord costal.

« Établir, s'il y a lieu, une fistule biliaire (cholécystostomie) pour agir, en manière de drainage, sur la cirrhose hépatique et, en tout cas, sur l'infection déjà existante des voies biliaires.

« Fermer le reste de la plaie abdominale. »

Procédé de Franke. — Pour fixer largement le foie dans sa situation normale — après avoir ouvert l'abdomen par une incision parallèle au bord costal — Franke[1] ne se contente pas de placer 8 ou 9 sutures qui traversent, d'un côté, le bord du foie, de l'autre le péritoine pariétal et une couche musculaire ; il laisse libre la région de la vésicule biliaire sur une longueur de 2 à 3 centimètres, introduit par cette région un tampon de gaze iodoformée et l'étale en éventail entre le diaphragme et la face supérieure du foie ; puis il ferme complètement l'abdomen, sauf pour le passage de l'extrémité externe de la gaze. La gaze n'est enlevée qu'au bout de huit jours, alors qu'il s'est formé des adhérences étendues. Ce procédé a donné à Franke deux succès complets.

Lorsque le foie ne peut être réduit sous le rebord costal, on le fixe à la paroi abdominale d'une manière aussi solide que possible, après avoir abrasé au bistouri, comme l'a fait Lanelongue, la surface convexe du foie dans une étendue convenable.

[1] Franke (*C. f. Chir.*, 8 aug. 1896).

B. Méthode de Péan[1] : *Fixation au moyen d'un sac péritonéal artificiel.* — Admettons qu'il s'agisse de faire en même temps la néphropexie, comme c'était le cas de la malade que Péan a opérée avec un plein succès.

« Faire une incision transversale d'arrière en avant, du bord antérieur du carré lombaire, dans la direction de l'ombilic, sur une longueur de 15 centimètres. Réduire le foie sous les côtes et, pendant que la main d'un aide le soutient, créer au-dessous de lui une cloison péritonéale, transversale, assez longue pour prévenir tout déplacement ultérieur. Pour cela, adosser, immédiatement au-dessous de l'organe réduit, le feuillet pariétal antérieur du péritoine avec son feuillet postéro-latéral, au moyen de fils de soie à anses séparées, comprenant ces séreuses et, partout où cela est possible, une certaine épaisseur de tissu fibro-celluleux ou fibreux. Renforcer cette suture par un surjet de catgut.

« Décoller le feuillet pariétal postérieur du péritoine, ramener le rein à sa place normale, et créer au-dessous du rein une loge en incisant verticalement le muscle transverse et en reliant par des sutures de soie à anses séparées et par des surjets de catgut la face profonde du péritoine pariétal aux bords sectionnés de l'aponévrose profonde du muscle transverse ; de cette façon, on forme au-dessous de l'extrémité inférieure du rein un sac de soutien séro-fibro-musculeux, destiné à l'empêcher de retomber dans le bassin.

« Fermer à étages le reste de la plaie musculaire et continuer de façon à mieux assurer la nouvelle position du rein, après avoir placé un drain dans le tissu cellulaire au-dessus du rein. »

Dans toutes les hépatopexies, partielles ou totales, qui ont été pratiquées jusqu'à ce jour (sauf 2 morts), le succès opératoire a été parfait ; et il semble que les résultats orthopédiques ont été le plus souvent des plus satisfaisants.

III

SPLÉNECTOMIE

La *splénectomie*[2] est l'extirpation de la rate, tandis que le mot *splénotomie* doit être réservé pour exprimer l'incision de cet organe, notamment dans les cas d'abcès ou de kystes.

On sait depuis longtemps, et par l'expérimentation physiologique et par

[1] Péan (*Congrès fr. de chir.*, p. 490, 1896).

[2] Voy. Gilson (*Rev. de chir.*, V, 326, 1885) ; Foubert (Th. Paris, 1886) ; Ledderhose (*Bill-Vroth-Lücke'sche Deut. Chir. Lief*, 456, 1890) ; Spandow (*In D. Berlin*, 1890) ; Vulpius (*Bruns's Beitr. z. klin.*, ch. XI, 1894) ; Schalita (*Langenbeck's Arch.*, Bd. XLIX, p. 637, 1894) ; Olgiati (Th. Paris, 1896) ; Jonesco (*Congr. fr. ch.*, 1896 et *Congrès de Moscou*, 1892 ; Vanverts, Th. Paris, 1898.

l'observation clinique, que la rate n'est pas un organe indispensable à la vie. Aussi la chirurgie contemporaine, depuis les célèbres opérations de Spencer Wells (1865) et de Péan (1867), a-t-elle définitivement accepté la splénectomie comme une opération rationnelle et légitime.

La splénectomie peut être indiquée : 1° dans les plaies pénétrantes de l'abdomen, avec contusion, plaie contuse, ou procidence irréductible de la rate (statistique de v. Nussbaüm, 26 cas ; 16 guérisons) ; 2° peut-être, à l'avenir, dans les accidents péritonéaux consécutifs à la contusion de l'hypocondre gauche, et imputables à une rupture de la rate ; 3° dans l'hypertrophie de la rate, dite simple ou malarique ; 4° dans le cancer de la rate, 5° dans la rate kystique (kystes simples ou hydatiques), quand la ponction et l'incision se sont montrées inefficaces ou sont considérées comme moins avantageuses ; 6° dans la rate flottante, hypertrophiée ou non ; et encore, pour se décider à opérer dans l'un quelconque de ces trois derniers cas, faut-il que le malade ne soit pas épuisé ou que l'on observe des phénomènes graves (compression, péritonite, douleurs extrêmement vives, etc.) qui justifient l'intervention. En somme, les indications nettes de la splénectomie sont tout à fait rares.

Quant à l'hypertrophie liée à la leucocythémie, on doit désormais la rayer définitivement de la liste des indications, malgré le succès de Franzolini : sur 28 leucémiques, 25 sont morts pendant l'opération ou peu après, la plupart d'hémorragie.

Appareil instrumental :

Un bistouri droit :
Une pince anatomique et une longue pince dentée ;
Une sonde cannelée ;
Des pinces-érignes ;
De forts ciseaux mousses ;
Une série de pinces à forcipressure et plusieurs pinces-clamps de Richelot ;
Deux larges écarteurs mousses ;
Des aiguilles à suture, une aiguille de Deschamps et une aiguille mousse de Terrier ;
Un thermocautère ;
Soie, catgut, larges éponges plates, compresses, etc.

Procédé. — 1er temps : *Incision de la paroi abdominale.* — Le sujet étant étendu sur le dos, après s'être placé à droite, faire sous le rebord des fausses côtes gauches une incision longue de 14 à 16 centimètres, qui commence à trois travers de doigt au-dessous de l'appendice xyphoïde et se prolonge obliquement en dehors et en bas (fig. 980, c D). Hémostase au fur et à mesure, par la forcipressure.

Cette incision oblique sous-costale est parfaitement convenable quand la rate est à sa place ou qu'elle est encore assez petite et mobile pour qu'on puisse l'y ramener. Mais si cet organe occupe la moitié ou le tiers de la cavité abdominale, il est préférable de pratiquer l'incision sur la ligne médiane de l'abdomen ou, d'après le con-