CHAPITRE IX

OPÉRATIONS SUR L'APPAREIL URINAIRE SUPÉRIEUR

DANS LES DEUX SEXES

NÉPHRECTOMIE

La *néphrectomie* est l'extirpation du rein, tandis que la *néphrotomie* est son incision, On la fait tantôt par la voie lombaire, tantôt par la voie abdominale, antérieure ou latérale, tantôt par la voie lombo-abdominale. Les deux dernières sont transpéritonéales.

C'est Simon (de Heidelberg) qui a fait, en 1869, la première extirpation intentionnelle et méthodique du rein.

La néphrectomie peut être indiquée : 1° dans la hernie traumatique, dans l'attrition intra-abdominale du rein ; 2° dans les fistules du rein et de l'uretère autrement incurables : fistules néphro-cutanée, uretéro-cutanée, uretéro-utérine (Zweifel), uretéro-vaginale (Czerny) ; 3° dans la pyélite et la pyélonéphrite suppurées, calculeuses ou non ; 4° dans l'hydronéphrose et les kystes hydatiques ou séreux ; 5° dans le rein polykystique ; 6° dans la tuberculose ; 7° exceptionnellement dans le rein flottant et le cancer du rein.

Les deux conditions essentielles de la néphrectomie sont : 1° l'existence d'un autre rein ; 2° l'intégrité, au moins suffisante, de ce rein.

Appareil instrumental :

Un bistouri droit et un bistouri boutonné ;
Une sonde cannelée ;
Une pince anatomique et une longue pince dentée ;
Une série de pinces hémostatiques de Péan ;
Deux pinces à griffes de Museux ;
Deux larges écarteurs fenêtrés mousses ;
Des ciseaux mousses, droits et courbes ;
Une aiguille de Deschamps ;

[1] Consultez : Brodeur. *De l'interv. chir. dans les affections du rein* (Th. Paris, 1886) ; — Le Dentu. *Affect. chir. des reins*, Paris, 1889 ; — Tuffier. *Études expérim. sur la chirurgie du rein*. Paris, 1889 ; — Albarran (*Congr. fr. de chir.*, p. 503, 1896) ; — Guyon et Albarran. Rapp. sur la néphrotomie (*Congrès fr. de chir.*, p. 15, 1898), plus la communic. au même Congrès de Le Dentu, Tédenat, Léonte, etc., et le résumé final d'Albarran.

Des fils de soie de toutes grosseurs et des crins de Florence ;
Des aiguilles de Hagedorn et des aiguilles de Moij.

Par précaution :

Un costotome.

A. — NÉPHRECTOMIE LOMBAIRE

La voie lombaire convient spécialement aux cas où le rein a conservé son siège normal et n'a pas atteint un trop grand volume.

a. *Procédé de Linser.* — Soit à extirper le rein droit.

1er temps : *Incision de la paroi lombaire.* — Après avoir couché le sujet

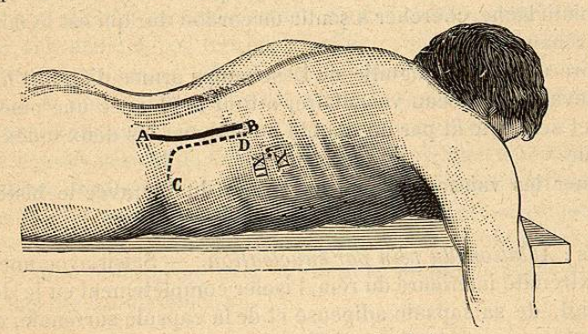

Fig. 1058. — Néphrectomie lombaire.

AB, incision de Linser. — CD, incision de Guyon. — XI, XII, onzième et douzième côtes.

sur le flanc gauche et un peu sur le ventre en interposant un rouleau pour faire saillir la région lombaire droite, — se placer à droite ; marquer le sillon latéral des lombes, à 8 centimètres en dehors de la ligne des apophyses épineuses ; marquer également en bas le rebord de la crête iliaque et en haut le bord inférieur de la onzième côte, sur le prolongement du sillon latéral des lombes. S'assurer que cette côte *est bien la onzième* et non la dixième, ce qui exposerait à ouvrir la plèvre (fait de Dumreicher) : quelquefois, en effet, la douzième côte manque ou est tout à fait rudimentaire.

Faire une incision cutanée verticale qui unisse les trois points marqués. Diviser dans la même étendue le tissu sous-cutané et le fascia superficialis (fig. 1058, A B).

Diviser, depuis la douzième côte jusqu'à la crête iliaque, le feuillet aponévrotique qui recouvre la masse commune des muscles vertébraux. Arrivé au bord externe du muscle sacro-lombaire, le séparer des parties voisines à petits coups de bistouri et le rejeter en dedans avec un écarteur. On tombe sur le feuillet postérieur de l'aponévrose du muscle transverse.

Au milieu de l'incision faire à ce feuillet une petite ouverture, et le diviser

avec un bistouri boutonné dans toute l'étendue de l'incision costo-iliaque. On tombe sur le muscle carré lombaire.

Détacher avec le manche du bistouri le bord externe de ce muscle et le rejeter en dedans en même temps que le sacro-lombaire. On tombe sur le feuillet aponévrotique qui passe au-devant du carré lombaire. Hémostase au fur et à mesure avec des pinces.

Faire une petite ouverture avec la sonde cannelée à ce feuillet, dit encore *feuillet rétro-rénal* ou *lame de Zuckerkandl* et le fendre sur l'index gauche avec le bistouri boutonné; on arrive dans l'atmosphère graisseuse, jaune pâle, du rein. On sent alors facilement, à travers la capsule adipeuse, la moitié inférieure du rein.

2e temps : *Ligature et section du pédicule.* — Porter l'extrémité de l'index droit le long du bord interne de l'organe jusqu'au hile; et là, au milieu d'un tissu conjonctif lâche, chercher à sentir un cordon dur qui est le faisceau des vaisseaux rénaux.

Introduire une grosse aiguille de Deschamps armée d'un fort fil de soie, la passer devant le faisceau vasculaire, attirer le fil avec une pince, retirer l'aiguille, et serrer le fil par un double nœud avec les deux index enfoncés dans la plaie.

Sectionner les vaisseaux juste au niveau du hile avec le bistouri boutonné.

3e temps : *Ablation du rein par énucléation.* — Saisir avec une pince de Museux l'extrémité inférieure du rein, l'isoler complètement en le détachant, avec le doigt, de sa capsule adipeuse et de la capsule surrénale, enfin sectionner l'uretère sans autre forme, s'il n'y a pas d'uretérite concomitante.

Si la dissection n'est pas possible en haut, à cause de la situation trop élevée du rein, réséquer la douzième côte avec un costotome.

Au lieu de procéder comme Linser, nous trouvons qu'il est plus commode et aussi plus sûr au point de vue de l'hémostase : 1° d'intervertir les deux derniers temps, c'est-à-dire d'énucléer d'abord le rein, de l'attirer au dehors, puis de lier et sectionner le pédicule vasculaire.

Bobrow (de Moscou) a simplifié l'hémostase définitive du pédicule en remplaçant toutes les ligatures par une grosse pince-clamp très courbe, qu'il laisse en place pendant quarante-huit heures.

Lorsque le décollement de la capsule adipeuse est impossible par suite d'une sclérose périrénale, au lieu de le poursuivre et de s'exposer ainsi à de graves lésions (ouvert. du côlon, du péritoine, déchirure de la veine cave, etc.), il est prudent de s'en tenir à la *néphrectomie sous-capsulaire d'Ollier* (*Congrès fr. de chir.*, p. 148, 1887), c'est-à-dire d'enlever la substance rénale en laissant la capsule propre ou fibreuse.

b. *Procédé d'après Albarran*[1]. — Incision *oblique ou recto-curviligne.* « Faire une longue incision oblique en bas et en dehors, qui suive le bord externe du carré lombaire, ou une incision recto-curviligne (fig. 1058), comme Guyon, incision qui commence au niveau du bord supérieur de la douzième

[1] Albarran (art. *Rein* in *Traité de chirurgie de Le Dentu et Delbet*, t. VIII, p. 952, 1899).

côte, descende verticalement le long du bord externe de la masse sacro-lombaire, puis se recourbe à deux travers de doigt au-dessous de la crête iliaque et chemine alors en avant parallèlement à cette crête.

« Arrivé sur le rein, le bien dépouiller de son atmosphère adipeuse, et redoubler de soin en approchant du hile ; la graisse périrénale doit être extirpée, si l'on opère pour une tumeur maligne (Israël).

« Chercher l'uretère et le sectionner entre deux ligatures de catgut, au thermocautère ou aux ciseaux, selon qu'il existe ou non, de l'uretérite.

« Réduire alors le volume du pédicule vasculaire en le dépouillant bien de la graisse avec les doigts. Dans certains cas, il est facile, avant d'enlever le rein de lier le pédicule ; d'autres fois, il est plus commode de placer une forte pièce à pression courbe sur le pédicule et d'enlever le rein avant de lier les vaisseaux. Pour ceci faire, dans le premier cas, passer entre deux vaisseaux une aiguille mousse, armée d'un fil double (catgut n° 4 ou 5; ou soie ronde, si le pédicule est très épais), et lier, sans entre-croiser les fils, les deux moitiés supérieure et inférieure du paquet vasculaire; dans les autres cas, lorsque le rein a été enlevé, lier sur la tranche du pédicule chaque branche vasculaire avec le catgut n° 2.

« Fixer le bout vésical de l'uretère, après l'avoir bien cautérisé, à l'extrémité inférieure de la plaie, lorsqu'il s'agit d'une lésion septique; ou bien abandonner simplement ce bout dans l'abdomen, s'il est aseptique.

« Rétrécir la cavité traumatique par des points musculaires et des sutures cutanées, et faire le drainage avec de la gaze aseptique seule ou en y ajoutant des tubes de caoutchouc. »

B. — NÉPHRECTOMIE ABDOMINALE

La néphrectomie abdominale, pratiquée pour la première fois par Kocher (1876), diffère de la néphrectomie lombaire par le siège de l'incision de la paroi, ainsi que par l'ouverture de la cavité péritonéale.

Elle est préférable à la néphrectomie lombaire dans les cas de rein flottant et de tumeur très volumineuse (cancer, hydronéphrose, kyste hydatique).

Procédé. — 1er temps : *Incision de la paroi abdominale.* — Le sujet étant couché sur le dos, faire une incision de 15 centimètres (et quelquefois plus) soit sur la ligne médiane, soit, de préférence, sur le bord externe du muscle grand droit de l'abdomen (Langenbuch, Le Dentu), soit, à travers, à partir du bord externe de la masse sacro-lombaire à la hauteur de l'ombilic (Péan[1], Stankiewicz, Wood).

2e temps : *Mise à nu du rein.* — La cavité péritonéale une fois ouverte, refouler du côté opposé la masse intestinale avec une large éponge plate ou avec des compresses de gaze humides et chaudes. Reconnaître et rejeter en

[1] Péan. La néphrectomie par incision transversale (*Congrès intern. de Rome*, 1894).

dedans le côlon ascendant ou descendant. Inciser le péritoine sur toute la face antérieure du rein et *en dehors du côlon*, parce que le feuillet externe de son méso est beaucoup moins vasculaire que le feuillet interne ; c'est sous ce dernier que rampent les vaisseaux côliques. Repérer avec une série de pinces hémostatiques les lèvres de cette incision péritonéale.

3e temps : *Enucléation du rein, traitement du pédicule, extirpation du rein.* — Avec les doigts déchirer sur la même longueur la capsule adipeuse du rein, puis dénuder avec soin toute sa surface ; au besoin, vider par aspiration les poches kystiques et fermer des orifices de ponction avec des pinces à plateau de Nélaton ou des pinces de Kocher.

Bien dégager le pédicule. Lier *isolément* si possible, avec de la soie plate forte, l'artère et la veine rénales. Lier l'uretère le plus bas possible avec deux ligatures distinctes de catgut. Puis achever l'extirpation du rein, couper les vaisseaux en deçà des ligatures, couper enfin l'uretère entre les deux ligatures.

4e temps : *Suture du péritoine postérieur et drainage lombaire.* — Réunir les lèvres du péritoine postérieur par un surjet (Le Dentu), de préférence au catgut. Drainer la loge rénale à travers une boutonnière faite en dehors de la masse sacro-lombaire (Le Dentu).

Terrier[1] fait le drainage antérieur en suturant aux lèvres péritonéales de la plaie abdominale les bords correspondants de la plaie péritonéale postérieure ; la loge rénale est ainsi redevenue extra-séreuse et communique librement à l'extérieur.

5e temps : *Fermeture de la plaie abdominale.* — Comme à l'ordinaire.

Les grandes statistiques actuelles donnent pour toutes les néphrectomies une mortalité brute moyenne de 24 p. 100. Elles montrent aussi que les néphrectomies extra-péritonéales sont notablement moins graves que les néphrectomies transpéritonéales : 18 p. 100 : 30 p. 100.

NÉPHRO-URETÉRECTOMIE

En 1893, Reynier[2] a appelé l'attention des chirurgiens sur les fistules de l'uretère consécutives à la néphrectomie pour tuberculose et pour pyonéphrose et il a insisté sur la nécessité qu'il y a, dans ces cas, de supprimer l'uretère en même temps que le rein ou le plus tôt possible après lui. Quelque temps après, Tuffier[3] s'est occupé de la même question : sur un relevé de cent vingt-trois néphrotomies lombaires pour suppurations rénales, il n'a trouvé que 2,3 p. 100 de fistules persistantes. Aussi pense-t-il que l'urété-

[1] Terrier (*Soc. chir.*, p. 175, 1887).

[2] Reynier (*Soc. chir.*, 15 févr. 1893).

[3] Tuffier (*Congrès fr. de chir.*, 345, 1893). Voy. aussi Liaudet. *De l'uretérectomie partielle et totale.* Th. Lyon, 1894.

rectomie, soit secondaire, soit primitive, ne doit être faite que par exception.

Voici, en tout cas, « le manuel opératoire qu'il conseille après expérience pour la *néphro-uretérectomie primitive ou totale :*

« Incision lombaire iléo-inguinale suivant la bissectrice formée par l'angle de la masse sacro-lombaire et de la douzième côte. Prolongement de cette incision jusqu'au bord supérieur de la crête iliaque en descendant jusqu'à la partie supérieure du canal inguinal.

« Découverte du rein comme dans la néphrectomie classique et ablation de cet organe après ligature séparée du pédicule vasculaire en haut et de l'uretère en bas. Décollement de l'uretère qui se fait facilement dans cette région. On reconnaît le conduit que l'on a eu soin de fixer avec une pince ou mieux par une ligature et qu'on fait tendre par un aide. On aborde ainsi par voie de décollement ce canal jusqu'à son orifice vésical. Un excellent point de repère, qui est en même temps un danger, est fourni par l'artère iliaque et surtout par les veines spermatiques qui passent en avant du conduit et qu'on aperçoit facilement.

« S'il s'agit d'une ablation *secondaire* de l'uretère après une néphrectomie, c'est encore à cette incision que je donnerais la préférence en ayant soin d'aborder l'uretère autant que possible en dehors de la zone cicatricielle, ainsi que je l'ai préconisé autrefois pour l'ablation des fistules rénales. »

RÉSECTION DU REIN

La résection du rein ou *néphrectomie partielle* a été d'abord étudiée expérimentalement, entre autres chirurgiens, par Maas, Tillmanns, Barth, et surtout Tuffier. Ce dernier a nettement démontré : « que les incisions rénales peuvent être faites à blanc, si on prend soin de comprimer le pédicule ; que la suture de ces incisions au catgut assure et l'hémostase définitive et une réunion *per primam*, sans infiltration d'urine, au moyen d'une ligne fibreuse qui ne nuit que dans des limites restreintes à l'intégrité anatomique de l'organe. » C'est Kümmel (de Hambourg) qui, se fondant sur les données de l'expérimentation, a pratiqué en 1890 la première néphrectomie partielle sur l'homme. Depuis, Tuffier[1], Bardenheuer, Kümmel[2], etc., ont publié un certain nombre d'opérations analogues, dont la plupart se trouvent consignées dans l'excellente thèse de G. de Rouville[3], aujourd'hui professeur agrégé à la faculté de Montpellier. Mais ce nombre est encore peu considérable parce que les indications opératoires sont rares.

Les indications sont fournies d'après de Rouville : 1° par les tumeurs

[1] Tuffier. Des néphrectomies partielles dans les tumeurs bénignes des reins (*Congrès fr. de chir.*, p. 520, 1895).

[2] Kümmel (*Congrès all. de chir.*, 1893).

[3] Gervais de Rouville. *Des néphrectomies partielles.* Th. Paris, 1894.

bénignes du rein ; 2° par les tumeurs bénignes ou malignes pararénales qui font corps avec le rein ; 3° par les kystes séreux ou hydatiques ; 4° par certaines contusions ou plaies rénales dont l'hémostase est autrement impossible (Bardenheuer, Keetley, Tuffier) ; 5° par les fistules urinaires d'origine rénale ; 6° par des pyonéphroses calculeuses ou non calculeuses. Mais pour que l'intervention soit légitime, il est nécessaire que le reste du parenchyme rénal en dehors de sa lésion se trouve dans une intégrité parfaite. « Le voisinage du hile est, d'autre part, fait remarquer Tuffier [1], la région dangereuse, à moins qu'il ne s'agisse d'une tumeur *enkystée*, auquel cas on peut facilement côtoyer les gros vaisseaux. »

Manuel opératoire. — Il offre nécessairement des variantes nombreuses suivant la nature des affections qui servent d'indications. Voici les règles que Tuffier a tracées pour les tumeurs bénignes du rein, qu'il divise en *tumeurs enkystées* et *tumeurs infiltrées ou adhérentes* :

« Après être arrivé sur l'organe, la possibilité d'une résection partielle étant admise, dénuder parfaitement le rein, ce qui permet de bien voir et de bien sentir les altérations du parenchyme, et ce qui donne au rein la mobilité nécessaire à son abaissement et à sa rétropulsion dans le champ opératoire.

« En second lieu, assurer l'hémostase provisoire en faisant comprimer le pédicule avec les doigts d'un aide, lequel, avec les mêmes doigts, peut maintenir le rein dans une position telle que la région à opérer soit bien fixée en plein champ opératore.

« Procéder à l'ablation des parties malades : s'il s'agit de tumeurs enkystées, faire une simple incision du parenchyme qui les recouvre, vraie néphrotomie, et les énucléer. Si l'on a affaire à un kyste adhérent, se guider pour son extirpation sur les limites de la poche. Au contraire, lorsque la tumeur est infiltrée, inciser largement le parenchyme, au delà des limites du mal et pratiquer, par conséquent, une véritable résection sans trop s'inquiéter de la façon de réparer la brèche.

« La tumeur enlevée, réunir le parenchyme avec des fils de catgut qui doivent être placés de façon à bien prendre la capsule propre du rein, élément résistant, et à pénétrer profondément jusqu'au bassinet et aux calices, s'ils sont ouverts. Quant à la direction à donner à la ligne de suture, elle dépend de l'étendue et du siège de la perte de substance : perpendiculaire ou parallèle au grand axe du rein. Cette suture nécessite de grandes précautions quand on agit au voisinage du hile.

« Après affrontement parfait, faire lever lentement et progressivement la compression du pédicule. Si les points d'entrée et de sortie des fils sont le siège d'un écoulement sanguin, exercer à leur niveau une compression patiente.

« Enfin réunion de la plaie extérieure, avec ou sans drainage, suivant les cas. »

[1] Tuffier. *Loc. cit.*, p. 529.

Les résultats de la néphrectomie partielle ont été excellents dans la vingtaine d'observations qu'on compte à l'heure actuelle.

NÉPHROTOMIE

NÉPHROLITHOTOMIE, NÉPHROLITHOTRITIE

La néphrotomie, avons-nous dit à propos de la néphrectomie, est l'incision du rein ; ou plutôt elle est son ouverture momentanée par l'incision, sa taille.

Elle est indiquée : 1° à titre d'*opération simplement exploratrice* ou d'*opération exploratrice et curative* [1], dans les cas où le rein est douloureux, tout en étant normal ou à peu près ; 2° à titre d'opération curative dans ceux où l'on a déjà les signes probables d'un calcul aseptique : la réunion immédiate est alors possible. C'est pour ces raisons qu'on lui a donné le nom de néphrotomie normale ou aseptique, pour la distinguer de la néphrotomie septique où l'on est obligé de laisser la plaie du rein plus où moins ouverte (*néphrostomie*). Si, après l'exploration, on procède à l'extraction directe ou au broiement préalable d'un ou de plusieurs calculs aseptiques, la néphrotomie normale devient évidemment la *néphrolithotomie* ou la *néphrolithotritie*.

Nous fondrons ces trois dernières opérations dans la même description, ce qui est plus avantageux pour la pratique et, du reste, tout à fait conforme à la réalité.

La néphrotomie normale ou exploratrice a été faite pour la première fois par H. Morris en 1880. Loyd, Belfield, Keetley, Israël, et d'autres chirurgiens étrangers l'ont ensuite pratiquée un certain nombre de fois avec quelques variantes techniques ; mais on doit reconnaitre que c'est Tuffier surtout, Le Dentu, Gérard-Marchant, qui en ont fait les premiers une opération parfaitement réglée, en la fondant sur l'expérimentation, sur l'anatomie et sur l'application clinique. C'est d'après leurs données essentielles que nous décrirons le procédé suivant :

Procédé commun à la néphrotomie exploratrice, à la néphrolithotomie et à la néphrolithotritie : — 1er temps : *Incision de la paroi lombaire jusqu'au péritoine exclusivement.* — Le sujet étant placé et l'espace ilio-costal développé comme pour la néphrectomie, faire l'incision de Guyon ou celle de Morris-Le Dentu ; toutes les deux sont bien conçues. Elles s'appliquent également, on l'a vu, à la néphrectomie lombaire.

Incision de Guyon (fig. 1058, ligne pointillée C D). — Après avoir déterminé la douzième côte (en comptant de haut en bas), faire d'abord une inci-

[1] Voy. : Tuffier, *Études expér. sur la chirurgie du rein*, 1889 ; Robineau-Duclos (Th. de Paris, 1890) ; Legueu (Th. de Paris, 1891) ; G. Marchant (*Soc. chir.*, p. 548, 1891) ; Hartmann (*Gaz. hebd. de Paris*, 5 mars 1892) ; Le Dentu, Néphrites douloureuses et néphrotomie (*Congrès fr. de chir.*, p. 34, 1898).

sion cutanée verticale, qui commence à la douzième côte ou un peu au-dessus, longe le bord externe du muscle sacro-lombaire et arrive jusqu'à une petite distance de la crête iliaque ; la recourber alors en dehors et la prolonger parallèlement à cette crête sur une étendue de 4 à 5 centimètres environ. Au besoin, pour se donner plus de jour, on peut la prolonger davantage. Traverser rapidement les couches musculaires de la paroi, en plaçant des pinces sur les vaisseaux qui donnent, et sectionner tous les tissus jusqu'au moment où l'on aperçoit la graisse de l'atmosphère périrénale.

Incision de Morris-Le Dentu. — On divise la peau et les plans sous-jacents suivant une ligne très oblique parallèle à la douzième côte.

2e temps : *Mise à nu, attraction et exploration du rein.* — Pendant qu'un aide presse sur le ventre avec un poing (Guyon) ou les deux mains (H. Morris) en cherchant à refouler le rein en bas et en arrière et qu'un autre aide écarte profondément les lèvres de la plaie, — après avoir senti du doigt le rein à travers sa capsule graisseuse, — fendre nettement celle-ci jusqu'au rein sur toute sa surface jusqu'au hile. L'attirer dans la plaie ; puis explorer sa forme et sa consistance en divers points, explorer le bassinet et la partie supérieure de l'uretère. Au besoin, recourir à l'acupuncture avec une fine aiguille pour découvrir le calcul. Même quand le résultat de l'exploration est négatif, passer au temps suivant (Morris-Le Dentu), parce qu'il y a des lésions (calculs, foyers tuberculeux, néphrites, néoplasmes) qui pourraient autrement être méconnus.

3e temps : *Section du rein en deux valves.* — D'après le précepte de Tuffier basé sur les injections vasculaires qu'il a faites en commun avec Lejars — quel que soit le résultat de l'exploration périphérique du rein et de ses annexes — diviser cet organe *sur son bord convexe* dans toute sa hauteur, et continuer à trancher son parenchyme jusqu'à ce que tout le bassinet soit bien ouvert, en se tenant à égale distance des deux faces du rein : ce plan de section méthodique est celui qui intéresse le moins de vaisseaux importants et le moins de canalicules excréteurs.

Avant la section du rein, ainsi que le commande encore Tuffier, pour opérer en quelque sorte *à blanc*, établir l'hémostase préventive en comprimant les vaisseaux du hile avec une pince spéciale chaussée de caoutchouc ou mieux en les faisant comprimer par les doigts d'un aide *passés au-dessous de l'extrémité inférieure du rein*[1].

4e temps : *Extraction directe, avec pinces, tenettes ou curettes mousses, du ou des calculs aseptiques, s'il y en a, contenus dans la substance rénale, ou dans les calices et le bassinet, ou dans la partie la plus élevée de l'uretère. Au besoin, fragmentation préalable des calculs avec des pinces, des tenettes, ou un lithotritase.*

[1] Tuffier. De la néphrolithotomie et de l'hémostase préventive dans les opérations sur le rein (*Soc. chir.*, p. 95, 24 janv. 1894).

5e temps : *Suture et réduction du rein.* — Après avoir fait la toilette du foyer opératoire et obtenu une hémostase suffisante, pendant que l'aide, s'il le faut, continue la compression du pédicule, mettre en contact les deux moitiés du rein en les réunissant par un double étage de points entrecoupés au catgut un peu gros ; mais ne pas trop serrer les points, afin d'éviter la section de parenchyme et, par suite, une extension de la sclérose atrophique des glomérules de Malpighi. Lorsque la suture est terminée, l'accumulation du sang dans le bassinet et entre les surfaces de section rend le rein volumineux et comme turgescent. Le réduire à sa place normale.

6e temps : *Suture de la plaie lombaire.* — Sans aucun drainage sauf dans les cas où le cathétérisme ou l'uretère de haut en bas, révélerait un obstacle dans ce conduit.

NÉPHROSTOMIE

La *néphrostomie ou plus exactement la néphro-pyélostomie* est l'incision du bassinet à travers le tissu du rein, pour l'établissement d'une fistule permanente ou seulement temporaire. Elle est analogue à la cholécystostomie, par exemple.

Elle est indiquée : 1° *à titre d'opération palliative, mais urgente, dans* l'anurie calculeuse, ainsi que Demons et Pousson[1] l'ont établi des premiers dans l'anurie consécutive au cancer utérin (Picqué, Jayle, Chavannaz)[2] ; dans certaines anuries post-opératoires[3], etc. ; 2° *à titre d'opération curative*[4] dans l'*hydronéphrose autrement irrémédiable*, dans la pyonéphrose et la pyélonéphrite suppurée compliquées ou non de calculs, dans les kystes simples et dans les kystes hydatiques.

La technique opératoire varie notablement suivant l'affection indicatrice, suivant que le rein est peu ou point dilaté ou qu'il l'est beaucoup, qu'il est suppuré ou non, qu'il y a ou non des lésions inflammatoires périphériques.

a. *Néphrostomie sur rein peu ou point dilaté ; rétention aiguë d'urine.* — L'incision de la paroi lombaire et celle du rein se fait comme pour la néphrotomie exploratrice (voy. p. 1138). Lorsque l'urine amassée dans le bassinet s'est écoulée, absterger ce dernier avec de l'eau simple ou antiseptique, on y installe un gros drain ou simplement des mèches de gaze iodoformée, et l'on suture en partie la plaie du rein, puis celle de la paroi lombaire.

b. *Néphrostomie sur rein très dilaté ; rétention chronique d'urine.* — Mêmes temps opératoires que dans le cas précédent. Les lèvres de la plaie rénale étant plus accessibles, si l'on veut une ouverture permanente, au lieu

[1] Demons et Pousson (*Congr. int. de Rome*, 1894).
[2] Chavannaz (*Soc. chir.*, p. 487, 3 mai 1899).
[3] Legueu (*Ibid.*, p. 580, 31 mai 1899).
[4] Guyon, *Ann. des mal. des organes génito-urinaires*, p. 393, juillet 1890.