de drainer simplement le bassinet, on suture ces lèvres aux bords profonds de la plaie musculaire.

c. *Néphrostomie pour pyonéphrose et pyélonéphrite suppurée*. — Lorsqu'on est arrivé au rein par l'une des incisions externes qui ont été décrites à propos de la néphrotomie normale, après avoir divisé sa capsule adipo-celluleuse et suturé les lèvres de cette capsule aux plans musculaires de la paroi, on incise largement le rein sur son bord convexe ou sur la saillie des abcès.

Dans chaque lèvre de la plaie rénale, on passe trois anses de traction, comme le recommande Guyon, puis on ouvre largement les différentes loges purulentes, avec le doigt et les ciseaux, de façon à les transformer en une cavité unique. On pousse la diérèse au besoin jusqu'au bassinet. Forcipressure des gros vaisseaux qui se trouvent sectionnés.

S'il y a des calculs, on les extrait, après les avoir fragmentés si cela est nécessaire.

Enfin, on suture le rein à la peau, en traversant le plan musculo-aponévrotique, au moyen des fils qui avaient servi à la traction, on place deux gros drains dans la poche rénale, et l'on passe quelques points, pour la réduire, aux deux angles de la plaie cutanée.

« Lorsqu'on a opéré une pyonéphrose, nous dit Albarran[1], on ne doit pas essayer d'emblée des opérations compliquées pour rétablir le cours des urines dans l'uretère, car ces manœuvres exposent beaucoup le pronostic opératoire. Lorsqu'on n'a pas pu pratiquer le cathétérisme uretéral (préliminaire) de bas en haut, on essaie de faire ce cathétérisme de haut en bas, mais dans la très grande majorité des cas, on ne peut pas trouver l'orifice de l'uretère ; si l'on y réussit, on prend dans la vessie l'extrémité de la sonde avec un lithotriteur, pour le faire sortir par le méat. »

PYÉLOTOMIE ET URETÉROTOMIE

La pyélotomie est la taille du bassinet, et l'uretérotomie, celle de l'uretère.

I. — La première opération peut être pratiquée dans l'uretéro-pyélite suppurée et dans les cas de calcul aseptique ou non soit du bassinet, soit de la partie la plus haute de l'uretère. Plusieurs chirurgiens (Ed. Otis, Bruce Clarke, Hans Schmidt) l'emploient même systématiquement de préférence à la néphrotomie normale[2].

Le manuel opératoire comprend les temps suivants : 1° *Incision de la paroi lombaire*, comme pour la néphrectomie et la néphrotomie lombaires.

2° *Mise à nu, attraction et exploration du rein*.

3° Si l'exploration a démontré ou fait présumer que le bassinet est plein de

[1] Albarran, *Traité de chir. de Le Dentu* et *Delbet*, p. 950, VIII, 1899.
[2] Voy. Robineau et Duclos (Th. de Paris, 1890) ; et Legueu (Th. de Paris, 1891).

pus ou qu'il y a un calcul, fendre ce réservoir dans le sens longitudinal, l'évacuer et le laver. Si le calcul siège dans la partie voisine de l'uretère, essayer de le refouler de bas en haut par une série de pressions légères, et l'extraire par le bassinet ; cette manœuvre a réussi à Thelen, à Israël, à Le Dentu, à Holl, à Tuffier ; Bergmann est même parvenu avec une pince spéciale à extraire un calcul de l'uretère siégeant à 6 centimètres de profondeur,

4° *Suture complète du bassinet*, quand il paraît aseptique, à l'exemple de Herczel, de Poirier, d'Hyernaux, dont les observations, sauf une, ont démontré la possibilité de la réunion par première intention. *Simple drainage*, au contraire, si l'infection est manifeste.

5° *Suture complète ou incomplète*, suivant les cas, *de la plaie lombaire*.

Le pronostic opératoire se confond avec celui de la néphrotomie. En ce qui concerne la persistance d'une fistule, on l'a observée cinq fois sur neuf pyélotomies (Legueu), soit 55,5 p. 100. Elle est, en tout cas, plus commune qu'après la néphrotomie.

II. — L'*uretérotomie*[1] est indiquée lorsque la présence d'un calcul se révèle ou se laisse soupçonner par des troubles graves persistants.

On la pratique, selon les cas, soit sur la portion abdominale, soit sur la portion pelvienne de l'uretère.

a. *Uretérotomie abdominale*. — Procédé d'Israël-Le Dentu : 1° *Incision de la paroi lombo-abdominale jusqu'au péritoine exclusivement*. — Faire une incision cutanée qui commence sur le bord antérieur de la masse sacro-lombaire, à un travers de doigt au-dessous de la douzième côte, marche parallèlement à elle jusqu'à son extrémité, se dirige obliquement vers le milieu de l'arcade crurale, puis se recourbe en dedans pour se terminer sur le bord externe du muscle droit. Approfondir l'incision jusque dans le tissu cellulaire sous-péritonéal.

2° *Recherche et mise à nu de l'uretère*. — Pendant qu'un aide écarte convenablement les lèvres de la plaie, décoller le péritoine dans toute l'étendue de l'incision, rechercher et mettre à nu l'urètre à sa place habituelle, ce qui est facile.

3° *Section de l'uretère*. — Après avoir reconnu le siège du calcul, attirer l'uretère et le diviser sur le calcul dans le sens longitudinal.

4° *Suture complète ou incomplète de l'uretère*, suivant son état aseptique ou septique, — à la Lembert avec de la soie fine, comme la recommande Tuffier et comme Twyman l'a fait une fois avec succès.

5° *Suture de la plaie lombo-abdominale, sans ou avec drainage*.

b. *Uretérotomie pelvienne*. — Nous distinguerons deux cas ; celui où le calcul siège dans la partie intravésicale ou juxtavésicale de l'uretère, et

[1] Voy. Fenger, *Surgery of the ureter* (*Annals of surgery*, sept. 1894) ; Glantenay (*Chirurgie de l'uretère*, Th. Paris, 1895.

celui où il se trouve entre la vessie et le détroit supérieur. Dans le premier cas, chez la femme, on peut ouvrir l'uretère sur le calcul soit par le vagin (Emmet, Cabot), soit, comme l'ont fait avec succès Morris[1], Emmet, Berg, Richmonds, Czerny et Sänger, par la vessie après avoir dilaté suffisamment l'urètre ; chez l'homme, on suivra l'exemple de Le Dentu et de Tuffier, en pratiquant la taille hypogastrique.

Dans le second cas, chez les deux sexes, on a le choix entre la laparotomie, la voie sacrée (Cabot) et l'incision parasacrée de Delbet[2]. La laparotomie, cependant, nous paraît préférable.

URETÉROPLASTIE

Cette opération, déjà faite par Fenger (de Chicago) et par Albarran, est analogue à la pyloroplastie de Heinecke-Mickulicz. Elle consiste à fendre longitudinalement la sténose de l'uretère, à placer un cathéter uretéral à demeure, par en haut ou par en bas suivant les cas, — puis à suturer en travers l'incision de l'uretère.

Sur les seize observations que Legueu a recueillies, on compte cinq morts ; soit une mortalité de 31,2 p. 100.

ANASTOMOSES URETÉRO-RÉNALES

Ces anastomoses sont relatives au traitement curatif de l'hydronéphrose fermée. Elles mettent l'uretère en communication avec la poche rénale. Elles consistent, à cet effet, tantôt dans la section verticale de l'éperon formé par l'anastomose de l'uretère et du bassinet, et dans la suture des bords correspondants (Bardenheuer, Fenger), tantôt dans l'abouchement latéral de l'uretère et la poche (Albarran[3]). En ce dernier cas, « la poche est incisée au niveau de son point le plus déclive ; la partie de l'uretère qui se trouve à son niveau est incisée longitudinalement dans l'étendue de 2 centimètres ; on suture les bords postérieurs des deux incisions de la poche et de l'uretère, et on termine par la suture des bords antérieurs ».

ANASTOMOSES URETÉRO-URETÉRALES

(URETÉRO-URETÉROSTOMIES)

Avec Wesley-Bovée[4] nous entendons sous le nom d'*anastomose uretéro-uretérale* la coaptation des parties adjacentes de l'uretère de façon à remédier aux solutions de continuité de cet organe. Cette opération n'est toutefois

[1] H. Morris (*Amer. J. of med. sc.*, 1884).
[2] Delbet (*Ann. des mal. des organes génito-urinaires*, p. 246, 1891).
[3] Albarran, in *Traité de Chir. de Le Dentu* et *Delbet*, p. 251, VIII, 1899.
[4] W. Bovée (*Ann. of surgery*, p. 51, janv. 1897). Cons. aussi p. 69 et 139, la thèse très complète de Lestrade : *Chirurgie de l'uretère spécialement dans ses rapports avec la chirurgie gynécologique*, Toulouse, nov. 1897. Baari (*Ann. de Guyon*, 1889),

guère possible sur les 5 derniers centimètres de l'uretère, auxquels convient mieux la greffe vésicale.

Ses indications sont : 1° les simples sections ou ruptures transversales de l'uretère ; 2° les pertes de substance qui ne dépassent pas sensiblement 5 centimètres, quelle que soit la cause, accidentelle, pathologique ou opératoire, de ces pertes de substance.

MANUEL OPÉRATOIRE

L'anastomose peut se faire selon trois méthodes : 1° *méthode bout à bout, transversale* (Schopf-Pawlik) ou oblique (W. Bovée) ; 2° *méthode par implantation latérale* (van Hoock) ; 3° *méthode par invagination du bout supérieur* (Poggi). Toutes les méthodes ont donné chez l'homme d'excellents résultats.

Lorsqu'il existe une perte de substance, avant de passer à la coaptation, il faut la rendre possible sans tension, il est nécessaire de tirer doucement sur les deux bouts de l'uretère jusqu'à affrontement exact ou jusqu'à chevauchement suffisant.

1° *Méthode bout à bout.* — a. *Réunion transversale. Procédé de Pawlik.* — Après avoir passé par la vessie un cathéter élastique dans les deux bouts de l'uretère, pendant qu'on les maintient rapprochés avec une pince, placer une première couronne de points de Lembert à la soie très fine (n° 00) ; ces points ne doivent pas traverser la muqueuse. Au-dessus de la précédente placer une autre couronne de points analogues, qui ne comprennent également que les couches fibro-musculaires.

L'uretère réuni, amener le péritoine de part et d'autre et le coudre par-dessus l'uretère de façon à isoler complètement celui-ci de la cavité péritonéale. Cathéter à demeure.

W. Tauffer s'est contenté d'engager dans les deux bouts un segment de cathéter anglais n° 8 et de le retirer quand il a eu placé six à huit points, avant de serrer les trois derniers.

Il y a encore mieux à faire, selon nous : c'est d'utiliser un segment de sonde dans les deux bouts, de suturer complètement sur lui l'uretère, puis



Fig. 1059. — Procédé de Bovée pour l'anastomose uretéro-uretérale. Bouts sectionnés obliquement *a b*.

de l'extraire en haut ou en bas par une petite taille longitudinale de l'uretère ; la petite incision est fermée ensuite par quelques points de Lembert. Nous appliquons un procédé analogue à la suture circulaire de l'intestin.

b. *Réunion oblique. Procédé de Bovée.* — Après avoir coupé en biseau les deux bouts de l'uretère (fig. 1059), les dilater sur une longueur d'un pouce,

puis les réunir avec de la soie n° 1 de la manière suivante : à l'aide d'une fine aiguille ronde et droite, placer et nouer, pas trop fortement, une suture rectangulaire, puis placer deux sutures entrecoupées, et continuer ainsi, alternativement (fig. 1060) jusqu'à ce que toute la circonférence de l'uretère

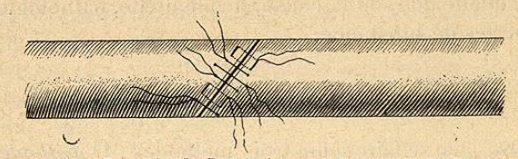

Fig. 1060. — Procédé de Bovée (suture des bouts de l'uretère).

soit cousue. Renforcer ces sutures par quelques points entrecoupés, qui ne comprennent pas davantage la couche muqueuse. Suture du péritoine par-dessus l'uretère.

2° *Méthode par implantation latérale. Procédé de van Hook.* — Fermer le bout inférieur près de sa coupe, par une ligature, et y pratiquer une fente

Fig. 1061. — Procédé de van Hook pour l'anastomose uretéro-uretérale (1er temps).

a, bout supérieur ; *b*, bout inférieur.

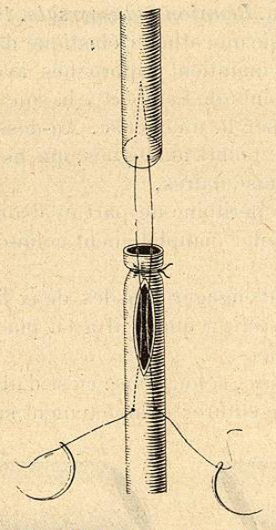

Fig. 1062. — Anastomose uretéro-uretérale par le procédé de van Hook. (2e et 3e temps).



Fig. 1063. — Procédé de van Hook (4e temps) : anastomose terminée avec points latéraux.

a, bout supérieur de l'uretère; *b*, bout inférieur ; *c*, ligature de l'anse de catgut.

longitudinale de 7 à 8 millimètres, juste au-dessous de la ligature (fig. 1061).

Fendre le bout supérieur pour agrandir son ouverture, et, du côté opposé, passer à travers sa paroi, de dedans en dehors, deux aiguilles armées d'un fin fil de catgut.

Passer ces aiguilles à travers la fente du bout inférieur et les faire sortir à 1 centimètre au-dessous (fig. 1062).

Engager le bout supérieur dans le bout inférieur, puis nouer le catgut sur la paroi : la fente est complètement fermée (fig. 1063).

H. Kelly, B. Emmet, Doherty ont eu recours au procédé de van Hook ; seulement, les deux premiers chirurgiens suturent, par surcroît de précaution, tout le pourtour de la fente au bout supérieur.

3° *Méthode par invagination du bout supérieur. Procédé de Poggi.* — Il consiste à fendre le bout inférieur, à y invaginer le bout supérieur et à l'y fixer par les sutures.

Mayo Robson l'a employé avec succès chez l'homme.

Sur les douze cas d'anastomose uretéro-uretérale que W. Bovée a colligés, y compris son cas personnel, on ne compte que trois morts ; et encore celles-ci ne sont nullement imputables à la suture de l'uretère. On n'a observé aucun rétrécissement secondaire.

GREFFE EXTERNE OU PARIÉTO-ABDOMINALE DE L'URETÈRE

Cette opération consistait naguère à aboucher un uretère ou les deux uretères à la paroi abdominale lorsqu'on veut dériver le cours de l'urine. C'est ainsi que Le Dentu l'a pratiquée, en 1889, pour remédier à l'obstruction d'un uretère par un cancer de l'utérus, et que nous l'avons pratiquée nous-même, en 1892, des deux côtés, à titre préliminaire, pour extirper largement un cancer utérin par la voie abdominale. Aujourd'hui, autant que possible, par suite des progrès rapides de la chirurgie, on lui préfère l'abouchement interne soit dans la vessie soit dans l'intestin. Elle paraît définitivement déchue comme opération régulière.

Elle ne peut plus trouver son application que par hasard de façon provisoire, lorsque, par exemple, un uretère a été sectionné ou déchiré dans le cours d'une laparotomie laborieuse, et qu'on ne peut [pour une raison ou pour une autre, ni enlever le rein correspondant, ni suturer les bouts de l'uretère, ni aboucher son bout central dans un viscère.

Le manuel opératoire qui convient alors a été parfaitement indiqué par S. Pozzi[1] à propos d'une observation de laparotomie où il eut affaire à une rupture de l'uretère survenue à 10 centimètres au-dessous du bassinet. « Il disséqua le bout supérieur dans l'étendue de 5 à 6 centimètres ; puis, faisant un incision transversale à la région lombaire, allant à la rencontre de son doigt placé dans l'intérieur du ventre, il fit passer le bout uretéral dans cette boutonnière de façon à constituer en ce point une fistule urinaire. L'uretère fut solidement fixé par un double rang de sutures à la soie, et une grosse sonde en caoutchouc rouge fut placée à l'intérieur de ce conduit et fixée à la

[1] S. Pozzi (*Congr. fr. de chir.*, p. 606, 1891).

peau par des points de suture. Son bout inférieur, formant siphon, fut plongé dans un bocal d'eau boriquée. Le bout inférieur fut lié et assujetti par des sutures à la partie inférieure de la plaie abdominale. Une longueur d'environ 15 centimètres qui dépassait ce niveau fut réséquée. Sonde à demeure dans la vessie. » Trois mois après, Pozzi compléta la guérison de sa malade par la néphrectomie.

GREFFES INTERNES DE L'URETÈRE[1]

On comprend sous ce nom : 1° le déplacement d'un ou des deux uretères dans les voies urinaires inférieures (*vessie*, *urètre*) ou dans les voies supérieures (*bassinet*, *poche rénale*) ; 2° leur abouchement dans un organe voisin : *intestin* (rectum, cæcum, côlon), *vagin ;* 3° l'implantation d'un uretère dans l'autre, ainsi que l'a fait Wininger[2].

Lorsqu'on a le choix, il faut donner la préférence au réservoir normal, à la vessie. Il faut aussi, pour prévenir l'incontinence d'urine, à défaut de la vessie, choisir un organe tel que l'intestin, spécialement le rectum, où l'urine peut être retenue d'une manière plus ou moins physiologique par la présence d'un sphincter.

Sans doute l'expérimentation a démontré que l'abouchement intestinal expose beaucoup à la pyélo-néphrite ascendante par propagation des microbes intestinaux. Mais l'observation clinique a plusieurs fois démontré aussi que ce danger est moins à redouter chez l'homme que chez les animaux ; et c'est elle, en somme, qui doit surtout nous guider dans nos applications thérapeutiques.

Les indications des greffes uretérales peuvent être fournies : 1° par l'exstrophie vésicale (Simon, Maydl, Rehn, Krynzky, Chalot, Tuffier ; 2° par un abouchement anormal congénital d'un uretère dans le vagin ou dans l'utérus ; 3° par les rétrécissements et la coudure de l'uretère, causes d'hydronéphrose ; 4° par les fistules uretéro-cutanées persistantes ; 5° par des fistules uretéro-utérines ou uretéro-vaginales (Chaput, Bazy, Novaro, Krause, Rouffart, Kelly, Boldt, Amann, etc.) ; 6° par des sections opératoires accidentelles de l'uretère (Flor. Krug, Pozzi) ; 7° par l'extirpation de la vessie cancéreuse (Küster, Pawlick, Tuffier) ; 8° par l'extirpation large abdominale du cancer diffus de l'utérus (Chalot, Ricard).

Les greffes uretérales peuvent se faire suivant deux méthodes : la *méthode des sutures*, presque seule usitée jusqu'à présent ; et *celle des boutons ou tubes anastomotiques* (Boari[3], Chalot).

A. *Méthode des sutures.* — Nous ne décrirons que la greffe vésicale d'un uretère, l'*uretérocystonéostomie*, ainsi que Bazy l'a nommée.

[1] Cons. aussi Lestrade, p. 81 et 153, Th. Toulouse, 1897.

[2] Wissinger (*Bul. Klin. Woch*, p. 1033, 16 nov. 1896).

[3] Boari (*Ann. de Guyon*, 1896) et 1889.

Procédé de Bazy[1]. — Après avoir installé le malade sur le plan incliné, la vessie étant évacuée, faire une laparotomie médiane de 12 à 15 centimètres.

Rechercher l'uretère à partir du détroit supérieur, inciser le péritoine correspondant, disséquer la partie périphérique de l'uretère et la sectionner transversalement aussi près que possible de la vessie.

Passer un trocart courbe de Chassaignac dans la vessie et faire sur lui une incision de 1 centimètre vis-à-vis le bout central de l'uretère.

Introduire par l'urètre dans la vessie et l'uretère une sonde en caoutchouc rouge n° 14 par exemple ; puis suturer la vessie à l'uretère par deux ou trois étages de catgut, dont le premier comprend toute l'épaisseur des parois, y compris la muqueuse. Suture du péritoine par un surjet de catgut.

Drainage à la gaze jusqu'au foyer opératoire ; fermeture de l'abdomen.

Procédé de Boldt[2]. — Après avoir introduit comme guide, par le vagin, une sonde élastique n° 4 dans l'uretère (fistule uretéro-vaginale), ouvrir

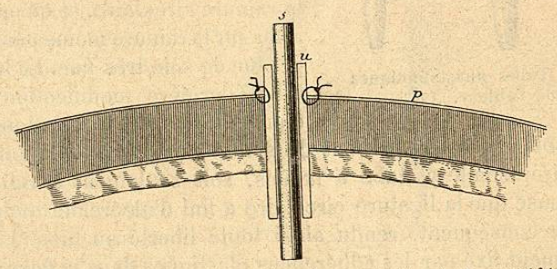

Fig. 1064. — Implantation de l'uretère dans la vessie d'après le procédé de Boldt.
p, péritoine ; *s*, sonde ; *u*, uretère suturé à droite et à gauche de la paroi vésicale (suture séro-musculaire).

l'abdomen ; isoler les 7 derniers centimètres de l'uretère, en conservant son revêtement péritonéal ; couper l'uretère contre le vagin, mais laisser la sonde uretérale en place ; remplir la vessie aux deux tiers avec de l'eau stérilisée afin de choisir l'endroit convenable à l'implantation ; et faire une incision de 8 millimètres près de la position normale de l'uretère.

Quand la vessie s'est vidée, introduire par l'urètre de longues pinces à pansement, et, à travers l'incision vésicale, avec leur aide, entraîner la sonde uretérale jusqu'à ce que celle-ci sorte de 10 centimètres au delà du méat urinaire.

Invaginer ainsi le bout central dans la vessie, dans une étendue de 1 centimètre environ, et le fixer par trois points de soie fine qui traversent la paroi de la vessie, sauf la muqueuse (fig. 1064). Fermeture de l'abdomen sans drainage.

[1] Bazy. De l'uretérocystonéostomie (*Ann. de Guyon*, juillet 1894). Voy. aussi Baigue. Th. Paris, 1896. Plus récemment, d'après les mêmes principes, Bazy a fait l'uretéro-pyélonéostomie pour le traitement de l'hydronéphrose (*Acad. méd.*, 20 oct. 1896).

[2] Boldt. Impl. of the ureter into the bladder per abd. section for the cure of uretero-vaginal fistula (*Ann. J. of obst.*, p. 844, janv. 1896).

B. *Méthode des boutons ou tubes anastomotiques* (Boari-Chalot). — Procédé de l'auteur : *uretéro-rectostomie*. Notre tube (fig. 1065)[1] est en cuivre nickelé. Il a la forme d'un cylindre graduellement effilé en cône à chaque bout. Il mesure, pour l'adulte, 3 centimètres et demi de longueur sur une largeur médiane de 3 à 5 millimètres et demi. (La figure 1066 représente les trois numéros en grandeur naturelle.) Il est percé au centre dans toute la longueur d'un canal qui mesure 3 millimètres, 2 mill. 2/3 et 2 mill. 1/3 de diamètre, suivant la grosseur du modèle. Il présente, à sa surface, une rainure circulaire, qui est à 1 centimètre et demi d'une extrémité, à 2 centimètres de l'autre. C'est sur le bout le plus court qu'on emboîte le bout rénal de l'uretère, de telle sorte que ce dernier dépasse un peu la rainure circulaire, et qu'on puisse l'arrêter sur la rainure même par une ligature perdue de soie très fine. Le long bout du tube (dernière modification) est percé d'une dizaine de trous, dont un sert, à son tour, soit à y fixer un bout de sonde emboîté sur le tube et, plus tard, à retirer sonde et tube à la fois, soit seulement à retirer le tube quand on pense que la ligature circulaire a fini d'ulcérer le moignon uretéral et a, par conséquent, rendu ainsi toute liberté au tube. L'uretère est alors solidement fixé par les adhérences plastiques dans la paroi du viscère avec lequel on l'a abouché. On pourrait aussi abandonner le tube à lui-même ; mais il est plus prudent, pensons-nous, en cas d'obstruction calcaire, de le munir d'une anse d'extraction. Immédiatement au-dessus de la rainure circulaire est soudé un petit indice qui peut être perçu à travers la paroi de l'uretère et permet de placer exactement le fil de soie dans la rainure. Naturellement, pour l'enfant aux divers âges, le tube anastomotique est de dimensions plus petites.

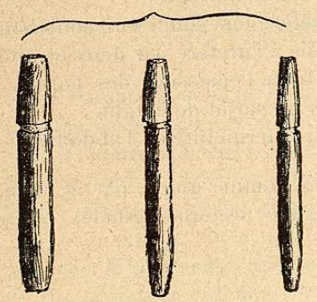

Fig. 1065. — Tubes anastomotiques de l'auteur.

Soit, comme type, à pratiquer la greffe rectale des deux uretères, ainsi que nous l'avons fait la première fois, avec plein succès, le 22 juillet 1896, pour l'extirpation d'un cancer diffus de l'utérus,

La malade étant placée sur le plan incliné et l'abdomen ouvert sur la ligne médiane, pendant qu'un aide soulève, par exemple, l'utérus vers la symphyse pubienne au moyen d'une pince à cadre et qu'il récline fortement la lèvre gauche de la plaie abdominale, reconnaître d'abord l'uretère gauche à son relief sous-séreux mi-arrondi au moment où il croise la naissance des artères iliaques externe et interne. Inciser le péritoine sur l'uretère, et isoler ce dernier depuis le susdit croisement jusque près du ligament large

[1] V. Chalot (*Indépendance méd.*, Paris, n° 38, 1896 ; et *Revue illustrée de Polytechnique médicale et chirurgicale*, n° 10, oct. 1896, p. 263).

gauche. Là, passer une anse de soie fine à travers sa paroi antérieure au moyen du porte-aiguille de Pozzi, puis le couper en travers, d'un coup de ciseaux, à un demi-centimètre au delà de l'anse. Le bout central de l'uretère étant attiré convenablement vers soi, à portée, si le calibre est trop petit, le dilater avec une sonde conique sur une hauteur de 1 centimètre et demi environ. Pendant que l'orifice est maintenu béant au moyen de l'anse et d'une pince à dents, y insinuer par rotation le bout court d'un tube anastomotique, gros modèle, et le pousser doucement jusqu'à ce que le manchon uretéral dépasse de 2 à 3 millimètres la rainure circulaire. Etreindre alors fortement l'uretère dans la rainure au moyen d'un très fin fil de soie, dont les chefs sont ensuite coupés à ras du nœud. L'anse de traction de l'uretère est retirée. Munir l'extrémité libre du tube, par le trou latéral qu'elle porte, d'une longue anse de soie qui servira plus tard à l'extraction du tube.

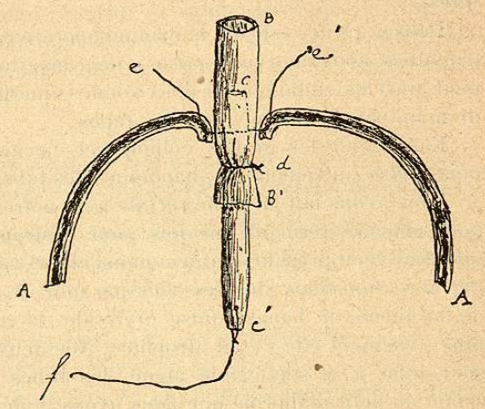

Fig. 1066.
Abouchement de notre tube dans un viscère quelconque (vessie, intestin).

AA, paroi du viscère ; *b*B, manchon uretéral ; *cc'* tube ; *d*, ligature du manchon uretéral dans la rainure circulaire du tube ; *ee*, suture de fixation dans la paroi du viscère ; elle traverse les lèvres inversées de la boutonnière viscérale et la paroi de l'uretère au-dessus de la ligature ; *f*, anse d'extraction du tube.

D'un coup de pointe de bistouri obliquement dirigé, faire sur la partie latérale gauche du rectum, *aussi bas que possible*, une petite incision longitudinale (4 millimètres) et, après s'être assuré que la muqueuse elle-même est bien fendue, au moyen d'une longue sonde métallique courbe entraîner l'anse de soie dans le rectum jusqu'au dehors de l'anus. Engager, à son tour, le long bout du tube anastomotique dans la brèche rectale jusqu'à ce que la ligature circulaire (fig. 1066, *d*) soit bien au-dessous de la muqueuse rectale. Pour empêcher l'uretère de se séparer du rectum, l'y fixer par un point de soie fine (même fig., *e e'*) qui traverse la couche séro-musculaire de chaque lèvre de la petite incision, ainsi que la paroi antérieure du manchon uretéral au ras du tube, un peu au-dessus de la ligature circulaire ; en serrant ce point, avoir soin d'inverser légèrement les lèvres de l'incision rectale. Il en résulte, en avant et en arrière du point d'implantatation, sur la paroi rectale un petit sillon longitudinal dont on réunit les bords par des points de soie purement séro-musculaires : deux en avant, deux en arrière. L'anastomose de l'uretère gauche est ainsi terminée.

Pendant que l'aide récline la lèvre droite de la plaie abdominale, anastomoser de même l'uretère droit sur le côté correspondant du rectum, à un