pouce et l'index gauches, et reconnaître le méat urinaire (fig. 1080). Le méat a tantôt la forme d'une fente verticale, tantôt celle d'un orifice ovalaire ou arrondi ; il siège sur la ligne médiane immédiatement au-dessus ou à quelques millimètres au-dessus du *tubercule* ou de l'extrémité vulvaire de la colonne antérieure du vagin, *point de repère constant*, quelles que soient les déviations du canal urétral.

Introduire le bec de la sonde dans le méat, l'engager un peu, puis abaisser le pavillon tout en continuant à engager le bec et boucher rapidement

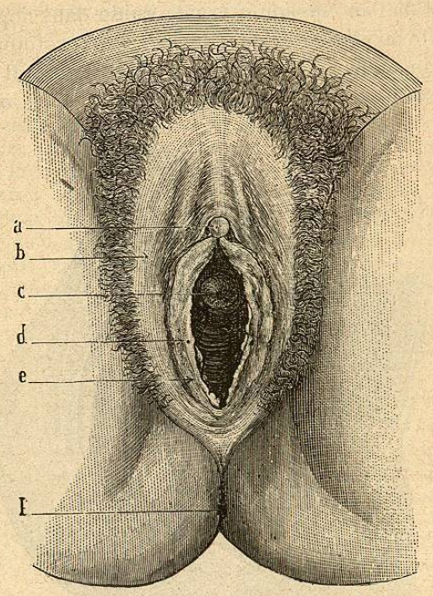

Fig. 1080. — Organes génitaux externes (de Sinéty).
a, clitoris ; *b*, grandes lèvres ; *c*, méat urinaire ; *d*, orifice du canal excréteur de la glande vulvo-vaginale ; *e*, petites lèvres ; *f*, anus.

un instant le pavillon avec la pulpe du pouce pour empêcher l'urine de s'écouler ailleurs que dans un vase *ad hoc*. Le bec arrive de suite dans la vessie.

Sonde à demeure. — Si l'on veut fixer une sonde à demeure, appliquer l'appareil contentif fort simple du professeur Bouisson (fig. 1081). Dans le même but, nous nous servons depuis plusieurs années, de préférence, des sondes molles en caoutchouc rouge de De Pezzer (fig. 1082), dont nous introduisons le capuchon dans la vessie avec une pince-drain de Lister ou un mandrin boutonné.

B. Cathétérisme a couvert. — Procédé. — Même position. Après s'être placé à gauche, introduire l'index gauche dans le vagin, face palmaire en

avant, le retirer jusqu'à ce que la pulpe arrive sur le tubercule ou l'extrémité vulvaire de la colonne antérieure du vagin, et là maintenir l'index.

Prendre la sonde de la main droite, concavité en avant, faire glisser sa convexité sur la pulpe de l'index, de façon que le bec soit un peu relevé ; pousser ce dernier sur la ligne médiane au contact des parties molles ; puis, dès qu'on le sent s'engager, abaisser un peu le pavillon, retirer l'index, et boucher rapidement le pavillon jusqu'à ce qu'on l'ait incliné dans un vase.

Le cathétérisme, même à découvert, présente quelquefois des difficultés, soit qu'on ne trouve pas sans quelques tâtonnements le méat urinaire, soit que la sonde s'arrête en chemin. Dans le premier cas, le méat peut être masqué normalement en bas par une saillie recourbée qui surmonte le tubercule de la colonne vaginale ou par des sortes d'excroissances ; ou bien le bec de la sonde glisse dans l'une ou l'autre des fossettes qui existent quelquefois de chaque côté du méat. — Dans le second cas, le canal est tantôt fortement incurvé en avant (grossesse) ou dévié en arrière (cystocèle, urétrocèle).

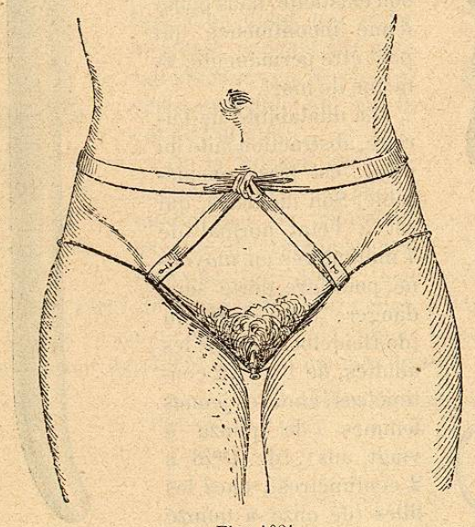

Fig. 1081.
Fixation de la sonde à demeure par le procédé de Bouisson.

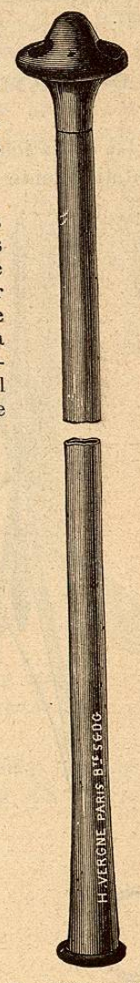

Fig. 1082. — Sonde molle de De Pezzer à capuchon.

Il est, pensons-nous, *inutile de répéter ici que les instruments qu'on introduit dans la vessie doivent toujours être stérilisés avant leur usage, et que les mains du chirurgien, que les organes génitaux externes, surtout le méat, doivent être également désinfectés d'avance. Sans cette triple précaution*, on porte dans l'urètre, dans la vessie, des microorganismes qui décomposent l'urine et peuvent tout au moins amener une urétro-cystite. Le cathétérisme à couvert est particulièrement dangereux,

parce que l'asepsie préalable du vestibule est nulle ou à peu près, et c'est pour cette raison que, dès 1887, dans une communication faite, à la Société de médecine et de chirurgie pratiques de Montpellier, nous avons proposé de l'abandonner complètement.

DILATATION IMMÉDIATE PROGRESSIVE DE L'URÈTRE

La dilatation immédiate progressive, justement préférée aujourd'hui à la dilatation lente (éponge préparée, laminaire, racine de gentiane, tupelo), consiste à augmenter le calibre normal de l'urètre, sous l'action du chloroforme ou de l'éther, dans une seule et même séance, en allant par degrés successifs, sans toutefois dépasser les limites de sa dilatabilité et de son élasticité, sous peine d'une incontinence qui peut être permanente, et même de mort.

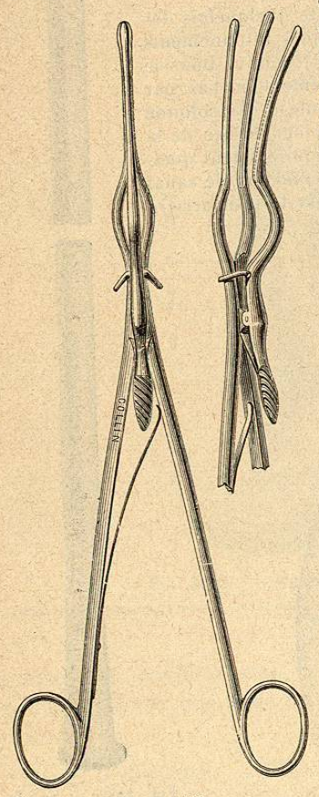

Fig. 1083.
Dilatateur trivalve de Huguier.



Fig. 1084.
Bougie métallique de Hégar.

La dilatabilité de l'urètre, abstraction faite du méat, est très considérable. Son diamètre, qui est à l'état normal de 7 millimètres en moyenne, peut être porté sans danger, d'après Simon (de Heidelberg), chez les adultes, de $1^{cm},9$ à 2 centimètres; chez les jeunes femmes (de quinze à vingt ans), de $1^{cm},8$ à 2 centimètres ; chez les filles (de onze à quinze ans), de $1^{cm},5$ à $1^{cm},8$; Reliquet prétend même qu'avec l'anesthésie chloroformique, l'incontinence n'est pas à craindre après une dilatation de 2 cent. et demi à 3 centimètres. Il nous paraît prudent, d'après notre expérience personnelle, de rester au-dessous de cette limite, et de ne guère dépasser, à partir de vingt ans, 2 centimètres (diamètre de l'index), ce qui est, du reste, suffisant pour le but à atteindre. Quant au méat, lequel est peu

dilatable, on le débride avec les ciseaux ou le bistouri sur un ou plusieurs points, ordinairement : en haut, sur le milieu ; en bas, à droite ou à gauche.

La dilatation est indiquée : pour l'exploration par la vue et le toucher de la cavité vésicale ; pour l'exploration par le toucher des organes voisins (utérus, par exemple, en cas de myome antérieur, en cas d'inversion ou d'absence de l'utérus) ; pour l'examen, le cathétérisme et le pincement diagnostiques des uretères ; pour l'extraction de calculs vésicaux, avec ou sans lithotritie préalable ; pour la taille de la partie intra-vésicale d'un uretère ; pour l'extraction de certains corps étrangers ; pour l'ablation ou la destruction des néoplasmes intra-vésicaux ou intra-urétraux ; pour le badigeonnage de la muqueuse vésicale au nitrate d'argent (Heath et Simon) ; pour le traitement mécanique de la cystite du col ; enfin, pour l'introduction d'un doigt qui serve de guide pendant les opérations faites sur la cloison vésico-vaginale ou sur le col de l'utérus.



Fig. 1085.
Spéculum de Simon.

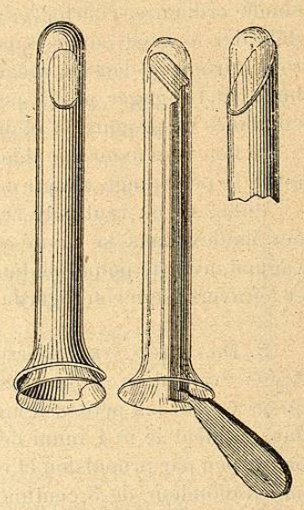

Fig. 1086.
Spéculums de Skene.

On la fait soit avec les doigts, soit avec des pinces dilatatrices, le dilatateur trivalve de Huguier, par exemple (fig. 1083), soit avec une série de bougies comme celles d'Hégar (fig. 1084) ou avec les spéculums en caoutchouc durci de Simon. Ces spéculums, qui ont tous la même forme (fig. 1085), sont au nombre de sept

N° 1. — 9 millimètres de diamètre ;
N° 2. — 11 —
N° 3. — 13 —
N° 4. — 15 —
N° 5. — 17 —
N° 6. — 19 —
N° 7. — 20 —

Pour l'examen *de visu*, après la dilatation, on se sert encore des spéculums de Simon, ou bien de ceux de Skene (fig. 1086) ou tout simplement d'un Fergusson (diamètre approprié) dans lequel on fait parvenir un faisceau de lumière naturelle ou artificielle. La cystoscopie électrique est ici bien plus commode que chez l'homme.

Le manuel opératoire est si simple, si facile à comprendre que nous nous bornerons à dire quelques mots de la dilatation digitale et de la dilatation avec le spéculum de Simon. Quel que soit le procédé choisi, il y a deux points capitaux à observer : 1° la désinfection complète avant et après l'opération ; 2° une grande douceur pendant les manœuvres de dilatation.

A. Dilatation digitale. — Procédé. — La malade étant mise dans la position de la taille vaginale à une extrémité de table, vider la vessie avec la sonde ordinaire, écarter les petites lèvres avec l'index et le pouce gauches, débrider le méat par trois petites incisions, chacune de 3 millimètres environ, introduire dans le méat le petit doigt de la main droite préalablement huilé, et l'engager peu à peu jusque dans la vessie par des mouvements combinés de propulsion et de rotation.

Si l'on veut avoir une dilatation plus grande, engager l'index dès qu'on a retiré le petit doigt, et agir de la même manière.

Enfin, si l'on veut faire l'exploration par le toucher et par la vue, promener l'index dans la cavité vésicale, combiner ce toucher avec le toucher vaginal, avec le palper abdominal, puis introduire un spéculum qu'on éclaire et à travers lequel on regarde les divers points de la cavité vésicale.

B. Dilatation avec les spéculums de Simon. — Procédé. — Même position. Après évacuation de la vessie et débridement du méat urinaire, pendant qu'on écarte les petites lèvres avec l'index et le pouce gauches, introduire dans le méat le n° 1 muni de son embout et préalablement huilé, l'engager peu à peu par propulsion et rotation simultanées ; puis, dès qu'il a pénétré à une profondeur de 3 centimètres et demi à 4 centimètres, retirer l'embout, laisser le spéculum en place quelques instants, et enfin le retirer à son tour.

Le remplacer par le n° 2, et ainsi de suite, jusqu'à ce qu'on arrive au diamètre voulu.

CATHÉTÉRISME DES URETÈRES

Le cathétérisme des uretères, malgré son incontestable utilité, n'est pas encore entré dans la pratique courante, ce qui tient évidemment aux difficultés de son manuel opératoire. Ce n'est qu'avec l'expérience qu'on triomphe de ces difficultés et qu'on arrive à tirer de lui tout le parti possible.

Le cathétérisme peut être indiqué : 1° pour reconnaître et marquer la position des uretères, avant de faire sur le col utérin, sur la paroi antérieure du vagin, dans les ligaments larges, une opération où l'on risque d'intéresser ces conduits ; 2° pour assurer l'écoulement de l'urine dans le traitement direct des fistules uretérales ; 3° pour faire l'examen isolé de l'urine de chaque rein, et pour déterminer, au moyen de certaines substances (bleu de méthylène, etc.) qu'on fait d'abord passer dans le sang, et qu'on reconnaît dans l'urine, s'il y a un ou deux reins, quel est celui qui ne fonctionne

plus, etc. ; 4° pour reconnaître les solutions de continuité accidentelles et guider leur réparation au cours d'une laparotomie ; 5° pour reconnaître la présence de calculs, de rétrécissements ; 6° pour le traitement de l'hydronéphrose, de la pyélo-uretérite, etc., par le lavage direct, par le cathétérisme à demeure.

On peut se servir pour le cathétérisme des uretères : soit d'une bougie semi-rigide à petit bout olivaire, large de 1 millimètre et demi à 2 millimètres, longue de 15 centimètres environ, et un peu courbe à son extrémité urétérale ; soit d'une longue sonde en gomme de Poirier, d'Albarran, soit encore d'une sonde métallique de Pawlik [1]. Cette sonde (fig. 1087) est longue de 25 centimètres ; son bec mesure 1 millimètre et demi de diamètre, se termine par une extrémité mousse et un peu renflée, porte à la base une fenêtre très allongée et affecte une légère courbure par rapport à la tige rectiligne de la sonde. Cette tige est pourvue à l'autre extrémité d'un manche octogonal, lequel présente un petit indice sur la face qui correspond à la concavité du bec. Un mandrin occupe l'intérieur de la sonde et montre son anneau terminal en dehors du pavillon.

Fig. 1087. Sonde uretérale de Pawlik.

Le cathétérisme des uretères se pratique *sans le concours* ou *avec le concours de la cystoscopie ;* le cathétérisme cystoscopique est certainement le moins difficile et le plus sûr, nul doute qu'il ne soit bientôt adopté d'une manière exclusive.

A. Cathétérisme simple. — 1° *Procédé de Simon.* — Le sujet étant mis en position de la taille basse, évacuer et laver la vessie, puis faire la dilatation de l'urètre avec le doigt ou un spéculum, comme il a été dit précédemment.

Introduire l'index gauche (pour l'orifice uretéral gauche) ou l'index droit (pour l'orifice droit), et reconnaître avec la pulpe le relief transversal musculo-muqueux, ordinairement très net, qui limite en arrière le triangle de Lieutaud et qu'on nomme *ligament interuretérique* parce que les orifices des uretères siègent à ses deux extrémités (fig. 1088) ; le milieu de ce ligament est de 2 centimètres et demi ou 3 centimètres en arrière de l'orifice vésical de l'urètre. En se reportant à 1 centimètre et demi en dehors de ce milieu, c'est-à-dire de la ligne médiane, chercher la *petite saillie mamelonnée* que représente l'angle postérieur correspondant du trigone vésical. C'est sur cette saillie que siège l'orifice en bec de flûte de l'uretère, orifice obliquement dirigé en arrière et un peu en dehors.

Conduire la sonde le long du bord correspondant de l'index et l'engager dans l'uretère (fig. 1089, bougie en pointillé le long du doigt), ce qui nécessite

[1] Pawlik (*Langenbeck's Arch.*, XXXIII, s. 717, 1886) ; — Voy. aussi Me Schultz (*Nouv. arch. d'obst.*, p. 49, 1887).

beaucoup de tâtonnements, même quand on a déjà fait plusieurs exercices de ce genre.

2° *Procédé de Pawlik.* — Ce procédé repose sur un certain nombre de données anatomiques qu'il est indispensable de bien connaître.

Lorsqu'une femme est mise en position génu-pectorale et qu'on relève la paroi postérieure du vagin avec une valve de Sims qui ne soit pas assez large pour surdistendre la paroi antérieure, on trouve sur celle-ci d'avant en arrière : 1° un bourrelet allongé, médian, ridé en travers, qui répond au trajet de l'urètre et qui s'arrête au-dessous de son orifice vésical ; 2° une surface triangulaire saillante, qui répond exactement au trigone vésical de Lieutaud et qu'on pourrait appeler *trigone vaginal de Pawlik* (Schultz). Cette surface est limitée sur ses trois côtés par des replis assez marqués : le repli postérieur, transversal, est un peu en arrière du ligament interuretérique, et *c'est à ses extrémites que correspondent les embouchures des uretères ;* les replis latéraux convergent d'arrière en avant, pour se terminer un peu en arrière de l'extrémité postérieure du bourrelet sous-urétral. Voici maintenant la technique du cathétérisme :

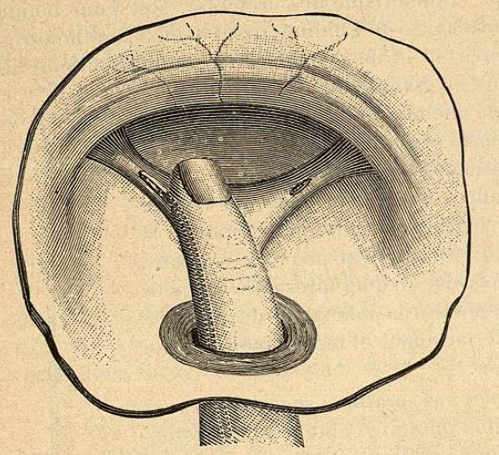

Fig. 1088.
Cathétérisme des uretères par le procédé de Simon. Trigone vésical avec les orifices des uretères (Winckel).

Après avoir mis la malade dans la position dorso-sacrée (ou génu-pectorale) et placé une valve de Sims sur la paroi postérieure du vagin, vider la vessie, puis y injecter 200 grammes d'eau stérilisée pour la distendre convenablement.

Reconnaître avec la pulpe de l'index gauche le repli postérieur du trigone vaginal. Introduire la sonde de Pawlik dans l'urètre, et, dès qu'elle a franchi son orifice interne, relever le pavillon pour que l'extrémité du bec glisse à contact sur la paroi vésico-vaginale et puisse être perçue par la vue ou le toucher du côté du vagin. Diriger cette extrémité vers l'un des angles postérieurs du triangle de Lieutaud, et, quand on a rencontré le ligament interuretérique, incliner légèrement le bec ; puis, par de petits mouvements de glissement, d'abaissement et d'élévation, chercher à engager le bec dans l'orifice de l'uretère. On reconnaît que l'engagement a eu lieu lorsque la sonde chemine pour ainsi dire d'elle-même d'avant en arrière, tandis que les

mouvements de latéralité sont très limités. Si on a passé à côté de l'orifice; l'instrument se meut librement et va bientôt buter contre la paroi postérieure de la vessie. De plus, lorsque la sonde est engagée, « on ne tarde pas à voir sortir de l'urine en petite quantité et par saccades, intermittences qu'on n'observe pas pendant le cathétérisme vésical » (Desnos).

Continuer à pousser la sonde dans l'uretère ; mais, à un moment donné, comme la portion intrapelvienne de l'uretère décrit une courbe à concavité interne, puis antéro-postérieure, le bec est arrêté. Alors, ramener le manche vers la ligne médiane et l'abaisser assez fortement entre les cuisses : la sonde franchit ainsi le détroit supérieur du bassin et arrive dans la partie supérieure à peu près rectiligne de l'uretère. On peut la pousser jusqu'au bassinet.

Répéter les mêmes manœuvres sur l'autre uretère.

B. Cathétérisme cystoscopique. — Les cystoscopes à lumière interne, comme celui de Leiter-Brenner, d'Albarran ou de Collin-Chardin, sont parfaitement susceptibles de donner d'excellents résultats chez la femme aussi bien que chez l'homme ; cependant, chez la femme, comme le fait justement observer Clado [1], c'est la cystoscopie à lumière externe qui est la méthode de choix, car la brièveté et la dilatabilité de l'urètre permettent d'employer de forts tubes endoscopiques.

C'est à Grünfeld (de Vienne) [2] que revient le mérite d'avoir le premier employé cette méthode et de nous avoir donné un endoscope vésical qui rend le cathétérisme pratique. Plus tard, Pawlik [3] et How. Kelly [4] (de Baltimore) ont perfectionné la technique en créant une série d'instruments spéciaux.



Fig. 1089.
Endoscope vésical de Grünfeld.

1° *Procédé de Grünfeld.* — Instruments : une sonde de femme ; un endoscope de Grünfeld (tube métallique noirci à l'intérieur et fermé à l'extrémité vésicale oblique par un verre plan (fig. 1089) ; un explorateur de l'uretère (fin cathéter), à extrémité mobile, ou une petite sonde uretérale ; un miroir frontal avec une petite lampe électrique (photophore de Clar, par exemple), ou un simple miroir frontal et une source de lumière quelconque.

La malade étant mise en position de la taille basse, évacuer et laver la vessie. Introduire l'endoscope de façon que son bec pénètre de 3 à 4 centimètres dans la vessie, que son pavillon soit légèrement relevé vers le pubis, et qu'il fasse un angle de 30 à 35° à droite du plan médian pour l'uretère gauche, et *vice versa*. On ne tarde pas à voir ainsi, après quelques tâtons, la petite fente qui représente l'orifice uretéral et d'où sort, par intervalles, de l'urine normale, ou du pus ou du sang suivant les cas.

[1] Clado. *Traité des tumeurs de la vessie*, 1895.
[2] Grünfeld (*Schnitzler's klin. Zeit. und Streitfragen*, 1897).
[3] Pawlik (*Rev. de gynécologie et de chirurgie abdominale*, p. 803, 1897).
[4] How. Kelly (*Am. J. of obst.*, n° 7, 1894). How. Kelly et O. Ramsay (*Rev. de gynéc. et de chir. abdominale*, p. 823, 1897). Voy. aussi Lestrade. *Loc. cit.*, p. 40 et 134.

Introduire à son tour, dans la vessie, le long du tube endoscopique, l'explorateur uretéral dont l'extrémité mobile a été placée à angle droit; l'engager dans l'uretère, retirer l'endoscope et continuer l'exploration de l'uretère jusqu'à la profondeur voulue.

Si l'on veut, ensuite ou plutôt, pratiquer un cathétérisme évacuateur, on engage de même la sonde uretérale en guidant son bec avec l'index déjà placé dans le vagin.

2° *Procédé d'Howard Kelly.* — Instruments: une sonde de femme; un dilatateur urétral conique qui donne à sa base un diamètre de 16 millimètres

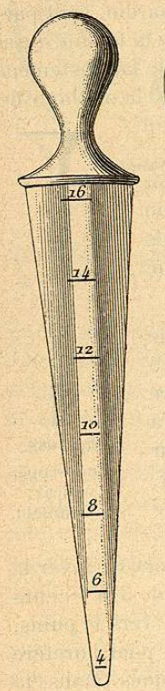

Fig. 1090. Dilatateur urétral de Kelly.

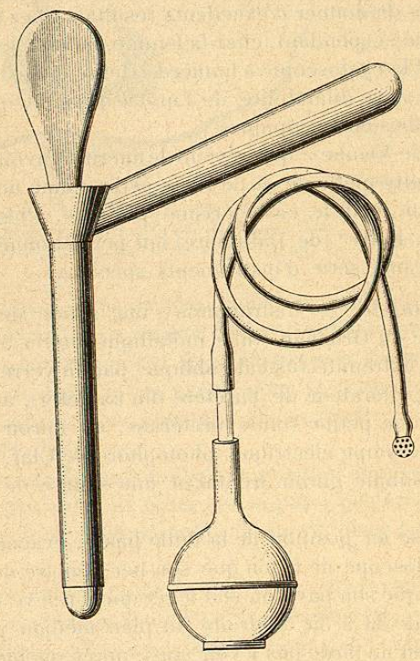

Fig. 1091. Cystoscope de Kelly avec son embout.

Fig. 1092. Évacuateur de l'urine résiduale de Kelly.



Fig. 1093. Explorateur uretéral de Kelly.

(fig. 1090); une série de cystoscopes (de 5 à 20 millimètres) avec embout (fig. 1091); un évacuateur de l'urine résiduale (fig. 1092); un explorateur métallique uretéral (fig. 1093); des bougies et sondes en gomme uretérales

ou uretéro-rénales; un miroir frontal ordinaire et une lampe avec lentille comme pour la laryngoscopie.

La malade étant placée dans la position sacro-dorsale, les membres fléchis et relevés, évacuer la vessie aussi complètement que possible, dilater l'urètre jusqu'à 15 millimètres et introduire un cystoscope avec embout de même diamètre.

Enlever l'obturateur, l'air se précipite aussitôt avec bruit dans la vessie et la distend; puis relever le bassin soit sur des coussins, soit sur un court plan incliné, de sorte qu'il se trouve à 25-40 centimètres au-dessus du niveau de la table.

Monter le miroir frontal; puis, l'obscurité étant faite dans la chambre d'examen, pendant qu'un aide tient la lampe en face, près de la symphyse pubienne, inspecter la vessie et rechercher un orifice uretéral. Pour trouver l'orifice, retirer le spéculum jusqu'à ce que la muqueuse commence à retomber sur son ouverture interne, puis le pousser de nouveau en avant de 2 centimètres environ, et tourner son extrémité à droite ou à gauche suivant un angle de 30°; on aperçoit alors l'orifice de l'uretère soit comme un trou percé au sommet d'une légère éminence, soit comme une petite fente étroite dans la muqueuse; au besoin, souvent, utiliser l'explorateur métallique pour déterminer lequel des nombreux plis de la muqueuse vésicale cache l'orifice. Ce dernier se révèle quelquefois par un jet subit d'urine.

Le reste comme dans le procédé de Grünfeld.

L'élévation du bassin, dit Kelly, permet l'entrée de l'air et expose fortement le trigone ainsi que la base de la vessie avec les orifices uretéraux.

Le procédé de Kelly, par sa simplicité, met désormais l'examen cystoscopique des uretères, chez la femme, à la portée de tous les praticiens, d'autant que, le plus souvent, aucun anesthésique n'est nécessaire.

TAILLE HYPOGASTRIQUE

ET TAILLE VÉSICO-VAGINALE OU COLPOCYSTOTOMIE

La dilatation de l'urètre, accompagnée ou non de la lithotritie suivant le volume du calcul, a complètement remplacé aujourd'hui la taille dite *urétrale*, opération dangereuse à cause de l'ouverture de nombreux vaisseaux veineux, à cause de l'infection facile de la plaie et aussi de l'impossibilité où l'on était de faire une antisepsie sérieuse, sans compter l'incontinence d'urine, qui était la règle. Il ne reste plus en présence que la *taille hypogastrique* et la *taille vésico-vaginale* ou *colpocystotomie*, pour les cas, du reste assez rares, où la pierre ne peut être enlevée ou détruite par la voie naturelle.

Chacune d'elles a ses indications. La taille hypogastrique doit être réservée aux femmes vierges, à celles qui ont une atrésie congénitale ou acquise du vagin et à celles qui portent un calcul trop considérable pour être enlevé par le périnée, éventualité tout à fait exceptionnelle. Dans tous