En tout cas, ne jamais forcer, reculer plutôt, varier en divers sens la direction du bec, répéter les tentatives et dès qu'on sent la résistance vaincue, abaisser doucement le manche en arrière, tout en continuant à pousser le bec. Celui-ci est, à un moment, arrêté par le plan résistant que forme le fond de l'utérus.

Avec l'index gauche ou avec une pince faire glisser le curseur jusqu'à l'orifice externe du col ; le tenir fixe sur la tige et retirer la sonde, si l'on n'a voulu que mesurer la longueur de l'utérus.

Une fois l'instrument retiré, vérifier la longueur obtenue.

Au niveau de l'orifice interne se produit quelquefois un serrement spasmodique dont on triomphe sans violence par la pression continue du bec de la sonde (cathétérisme appuyé).

Quand le bec arrive au fond de l'utérus, la patiente accuse généralement une sensation de souffrance spéciale, bien connue depuis Valleix, et qui est pour nous un précieux indice.

B. Cathétérisme avec le spéculum. — Procédé. — Après avoir déterminé par le toucher la position du col de l'utérus, celle du corps et, par suite, la direction de l'axe cervico-utérin, placer une valve de Sims en arrière et, au besoin, une autre en avant, les confier à un aide, et conduire l'index gauche contre le col de l'utérus, comme dans le procédé précédent.

Prendre la sonde de la main droite, introduire le bec dans le canal cervical, faire retirer les valves ; puis, pendant qu'on maintient l'index contre la lèvre postérieure du col, manœuvrer la sonde comme précédemment.

Souvent on trouve grand avantage à fixer l'utérus en pinçant la lèvre postérieure du col avec une pince érigne de Pozzi par exemple.

DILATATION IMMÉDIATE PROGRESSIVE ET DILATATION

LENTE DU COL UTÉRIN

La dilatation immédiate progressive est préférée aujourd'hui par un grand nombre de gynécologues à la dilatation lente que l'on obtient au moyen de substances qui augmentent de volume par imbibition, telles que la racine de guimauve, celle de gentiane, la laminaire, le tupelo, l'éponge préparée. Cependant, à notre avis, chacune de ces méthodes de dilatation a ses indications propres ; et les méfaits qu'on imputait naguère à la méthode lente (adéno-phlegmon des ligaments larges, cellulite pelvienne, péritonite pelvienne, septicémie), sont maintenant tout à fait exceptionnels si l'on se conforme aux règles de l'asepsie.

C'est la laminaire (fig. 1123), en grosseurs variées, que l'on préfère généralement pour la dilatation lente. On la stérilise facilement, d'après le procédé de von Herrff, en la laissant pendant huit jours dans une solution éthérée d'iodoforme (10 p. 100) à laquelle on ajoute un dixième d'alcool à 90°.

La dilatation obtenue avec la laminaire convient spécialement aux utérus scléreux, à ceux dont la dilatation extemporanée ne peut vaincre la résistance ou la vaincre sans risque de rupture.

La dilatation rapide peut être indiquée tantôt pour le diagnostic des maladies du corps de l'utérus (spéculum intra-utérin, toucher, cathétérisme), tantôt pour le traitement de ces maladies et de celles du col, à titre d'opération préliminaire ou d'opération curative. Elle est préliminaire lorsqu'on a en vue le raclage de la muqueuse, de ses fongosités, de débris placentaires, le badigeonnage de la cavité utérine (nitrate d'argent, perchlorure de fer, teinture d'iode, chlorure de zinc, etc.), les injections ou irrigations intra-utérines, l'énucléation de myomes interstitiels, l'extraction de polypes intra-utérins. Elle est curative lorsqu'on emploie pour l'endocervicite rebelle, pour l'antéflexion et la rétroflexion, pour la sténose de l'orifice interne du col, pour celle du canal ou de l'orifice externe du col, avec dysménorrhée et souvent aussi avec stérilité. En ces derniers cas, on l'associe à la discision préalable de l'orifice externe.

Fig. 1123. Tige de laminaire.

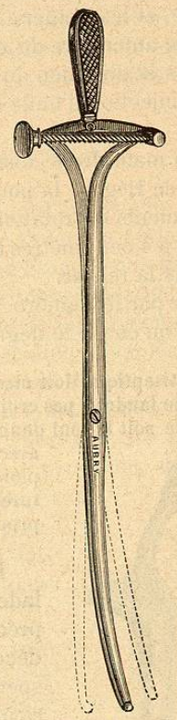

Fig. 1124. Dilatateur de Pajot-Leblond.

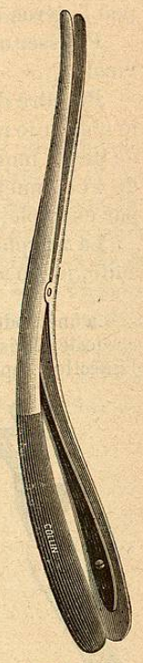

Fig. 1125. Dilatateur de Siredey.

La dilatation immédiate progressive se fait soit avec les doigts (auriculaire, index), après incision bilatérale du col, *procédé de C. Schröder*, soit avec un instrument à valves ou à branches divergentes, tel que le dilatateur de Huguier, celui de Schultze, celui de Pajot-Leblond (fig. 1124), ou celui extrêmement commode de Siredey (fig. 1125), soit avec des bougies à volume graduellement croissant, bougies coniques de Lawson-Tait (4 numéros) vissées sur un long manche ; bougies cylindriques de Fritsch et bougies cylindro-coniques de Hégar, les unes et les autres en caoutchouc, de préférence en métal.

Les bougies de Hégar, très nombreuses, ont entre elles une différence de 1 millimètre ou d'un demi-millimètre de diamètre ; la plus fine mesure 2 millimètres et la plus grosse 26 millimètres de diamètre. Naturellement, on s'arrête à tel ou tel numéro, suivant le but qu'on se propose.

Nous ne décrirons que le procédé de dilatation immédiate avec les bougies et celui de dilatation lente à la laminaire.

a. *Procédé de dilatation immédiate.* — Le sujet étant dans la position de la taille, introduire l'index gauche dans le vagin, reconnaître la position du col et celle du corps de l'utérus, placer deux valves de Sims, l'une en avant, l'autre en arrière, et les confier à un aide.

Saisir la lèvre antérieure du col avec une pince de Museux, abaisser un peu l'utérus dans la direction du vagin, et le tenir immobile.

Pousser une injection d'huile ou de vaseline aseptique dans le canal cervical.

Prendre de la main droite une bougie préalablement huilée ou vaselinée, le n° 1 ou le n° 2 de Hégar ; la pousser lentement dans le canal cervical avec de petits mouvements de rotation ; quand elle est arrivée à une profondeur de 4 centimètres à 4 centimètres et demi, la laisser en place une demi-minute, par exemple, puis la retirer.

La remplacer par le numéro suivant, manœuvrer de même, et ainsi de suite, jusqu'à ce qu'on ait le degré de dilatation voulu.

La méthode antiseptique doit être appliquée avant, pendant et après la dilatation cervicale. Mais il ne faudrait pas croire, répéterons-nous avec Fritsch, que le danger d'infection septique soit le seul danger de la dilatation immédiate : il faut compter avec la rupture du fond de l'utérus, lorsqu'on emploie les dilatateurs à branches divergentes, rupture qu'on a souvent interprétée comme perforation produite par la curette dans le curettage.

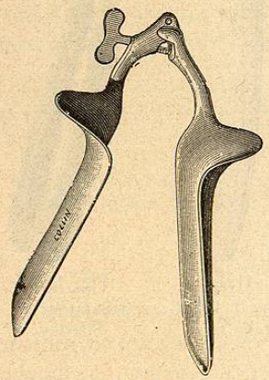

Fig. 1126.
Spéculum de Collin à déplacement latéral.

b. *Procédé de dilatation lente.* — La malade étant placée dans la même position que précédemment, le museau de tanche mis à découvert par deux valves séparées ou par un spéculum de Collin (fig. 1126) et sa lèvre antérieure fixée par une érigne, — après avoir mesuré la longueur de l'utérus pour ne pas appliquer une laminaire trop longue, et après avoir légèrement incurvé la laminaire préalablement un peu ramollie dans l'eau stérilisée chaude, saisir la laminaire avec une pince à pansement utérin par l'extrémité qui porte une anse de forte soie, l'introduire doucement et peu à peu dans la cavité utérine, et l'y engager jusqu'à ce que son extrémité vulvaire arrive juste à l'orifice externe du col, l'anse de soie restant dans le vagin. Retirer la pince érigne et appliquer contre l'orifice externe du col, par conséquent contre le bout vulvaire de la laminaire, un tampon de gaze ou de coton iodoformé. Bourrer le reste du vagin avec de la gaze en retirant au fur et à mesure les valves ou le Collin.

La malade est ensuite couchée dans la position horizontale. Au bout de

douze à vingt-quatre heures, lorsque la laminaire a subi le maximum de gonflement, on la retire en tirant sur l'anse de soie et on la remplace par une tige très grosse, ou plusieurs à la fois, et ainsi de suite, jusqu'à ce qu'on ait obtenu la dilatation de l'utérus. Quelquefois le bout vulvaire de la laminaire se déchire sous la traction de l'anse ; on le saisit alors directement avec la pince à pansement utérin, et on retire la tige par de légers mouvements de rotation, pendant qu'on repousse d'autre part le col utérin vers le haut avec l'index gauche ou de manière analogue. Cette extraction ne se fait point d'ordinaire sans une légère hémorragie de la muqueuse utérine.

CURETTAGE DE L'UTÉRUS

Le curettage de l'utérus[1], opération aujourd'hui usuelle que nous devons à Récamier et que Doléris a eu le mérite de vulgariser le premier en France sous sa forme nouvelle, consiste à enlever toute l'étendue et la plus grande épaisseur possible de la muqueuse utérine à l'aide d'instruments spéciaux, tranchants ou mousses, dits *curettes ;* c'est en somme un véritable raclage qui mord jusqu'au muscle utérin. La muqueuse qui a été soumise au curettage, même le plus radical, se régénère peu à peu dans la suite, grâce aux restes de chorion et de culs-de-sac glandulaires qu'on a forcément laissés pendant l'opération.

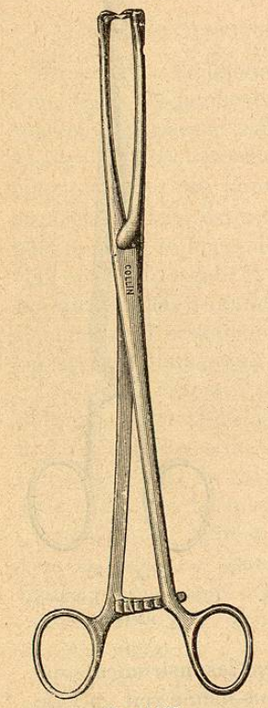

Fig. 1127.
Pince de Museux à érigne double.

Le curettage vrai, tel qu'il vient d'être défini, est indiqué comme traitement de choix dans toutes les formes d'endométrite chronique : catarrhale, muco-purulente, hémorragique. C'est surtout dans cette dernière qu'il donne les plus beaux résultats. Il n'est nullement contre-indiqué, du moins d'après notre expérience, par la coexistence de complications inflam-

Fig. 1128.
Applicateur de Fritsch.

Fig. 1129.
Sonde intra-utérine de Bozeman-Fritsch.

[1] Voy. Doléris (*Nouv. Arch. d'obst. et gynéc.*, 1887) ; Bouilly (*Soc. chir.*, 1890) ; Gaches Sarraute (*Nouv. Arch. d'obst.*, 1890) ; Pichevin (*Gaz. hôp.*, 1890) ; Pozzi (*Traité de gynéc.*, 1897).

matoires périutérines chroniques. Suivant les cas, tantôt on l'emploie seul, tantôt on l'associe comme prélude ou comme complément à l'ablation des annexes ou à d'autres opérations gynécologiques (amp. du col, trachélorraphie d'Emmet, etc.).

Les moyens et le mode opératoire varient tellement parmi les gynécologues qu'il serait absolument impossible d'en donner un exposé complet. Le

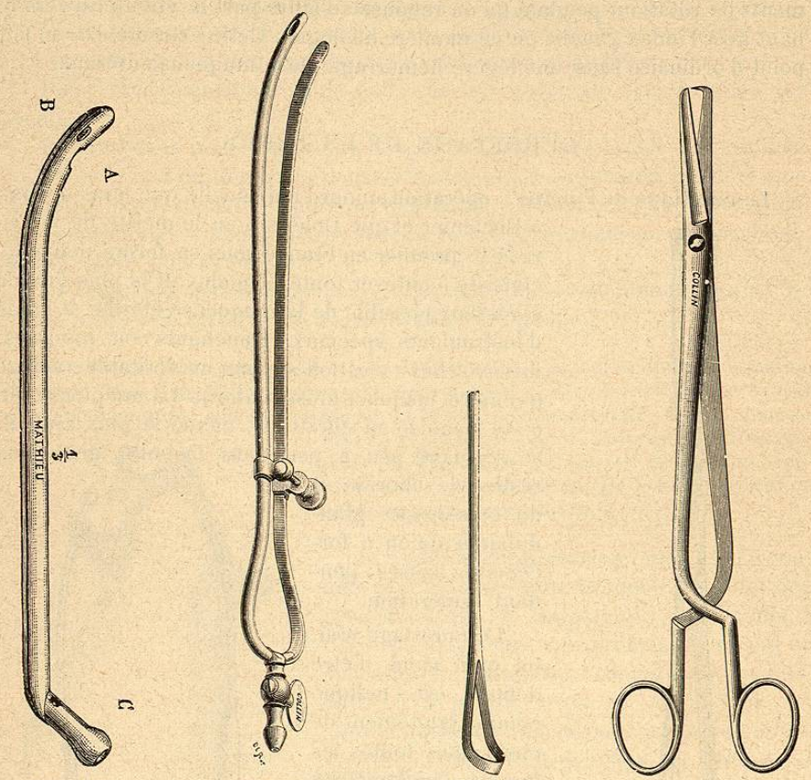

Fig. 1130. Sonde intra-utérine de Budin. — Fig. 1131. Sonde intra-utérine de Doléris. — Fig. 1132. Curette de Sims. — Fig. 1133. Ciseaux de Küchenmeister.

lecteur nous permettra donc de lui présenter seulement les instruments que nous employons et la technique que nous suivons nous-même soit en ville, soit à l'hôpital depuis douze années.

Appareil instrumental :

Un écarte-relève-jambes de Clover (Clover's crutch) ;
Une valve de Sims ;
Un irrigateur d'Esmarch, avec long tube et robinet ;
Une pince à pansement utérin ;

Une longue pince de Museux à érigne double (fig. 1127) ;
Un cathéter utérin de Valleix ;
Un applicateur intra-utérin de Fritsch (fig. 1128) ;
Une sonde intra-utérine de Bozeman-Fritsch (fig. 1129) ; ou bien, si le col est très dilaté ou dilatable, la sonde de Budin (fig. 1130) ou celle de Doléris (fig. 1131) ;
Divers dilatateurs extemporanés : bougies de Hégar, dilatateur de Pajot-Leblond, dilatateur de Siredey ; celui d'Auvard est aussi très commode ;
Trois curettes fenêtrées et tranchantes de Sims, larges de 4, 6, 9 millimètres (fig. 1132) ;
Des ciseaux de Küchenmeister, en cas de débridement nécessaire du col (fig. 1133) ;
Accessoires : ciseaux ordinaires, sonde vésicale, rasoir.

L'asepsie en tout et pour tout doit naturellement être minutieuse.

Procédé. — La femme étant placée en position dorso-sacrée à l'extrémité d'une table, les jambes relevées et écartées avec l'appareil de Clover dont la courroie est passée soit simplement derrière le cou soit au-dessus d'une épaule et dans l'aisselle opposée — après s'être placé soi-même sur un tabouret entre les jambes, raser ou seulement ébarber aux ciseaux les organes génitaux externes, désinfecter la vulve et les parties environnantes, puis le vagin et le col de l'utérus, vider la vessie (le rectum a été évacué la veille par un purgatif et le matin de l'opération par un grand lavement d'eau boriquée) et faire administrer le chloroforme ou l'éther si la malade est particulièrement irritable ou qu'elle exige l'anesthésie, car le raclage de l'utérus est très douloureux dans les deux tiers des cas.

Abaisser la paroi postérieure du vagin et le périnée avec une valve de Sims, reconnaître par le toucher vaginal la direction de l'utérus, relever la paroi antérieure du vagin avec l'index gauche et accrocher solidement la lèvre antérieure du col ou, à défaut de la lèvre, le fornix antérieur du vagin avec une pince de Museux.

Après avoir retiré à demi la valve de Sims, abaisser doucement l'utérus vers la vulve, — quand il n'est pas immobilisé par des adhérences anormales, — mais sans dépasser le tiers inférieur du vagin ; une descente plus considérable n'est jamais nécessaire et peut avoir des inconvénients, des dangers même.

Pendant que l'utérus est bien fixé avec la pince de Museux, mesurer la longueur totale de sa cavité au moyen du cathéter de Valleix et apprécier, autant que possible, l'épaisseur des parois. Dilater le canal cervical avec l'instrument de Siredey, jusqu'à ce que son calibre ait un diamètre de 6 à 8 millimètres ; ce qui se fait en deux minutes. Au besoin, si le col est sténosé ou scléreux, le diviser à droite et à gauche au moyen des ciseaux de Küchenmeister dont la lame nue est introduite dans la cavité cervicale et la lame à crochet terminal appliquée à la face externe du museau.

Nous n'employons presque plus les bougies de Hégar pour le curettage de l'utérus.

Désinfecter toute la cavité utérine, en l'irrigant au moyen de la sonde de Bozeman-Fritsch qui est adaptée au tube de l'irrigateur d'Esmarch et qui amène de l'eau stérilisée chaude, simple ou salicylée au millième. Alors seulement commence le curettage.

Appliquer la main gauche au-dessus de la symphyse pubienne afin de compléter la fixation de l'utérus. Introduire la curette jusqu'au fond de l'utérus ; on constate qu'elle y est parvenue par une sensation spéciale de résistance, par une douleur particulière, si la malade n'est pas endormie, et par la longueur d'engagement de la curette, laquelle est conforme aux données de l'hystérométrie préalable. Porter le tranchant vers l'orifice de la trompe droite par exemple, et abattre d'un trait, de haut en bas, jusqu'à l'orifice interne du canal cervical, la muqueuse qui recouvre le bord droit du corps de l'utérus. Reporter le tranchant en haut à côté du point de départ, puis enlever une nouvelle bandelette verticale et de même longueur sur la partie contiguë de la paroi postérieure. Continuer à dénuder cette dernière par une série de longs traits verticaux et parallèles jusqu'au bord gauche du corps de l'utérus. Dénuder de même à leur tour ce bord et la paroi antérieure. Terminer la toilette du corps utérin en promenant le tranchant de la curette sous la voûte utérine d'un orifice tubaire à l'autre. Il ne faut considérer l'œuvre parfaite que lorsqu'on *a senti partout la résistance et le cri particulier du muscle utérin*, cri connu chez nous sous le nom familier de *bruit de carotte* (qu'on racle). Une retouche est toujours nécessaire ; parfois il en faut deux et même trois.

Après avoir curetté le corps, passer au curettage de tout le canal cervical qu'il faut pratiquer avec énergie à cause de la disposition des arbres de vie et de la profondeur des glandes. L'hémorragie produite par le curettage ainsi exécuté est souvent minime, et n'est jamais inquiétante.

Débarrasser l'utérus de tous les débris en l'irriguant avec la sonde de Bozeman. Toucher toute la surface dénudée avec une solution de chlorure de zinc au dixième au moyen de l'applicateur de Fritsch garni d'un cylindre de coton hydrophile et faire une nouvelle irrigation pour évacuer le magma jaune rougeâtre crémeux qui résulte du mélange du sang et du chlorure. Enlever la pince de Museux, refouler l'utérus ; appliquer simplement un pansement vaginal à la gaze iodoformée, ou bien drainer ou bourrer auparavant l'utérus à la gaze aseptique, et retirer la valve de Sims. L'opération est terminée.

La récidive étant à prévoir surtout dans la forme catarrhale et purulente de l'endométrite, il faut apporter beaucoup de soin au traitement consécutif : irrigations intra-utérines fréquentes et longtemps continuées ; de même les cautérisations intra-utérines au chlorure de zinc, à la teinture d'iode, au perchlorure de fer.

S'il existe en même temps une érosion du museau, on la gratte simplement avec la curette au moment même du curettage ; puis si elle ne se cicatrise point, on la touche dans le pansement ultérieur au nitrate d'argent, au chlorure de zinc, à la teinture d'iode. Il est rare qu'elle persiste après l'emploi de ces divers moyens. Quant aux follicules isolés dits *œufs de Naboth*, lorsque le museau en présente, il suffit de les ouvrir largement par ponction ou avec des ciseaux courbes.

Si la cavité utérine est très grande et son col bien ouvert ou très dilatable, comme à la suite de certaines métrites parenchymateuses, d'un avortement et d'un accouchement, il est plus avantageux pour le lavage intra-utérin de substituer à la sonde de Fritsch celle de Budin ou celle de Doléris, que nous trouvons toutes deux également commodes.

Le curettage de l'utérus est une opération à peu près inoffensive si l'on se conforme aux règles de la méthode antiseptique ; toutes les statistiques publiées jusqu'à ce jour en fournissent surabondamment la preuve.

AMPUTATION DU COL UTÉRIN

Par *amputation du col*, afin d'éviter la confusion, il faut comprendre uniquement l'ablation *circonférentielle* soit de sa partie intra-vaginale ou museau de tanche, soit de sa totalité jusqu'au niveau de l'orifice interne de l'utérus. Il y a donc lieu de distinguer d'abord : *une amputation sous-vaginale* et *une amputation sus-vaginale*. Cependant, comme l'exérèse peut dépasser l'insertion du vagin sans atteindre l'orifice interne de l'utérus, il est absolument logique et pratique de classer également ici l'*amputation conoïde de Huguier* et l'*amputation analogue dite en entonnoir de Hégar*. De la précédente définition il résulte qu'on doit distraire la *résection bilabiale* par laquelle Schröder enlève la muqueuse affectée de dégénérescence folliculaire tout en restaurant le museau de tanche.

Les indications sont : 1° *pour l'amputation sous-vaginale du col*, l'hypertrophie congénitale ou acquise du museau de tanche, les épithéliomes végétants qui paraissent ne pas remonter ou ne remontent pas au delà de l'insertion du vagin, les sarcomes hydropiques ou autres qui sont dans la même condition, la dégénérescence folliculaire en masse, la sténose congénitale ou acquise de certaines formes du col (*stomatoplastie utérine*), la métrite parenchymateuse chronique et rebelle dans un but régressif (C. Braun), le gigantisme utérin dans le même but (Chalot) ; 2° *pour l'amputation sus-vaginale*, les épithéliomes végétants ou ulcéreux du museau de tanche dont la zone d'infiltration a dépassé l'insertion du vagin : Hofmeier[1] a démontré nettement par des matériaux puisés dans la pratique de C. Schröder et dans la sienne propre que cette opération peut être suivie d'une cure radicale ; 3° *pour l'amputation de Huguier*, l'allongement dit hypertrophique de la portion sus-vaginale du col ; 4° *pour l'amputation de Hégar*, ce même allongement et les épithéliomes du museau qui s'étendent

[1] Hofmeier (*Zeitsch. für Geb. u. Gyn.*, XIII, 1885).