vers le milieu du canal cervical. Il faut reconnaître, toutefois, que cette dernière indication est assez difficile à déterminer dans la pratique, et que le plus sûr alors est de se décider pour l'amputation sus-vaginale ou pour l'hystérectomie totale.

Appareil instrumental :
- Un écarte-relève-jambes de Clover ;
- Deux courtes valves ;
- Un irrigateur d'Esmarch, avec tube et robinet ;
- Une pince à pansement utérin ;
- Deux pinces de Museux ;
- Une longue pince à mors dentés ;
- Un bistouri droit à lame longue et étroite ;
- Des ciseaux de Küchenmeister ;
- De forts ciseaux courbes sur le plat ;
- Quelques longues pinces à forcipressure, mors coniques ;
- Une aiguille de Deschamps ;
- Des aiguilles de Hagedorn et un porte-aiguilles de Pozzi ;
- De la soie fine ou des crins de Florence ;

Accessoires : ciseaux ordinaires, sonde vésicale, rasoir.

Le praticien ne doit pas oublier que l'amputation, même sous-vaginale, du col est une opération très sanglante. Nous lui conseillons pourtant, d'accord avec les chirurgiens modernes, de préférer toujours le bistouri et les ciseaux aux moyens de diérèse mousse (écraseur linéaire, ligature extemporanée, anse galvano-caustique, etc.), et de ne jamais pratiquer l'hémostase avec le thermocautère ou le perchlorure de fer, à moins qu'il ne se propose de cautériser en même temps un moignon suspect ou réellement encore infecté de cancer.

A. Amputation sous-vaginale. — 1° *Procédé en rave*. — Il s'exécute avec les ciseaux, et convient spécialement au cancer, cas où il serait dangereux de sacrifier la nécessité d'une exérèse large à la conservation purement esthétique de lambeaux muqueux.

Mêmes mesures préliminaires que pour le curettage de l'utérus. Les parois du vagin étant écartées avec les valves de Sims, saisir la lèvre antérieure du col au moyen d'une pince de Museux, et l'abaisser autant que possible vers la vulve. Fendre le col à droite, puis à gauche, jusqu'auprès de chaque fornix latéral, d'un coup de ciseaux de Küchenmeister.

Saisir la lèvre postérieure du col avec une autre pince de Museux. Diviser transversalement la lèvre antérieure avec les ciseaux courbes près du fornix antérieur (fig. *a b*, fig. 1134), et reprendre le moignon correspondant avec la pince de Museux qui fixait et tendait cette lèvre, pour le maintenir à portée et bien en vue.

Diviser de même tranversalement la lèvre postérieure près du cul-de-sac postérieur (fig. *c d*, fig. 1134).

Faire l'hémostase définitive par la forcipressure, l'irrigation très chaude, ou *mieux le tamponnement vaginal provisoire à la gaze ou au coton ;* puis, afin de prévenir la récidive sur place, larder le moignon cervical aussi profondément que possible avec une pointe de Paquelin. Pansement à la gaze iodoformée.

Pour pouvoir pratiquer ainsi l'amputation typique du col, il est souvent nécessaire de déblayer d'avance le fond du vagin en évidant les masses végétantes avec les cuillers de Simon ou en les écrasant et arrachant avec des pinces à plateau denté. Cette opération préliminaire est, du reste, elle-même indispensable au point de vue de l'antisepsie.

La perte de sang est bien moindre avec les ciseaux qu'avec le bistouri.



Fig. 1134. — Amputation sous-vaginale du col utérin.
ab, section de la lèvre antérieure ; *cd*, section de la lèvre postérieure.

2° *Procédé cunéiforme de Simon-Marckwald* [1], avec quelques modifications de détails. Il doit être préféré au précédent toutes les fois que la muqueuse intra et extra-cervicale n'est pas affectée par un néoplasme malin.

Pendant qu'un aide maintient le col abaissé au moyen d'une pince de Museux, implantée dans la lèvre antérieure par exemple, et qu'il assure l'irrigation continue du vagin à mince et faible filet avec la canule d'un Esmarch ou avec une valve de Fritsch, diviser le col à droite et à gauche d'un coup de ciseaux jusqu'au voisinage des insertions vaginales. Exciser en coin, au bistouri, toute la lèvre antérieure par deux incisions *parallèles*, qui passent l'une au-dessous, l'autre au-dessus de la pince de Museux, et qui doivent converger entre elles dans la profondeur

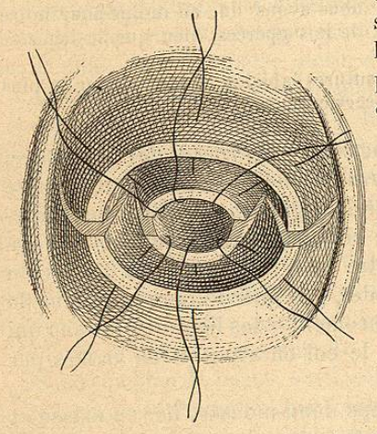

Fig. 1135. — Amputation plastique du col par le procédé de Simon-Marckwald.
Excision en coin de chaque lèvre du col, et placement des fils de suture.

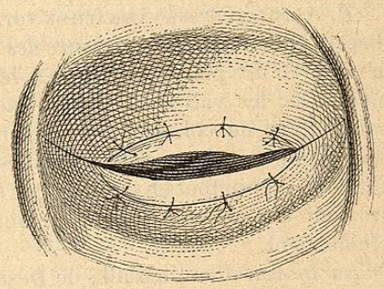

Fig. 1136. — Amputation plastique du col par le procédé de Simon-Marckwald.
Suture des lambeaux de chaque lèvre.

[1] Marckwald (*Arch. f. Gyn.*, Bd. VIII, s. 48, 1875).

des tissus : la hauteur et la largeur du coin varient naturellement suivant le volume du col (fig. 1135). Pendant que l'aide maintient l'abaissement du col en appliquant la pince de Museux sur la lèvre postérieure encore intacte, réunir de suite pour l'hémostase les deux lambeaux muqueux par une double série de points entrecoupés, profonds et superficiels, à la soie ou au crin de Florence : moment de l'opération toujours laborieux, à moins d'abaisser fortement l'utérus. Couper tous les chefs au ras du nœud, sauf ceux de deux ou trois points profonds qui serviront tout à l'heure de moyen de traction et de fixation. Tamponner momentanément le vagin, s'il le faut.

Exciser en coin toute la lèvre postérieure par deux incisions analogues aux précédentes, et, tandis que le col est tenu à portée par la traction exercée sur les chefs de fils de la lèvre antérieure, suturer les deux nouveaux lambeaux de muqueuse (fig. 1136). Suturer ensuite les commissures droite et gauche du nouvel orifice utérin. Après avoir complété l'hémostase et fait une toilette régulière, saupoudrer le col avec de l'iodoforme, couper tous les chefs au ras du nœud, refouler l'utérus, et, entre deux valves, appliquer un pansement vaginal à la gaze iodoformée.

Lorsqu'on pratique l'opération de Simon dans le seul but d'agrandir l'orifice utérin externe, il ne faudrait pas trop compter sur la stabilité parfaite du résultat immédiat, qui est certainement très beau ; nous avons dû, au moins pour notre compte, renoncer à cette illusion chez deux de nos opérées, bien que le bénéfice anaplastique fût assez sensible.

Pour faciliter l'application régulière des sutures labiales, il faut laisser la plus grande longueur possible de muqueuse intra-cervicale.

B. Amputation sus-vaginale ou totale du col. — 1° *Procédé de C. Schröder*, d'après Hofmeier [1] : *filopressure des artères utérines*. — Après avoir abaissé le col avec des pinces de Museux, les parois vaginales étant écartées largement avec les valves de Simon, inciser circulairement la muqueuse vaginale autour du col, à un demi-centimètre ou 1 centimètre en dehors du cancer ; au besoin, comme l'a fait Schröder, réséquer le tiers supérieur de cette muqueuse tout en arrêtant par le pincement et les ligatures le sang qui provient des artères vaginales. Libérer le col en avant et en arrière par décollement.

Au moyen d'une aiguille de Deschamps demi-mousse, lier en masse et en deux étages, à la soie forte, les bandes plus ou moins épaisses que forment maintenant les tissus des deux paramètres et qui comprennent nécessairement en bas la branche inférieure de l'artère utérine et en haut l'artère utérine elle-même.

Sectionner successivement les tissus paramétriques, au moyen des ciseaux, en dedans des deux rangées de ligatures.

Lorsque le col a été libéré à la hauteur voulue, inciser sa paroi antérieure jusque dans le canal cervical, et placer une ou plusieurs anses profondes qui embrassent la paroi vaginale et celle du col, l'aiguille sortant par le

[1] Hofmeier (*Grundriss der gyn. Operationen*, p. 178, 1888).

canal cervical. Sectionner le col en travers à la partie supérieure (ligne *a b*, fig. 1137). Réunir la muqueuse vaginale à la muqueuse utérine, et ramener les fils des ligatures latérales dans les angles droit et gauche de la ligne de réunion.

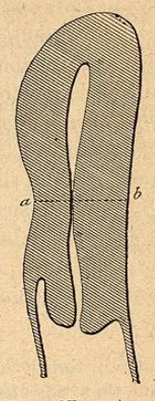

Fig. 1137. — Amputation sus-vaginale du col utérin. *ab*, ligne de section.

L'ouverture accidentelle, du reste fréquente, du cul-de-sac séreux de Douglas n'a aucune suite fâcheuse avec la méthode antiseptique. On la ferme soit en unissant les lèvres péritonéales par quelques points de catgut ou de soie fine soit en suturant le péritoine rétro-vaginal au moigon utérin.

— Jusqu'au 1er avril 1888, C. Schröder avait fait 141 opérations de ce genre avec une mortalité de 7,1 p. 100 seulement. Hofmeier, de son côté, n'a eu aucun décès sur 30 malades qu'il avait alors opérées de la même manière.

2° *Procédé de Gr. Smith : forcipressure à demeure des artères utérines* [1]. — Position de la taille et membres relevés avec la béquille de Clover. Saisir le col avec une forte pince, abaisser l'utérus le plus possible et confier la pince à un aide qui dirige les mouvements de l'utérus suivant les instructions de l'opérateur.

Les seuls instruments maintenant nécessaires sont : deux grandes pinces à forcipressure de Spencer Wells, des ciseaux courbés sur le plat, et un cathéter utérin droit.

Avec les ciseaux, diviser circulairement la muqueuse vaginale autour du col assez loin du néoplasme. Avec les ciseaux et l'index gauche, dénuder le col aussi haut que possible en avant et en arrière, *pas sur les côtés*. La dissection doit se faire au ras de l'utérus, afin d'éviter en avant la vessie et les uretères, en arrière la perforation du péritoine ; elle sera plus élevée sur la face antérieure que sur la face postérieure du col. Lorsque ce dernier a été découvert jusqu'aux limites d'inséparabilité du péritoine rétro-utérin, décoller un peu les feuillets séreux de chaque ligament large sur les côtés de l'utérus, d'avec le plan de tissus fibro-vasculaires qui est compris entre les feuillets ; ce qui n'est pas difficile.

Saisir ce plan de tissus, ainsi isolé, entre l'index et le médius d'une main, — le tirer de côté pendant que l'aide attire l'utérus dans le sens opposé, afin de mettre au net la partie inférieure sous-péritonéale du ligament large qui renferme les vaisseaux importants, — et le pincer de l'autre main, aussi haut que possible, le long des doigts distenseurs entre les mors d'une pince-clamp. Cette manœuvre est faite successivement à droite et à gauche du col. Si la prise est bonne, on voit cesser aussitôt l'hémorragie qu'a pu produire la pince fixatrice en comprimant ou déchirant les tissus épithéliomateux du col.

Diviser avec les ciseaux les tissus compris entre chaque pince-clamp et le flanc correspondant de l'utérus ; l'utérus devient alors presque toujours plus abaissable.

[1] Gr. Smith (*Abdom. surgery*, 3e éd., p. 217, 1889).

Introduire le cathéter dans la cavité utérine comme guide d'exérèse. Diviser la substance utérine avec les ciseaux en obliquant vers le haut ; la section doit se faire sur tout le pourtour et converger vers le cathéter. Les doigts de la main gauche écartent les tissus environnants devant la marche des ciseaux, pendant que l'aide manœuvre l'utérus avec la pince fixatrice et le cathéter de façon à favoriser la section. On peut ainsi enlever le col et une portion considérable du corps sans avoir à craindre l'hémorragie. On peut même enlever la muqueuse utérine dans toute sa longueur sans grande difficulté, si on la divise pendant qu'on l'attire graduellement en bas après la section du tissu musculaire.

Irriguer la brèche avec une solution antiseptique ; tamponner le vagin avec du coton antiseptique, et envelopper également dans du coton les manches des pinces-clamps qui doivent rester en place vingt-quatre à trente-six heures.

Greig Smith emploie ce procédé depuis cinq années avec un succès constant. Nous en avons été également très satisfait, et nous l'avons employé de préférence à celui de Schröder.

C. Amputation mixte en entonnoir de Hegar[1]. — Le col abaissé au moyen d'une pince de Museux ou d'une anse de fort fil, faire à sa base l'incision circulaire du vagin jusqu'à une profondeur de 3-4 millimètres. — Diviser sa paroi antérieure en dirigeant la pointe du bistouri obliquement vers la partie supérieure de sa cavité. Dès que le canal est ouvert, si l'hémorragie est forte, suturer toute la surface du moignon cervical par des points qui unissent la muqueuse vaginale à la muqueuse cervicale, et ménager momentanément les chefs comme moyens de traction.

Continuer à diviser le col obliquement sur les côtés, puis en arrière. Assurer l'hémostase et suturer les muqueuses cervicale et vaginale entre elles. La hauteur du cône ainsi enlevé varie entre 3 et 4 centimètres et quelquefois davantage, suivant la longueur du col.

La suture, quoi qu'en dise Hégar, n'est pas toujours matériellement possible, et elle est toujours difficile, plus ou moins imparfaite, aléatoire. Lorsqu'on opère pour un cancer, il y a tout avantage à rejeter la suture et à cautériser la coupe du moignon comme Kœberlé [2] le fait depuis longtemps avec le thermocautère, exemple que nous avons nous-même suivi plusieurs fois.

EXTIRPATION DE L'UTÉRUS

L'extirpation de l'utérus se fait soit par le vagin (*colpo-hystérectomie* ou *hystérectomie vaginale totale*), soit par l'abdomen (*laparo-hystérectomie* ou *hystérectomie abdominale totale*), soit par l'une et l'autre de ces voies (*hystérectomie totale mixte ou combinée*), soit enfin par la région postérieure et inférieure du bassin (*hystérectomie totale sacrée ou parasacrée*).

[1] Hégar et Kaltenbach. *Die operative Gynæk.*, s. 527, 1886.

[2] Kœberlé (*Gaz. hebd. de méd. et ch.*, p. 139, 26 fév. 1886).

D'une manière générale, l'hystérectomie totale peut être indiquée par le cancer (épithéliome, sarcome, adénome malin ou suspect), par le fibro-myome et par les suppurations annexielles et périutérines. Mais il y a un choix à faire suivant les cas particuliers entre ces diverses voies, quand on a reconnu ou, du moins, quand on a cru devoir admettre les avantages de l'ablation totale sur les autres méthodes de traitement qui sont disponibles ; et encore, quel que soit le choix, faut-il toujours compter avec des rapports anatomiques délicats et gênants comme ceux que les uretères affectent avec la partie inférieure de l'utérus et la partie supérieure du vagin. Si l'on opère pour un fibro-myome ou pour une suppuration pelvienne, on est préoccupé de ne pas sectionner, déchirer, arracher, lier ou pincer ces conduits ; ces accidents ne sont pas communs, à la vérité, mais le péril subsiste. S'il s'agit d'un cancer, non seulement on court le risque d'offenser les uretères, mais encore on est *absolument forcé de limiter l'exérèse dans l'étroit intervalle de 1 centimètre et demi à 2 centimètres qui les sépare inférieurement du col, et l'on déroge ainsi constamment au grand principe de l'exérèse large, établi pour tous les néoplasmes malins et infectants.* C'est là un point majeur qui n'a pas été suffisamment considéré par les chirurgiens dans l'appréciation *thérapeutique* de l'hystérectomie totale et des hystérectomies partielles appliquées au traitement du cancer. Qu'on enlève tout l'utérus ou qu'on pratique seulement l'amputation sous-vaginale ou sus-vaginale du col utérin, on fait toujours une opération trop limitée par la présence des uretères (et, si l'on veut aussi, des artères utérines) dans le sens transversal, c'est-à-dire dans le sens de la largeur des ligaments larges, du tissu cellulo-vasculaire paramétrique. Aussi ne sommes-nous pas étonné que, dans une statistique basée sur la grande pratique de C. Schröder et sur la sienne, Hofmeier[1] ait conclu à l'équivalence thérapeutique à peu près complète de l'hystérectomie totale et de l'amputation du col, du moins pour le cancer de ce segment utérin, qui est de beaucoup le plus ordinaire.

Les importantes considérations qui précèdent nous amènent à reproduire ici, avec quelques additions, les données anatomiques que nous avons consignées dans notre première édition (1886) et qui concernent spécialement les rapports des uretères et des artères utérines au point de vue de l'hystérectomie totale et de l'amputation totale du col.

L'utérus reçoit de chaque côté trois artères (fig. 1138) : une peu développée à l'état de vacuité (1 à 1/2 millimètre) et comprise dans le ligament rond, c'est l'*artère funiculaire*, branche de l'épigastrique ; une deuxième assez volumineuse (1 à 2 millimètres), analogue à l'artère spermatique de l'homme et qui vient aboutir à 1 centimètre au-dessous de l'insertion de la trompe, c'est l'*artère tubo-ovarienne*, branche de l'aorte abdominale, appelée à tort utéro-ovarienne, puisqu'elle ne concourt réellement pas à l'irrigation de l'utérus ; une troisième plus volumineuse encore, l'*artère utérine*, branche de l'iliaque interne, qui va s'anastomoser à plein canal avec la

[1] Hofmeier (*Münch. med. Woch.*, nos 42-33, 1890).

précédente au-dessous de la trompe contre le corps de l'utérus. L'artère utérine, dès sa naissance, descend dans le pli de Douglas, côtoie l'uretère situé en dedans d'elle et, arrivée à la base même du ligament large au *niveau de l'orifice externe du col*, point le plus inférieur de son trajet descendant, passe au-devant de l'uretère ; puis elle remonte vers le bord de l'utérus, en formant une anse flexueuse, à concavité supéro-externe, entourée de nombreuses et grosses veines ainsi que d'une gangue de tissu fibro-musculaire. Cette anse est adossée au cul-de-sac latéral du vagin, *un peu en avant* du diamètre transversal du col, et atteint le bord de la portion sus-vaginale du col au-dessus de l'insertion vaginale, de telle sorte qu'une *ligature verticale embrassant le cul-de-sac, remontant à 1 centimètre et demi et mieux 2 centimètres,*

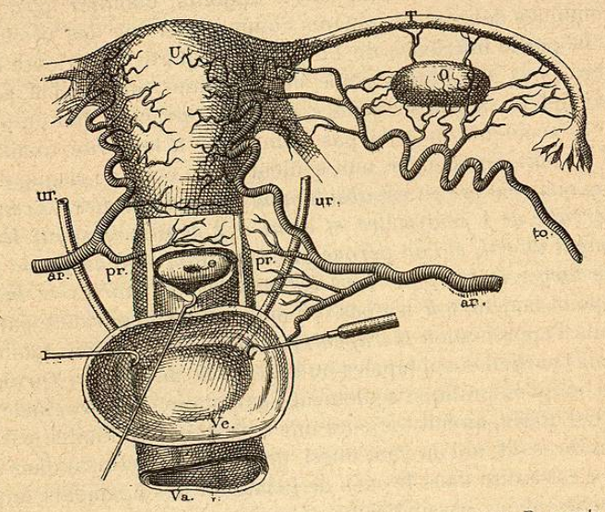

Fig. 1138. — Circulation artérielle de l'utérus et de ses annexes. Rapports réciproques du col de l'utérus, des uretères et des artères utérines.

U, utérus. — T, trompe gauche. — O, ovaire gauche. — Va, vagin, ouvert transversalement en haut, pour montrer le museau de tanche *e*. — Ve, vessie réduite par excision à sa paroi inférieure. — *ur*, *ur*, uretères droit et gauche ; *ar*, *ar*, artères utérines droite et gauche ; *pr*, *pr*, artères précervicales droite et gauche ; *to*, artère tubo-ovarienne gauche.

et placée à 10 millimètres du col, comprendra sûrement l'anse formée par le tronc de l'artère utérine. Le calibre de cette anse, qui est renflée, mesure 2 millimètres et demi à 3 millimètres. *La distance entre le col et l'uretère, espace disponible pour la ligature ou la forcipressure* (ou l'angiotripsie) *est de 10 à 12 millimètres seulement ;* Morrisson Watson et Gr. Smith lui donnent aussi 12 millimètres ; d'après Ricard [1], qui a publié ses recherches après les nôtres, l'intervalle serait de 1 centimètre et demi. Mais *avec l'abaissement de l'utérus*, d'après l'expérience clinique, *on peut l'évaluer à 2 centimètres au moins.* Il ne faut donc pas trop s'éloigner du col, sous peine de couper, de lier ou de pincer l'uretère. Après avoir abordé l'utérus, l'artère utérine se replie sur elle-même en une série d'ondulations serrées jusque sous la trompe, et, comme Ricard le fait également remarquer, elle *s'incruste* dans le tissu fibro-musculaire du bord utérin, si bien que « le scalpel suit péniblement ses flexuosités ». Kocks a prétendu que les artères utérines sont assez éloignées de l'utérus pour qu'on puisse énucléer ce dernier sans les intéresser. *Le chirurgien, néanmoins, ne doit pas*

[1] Ricard (*Semaine méd.*, p. 39, 1887).

oublier que le tronc artériel avec ses flexuosités nombreuses en avant et en arrière, est maintenu contre le flanc de l'utérus par une gangue de tissu conjonctif et que, si l'hystérectomie sous-artérielle est possible, elle ne peut être érigée en méthode générale, au moins pour l'hystérectomie vaginale.

Pour compléter les applications de l'anatomie à la chirurgie, nous rappellerons l'existence d'une branche importante qui est fort bien indiquée dans une figure partout reproduite de Hyrtl et que nous avons retrouvée jadis dans toutes nos préparations. Cette branche naît, par un tronc de 4 à 5 millimètres seulement, de l'artère utérine même un peu après que celle-ci a croisé l'uretère ; elle se porte transversalement en avant et un peu en haut vers le cul-de-sac antérieur du vagin sur lequel elle s'anastomose par quatre ou cinq rameaux avec les rameaux de la branche homologue du côté opposé. On pourrait la nommer *artère précervicale*. Est-ce cette artère ou l'artère utérine elle-même qui est le siège du *pouls vaginal* que l'on constate pendant la grossesse, pendant les inflammations aiguës de l'utérus ou de ses annexes, etc. ?

A. — HYSTÉRECTOMIE VAGINALE TOTALE

C'est Récamier qui, le premier, en 1829, a réglé le manuel opératoire de l'hystérectomie vaginale dans ses parties essentielles, notamment en ce qui concerne la ligature massive des artères utérines, artères les plus importantes de toutes. Mais son heureux exemple et celui de Sauter, son devancier, furent suivis de tels désastres que l'opération est restée longtemps condamnée à l'oubli. Elle n'a de nouveau attiré l'attention des chirurgiens qu'en 1879, sous l'impulsion de Czerny[1], qui l'a cette fois définitivement établie dans la thérapeutique moderne. On la pratique aujourd'hui dans tous les pays.

L'hystérectomie vaginale est indiquée : 1° Pour le cancer du canal cervical, pour celui du corps de l'utérus et aussi, d'après bon nombre de chirurgiens, pour toutes les formes de cancer du col, de préférence aux amputations partielles. Mais l'intervention n'est généralement admise qu'aux conditions suivantes : *mobilité de l'utérus, intégrité des paramètres, absence d'engorgement ganglionnaire pelvi-latéral*, toutes conditions vérifiées par le toucher combiné et par le prolapsus artificiel de l'utérus, au besoin sous le chloroforme. L'infiltration des culs-de-sac vaginaux, si elle paraît se limiter à la muqueuse, n'est pas une contre-indication opératoire (C. Schröder, Richelot et autres gynécologues).

2° Pour toutes les suppurations pelviennes *bilatérales* (Péan [2] et Segond [3]) : salpingo-ovarites, pelvi-péritonite, pelvi-cellulite. Pozzi [4], Terrillon [5], Ter-

[1] Czerny (*Wien. med. Woch.*, nos 45-49, 1879).

[2] Péan (*Bull. de l'Acad. de médecine*, p. 9 et *Congrès intern. de Berlin*, 1890).

[3] Segond. *De l'hystérectomie vaginale dans le trait. des suppurations péri-utérines*, Paris, 1891, et *Congrès de gyn. et d'obstétrique*, Bruxelles, 1892 ; Baudron, *De l'hystérect. vaginale appliquée au trait. chirurgical des lésions bilatérales des annexes de l'utérus* (opér. de Péan). Th. Paris, 1894 ; Richelot, *L'hystérect. vaginale contre le cancer de l'utérus et les affections non cancéreuses*, p. 446, Paris, 1894 ; Pauchet, *Laparot. et hystér. vaginale pour lésions des annexes*. Th. Paris, décembre 1896.

[4] Pozzi (*Bull. Soc. chir.*, p. 790, 1890) ; Pozzi et Baudron (*Rev. de chir.*, août 1891).

[5] Terrillon (*Soc. chir.*, p. 500, 1890 ; et *Bull. gén. thérap.*, 30 nov. 1891).